UNIVERSIDAD DE GUAYAQUIL

FACULTAD PILOTO DE ODONTOLOGÍA

TRABAJO DE GRADUACIÓN PREVIO A LA OBTENCIÓN DEL TÍTULO DE ODONTOLOGO

TEMA:

Rehabilitación de un edentulismo parcial mediante prótesis fija

AUTOR(A):

Stefan Salazar Villacrés

TUTOR(A):

Dra. Gloria Concha Ugiles. Msc.

Guayaquil, Mayo del 2016

UNIVERSIDAD DE GUAYAQUIL

FACULTAD DE ODONTOLOGÍA

CERTIFICADO DE APROBACIÓN

Los abajo firmantes certifican que el trabajo de grado previo a la obtención del título de Odontología, es original y cumple con las exigencias académicas de la Facultad de Odontología, por consiguiente se aprueba.

…….....

Dr. Mario Ortiz San Martin, exp

Decano

…….……

Dr. Miguel Álvarez Avilés, msg .

Subdecano

……..

Dra. Piedad Rojas Gómez, msg.

Coordinadora de formación

……

Dr. Patricio Proaño Yela, msg.

Gestor de titulación

Índice

Resumen I

Abstract II

1. Introducción 1

Prótesis fija 2

Indicaciones para un puente fijo 3

Elementos de la prótesis fija 4

Principios de la preparación 5

1. Retención 5

2. Resistencia y estabilidad 6

3. Solidez estructural 6

4. Integridad marginal 6

5. Preservación del periodonto 7

Preservación de la vitalidad pulpar 7

Provisionales 8

Impresión definitiva y modelos de trabajo 9

Métodos de desplazamiento gingival 10

Técnicas de impresión 10

Color 11

Descripción del color 11

Sistema de color munsell 11

Factores que influyen a la toma del color 12

Comunicación con el laboratorio: 13

Prueba de metal 14

Sistemas cerámicos 14

Prueba de biscocho o de cerámica 14

Cementación definitiva 14

Control posoperatorio 15

2. Objetivo 16

3. Desarrollo del caso 17

Datos del paciente 17

Odontograma 18

a) Cuadrante superior derecho 18

Exámenes complementarios 19

4. Pronóstico 26
5. Planes de tratamiento 26
5.1. Tratamiento a seguir 26
1era cita 29
2da cita 33
3ra cita 36
4ta cita 40
5ta cita 42
6. Discusión 45
7. Conclusión 46
8. Bibliografía 47
9. Anexos 49

Índice de fotos

Foto 1 radiografía panorámica....19
Foto 2 radiografía periapical....19
Foto 3 vista frontal de los modelos de estudio en oclusión....20
Foto 4 modelos de estudio en oclusión perfil izquierdo....20
Foto 5 modelos de estudio en oclusión perfil derecho....21
Foto 6 paciente vista frontal....21
Foto 7 paciente visto en perfil izquierdo....22
Foto 8 paciente visto en perfil derecho....23
Foto 9 arcada superior....24
Foto 10 arcada inferior....24
Foto 11 vista frontal de las arcadas en oclusión....25
Foto 12 vista derecha de arcadas en oclusión....25
Foto 13 vista derecha de arcadas en oclusión....26
Foto 14 vista frontal de modelos montador en articulador semiajustable....27
Foto 15 vista derecha de modelos montados en articulador semiajustable....27
Foto 16 vista izquierda de modelos montados en articulador semiajustable....28
Foto 17 vista de los modelos articulados con el provisional fabricado....28
Foto 18 instrumental utilizado en la primera cita....29
Foto 19 fresa troncocónica medida en calibrador de metal....29
Foto 20 realización de surcos guías en diente mediante la fresa anteriormente calibrada....30
Foto 21 tallado de los dientes pilares mediante fresa troncocónica....30
Foto 22 arcada superior con dientes pilares preparados....31
Foto 23 vista de perfil izquierdo de los dientes pilares preparados....31
Foto 24 adaptación y cementación de la restauración provisional....32
Foto 25 acrílico alike y cemento hidróxido de calcio dycal....32
Foto 26 vista de los provisionales cementados y en oclusión....33
Foto 27 instrumental utilizado en la segunda cita....33
Foto 28 colocación del hilo separador mediante instrumento de Fisher....34
Foto 29 vista de la arcada superior con hilos separadores colocados en los dientes pilares....34
Foto 30 siliconas por adición....35
Foto 31 cubeta con la impresión definitiva....35
Foto 32 cubeta con impresión definitiva, modelo antagonista y registro de mordida del paciente....36
Foto 33 modelo de trabajo con cofia metálica y modelo antagonista....36
Foto 34 cofia metálica medida con calibrador de metal....37
Foto 35 vista de la cofia metálica en boca y en oclusión....37
Foto 36 arcada superior con la prueba de metal....38
Foto 37 colorímetro chromascop....38
Foto 38 tomar de color con fondo de color neutro y luz diurna....39
Foto 39 toma de color con fondo de color neutro y luz artificial....39
Foto 40 modelo de trabajo con prueba de biscocho....40
Foto 41 uso de papel articular para identificar interferencias oclusales....40
Foto 42 arcada superior con prueba de biscocho....41

Foto 43 desgastes selectivos donde hay marcas del papel articular 41
Foto 44 cemento ionómero de vidrio auto curable fuji 1 42
Foto 45 arcada superior con prótesis fija cementada 43
Foto 46 vista lateral de la prótesis cementada 43
Foto 47 vista frontal de arcadas en oclusión luego de haber terminado el tratamiento 44

Resumen

El caso que se muestra a continuación es sobre un paciente de sexo femenino de 58 años de edad la cual presenta ausencias de las piezas # 24 y 25 en el sector posterior del maxilar superior, sintiendo molestia e incomodidad de tener un espacio sin dientes que lo ocupen, para sustituir los órganos dentales perdidos, entre los panes de tratamiento para reemplazar las ausencias dentarias de este paciente estaban la prótesis implanto soportada, las prótesis parciales removibles y finalmente las prótesis parciales fijas, el tratamiento a seguir fue la preparación de dientes pilares siguiendo el protocolo y los principios biomecánicos , toma de impresión para enviar al laboratorio dental, la fabricación y cementación de una prótesis parcial fija debido a que tienen mayor longevidad que las prótesis parciales removibles y son menos costosas que los tratamientos con implantes dentales los cuales además son un tratamiento multidisciplinario, como pequeña complicación en el caso se presentó reabsorción ósea en la zona edéntula, por lo cual además del factor funcional, se tomó también en cuenta en este tratamiento el factor estético.

Palabras claves: edentulismo parcial, prótesis parcial fija, rehabilitación, dientes pilares

Abstract

The case shown in this work is about a 58 years old female pacient with parcial edentulism in the posterior side of the maxilar, she felt uncomfortable beacuse her teeth # 24 and 25 were lost, to replace the teeth that were absent, there were many alternatives to make the rehabilitation like removable partial prothesis, implant supported prothesis and finally the fixed partial prothesis, the proceeded treatment was an abutmet preparation following the protocol and mechanical values, a definitive impresión was taken and sent to the laboratory to make a fixed parcial prothesis beacuse they present a major logevity from the removable partial prothesis and also are cheaper tan implant supported prothesis which also is a multidiciplinary treatment, as a little complication the pacient also showed bone loss in the área where the edentulism was, so besides of the functional factor, esthetical factor was also included in this treatment.

Key words: partial edentulism, fixed partial prothesis, rehabilitation, abutments

1. Introducción

La unidad funcional encargada de la masticación, deglución y por ende la nutrición del organismo, es el sistema masticatorio, que además tiene como función la fonética y la estética.

Esta unidad es compleja y sofisticada debido a que cada uno de sus componentes desempeñan un papel importante, entre estos elementos tenemos huesos, ligamentos dientes, articulaciones y músculos. (Okeson, 2000)

El sistema neurológico también influye en el sistema masticatorio ya que juega un papel en los movimientos producidos al realizar la función masticatoria y también minimizando las lesiones de las estructuras involucradas en dicha función (Okeson, 2000)

Cuando existe la perdida de una o más piezas dentales (edentulismo), el sistema masticatorio se ve comprometido y por lo tanto se producirán alteraciones, la perdida de piezas dentarias puede ser por causa patológica como caries o enfermedad periodontal entre otros, pero también se ha relacionado la pérdida dental con la edad, se ha comprobado que hay perdida de dientes específicos debió al incremento de la edad y que también hay un patrón en la perdida, siendo los dientes maxilares más fáciles de perder que los mandibulares, y los posteriores más fáciles de perder que los anteriores. (mcCracken, 2007)

Al perder piezas dentales pueden producirse consecuencias como por ejemplo, al perder un diente la cresta residual se verá afectada ya que no será estimulada fisiológicamente y perderá ancho y altura, al haber estos cambios anatómicos el tratamiento restaurador se puede ver más complicado de realizar. (mcCracken, 2007)

Además cambios secundarios suceden debido a la perdida de piezas dentales y de la cresta residual, entre estos tenemos la perdida de la dimensión vertical, soporte labial y de altura facial los cuales serán factores importantes a tomar en cuenta en un tratamiento de rehabilitación bucal los cuales pueden presentar un desafío al profesional. (mcCracken, 2007)

La pérdida de piezas dentarias puede producirse de 2 formas: los dientes fallan, o fallan de estructuras de soporte, dado a esto también se pueden determinar que 2 causas del edentulismo pueden ser:

1. microorganismos
2. estrés

"*Cualquier factor que impida la adecuada limpieza de la superficie de cualquier diente o de cualquier porción de los surcos interdentarios puede considerarse un factor etiológico que conduzca a la perdida de los dientes*" (Dawson, 2000)

Cuando realizamos un diagnóstico, al momento de realizar un examen intrabucal, este debe ser completo y permitir identificar todos los factores que pueden deteriorar la salud

o fisiología bucal, por lo cual este examen debe ofrecer la información suficiente para desarrollar un plan de tratamiento basándonos en la preservación de dientes y estructuras de soporte remanentes. (Dawson, 2000)

El sistema masticatorio debe ser evaluado en conjunto y por completo para poder conseguir una armonía con sus elementos en su totalidad, el propósito de cada tratamiento es conseguir metas claras y definidas, entre estas tenemos:

1. salud oral optima
2. armonía anatómica
3. armonía funcional
4. estabilidad oclusal

Cuando realizamos un tratamiento restaurador se debe intentar conseguir el mantenimiento del mayor grado de salud bucal (salud oral óptima) posible para cada paciente, para lograr esto debemos cumplir 2 objetivos fundamentales:

1. encontrar todos los factores que pueden influir en el deterioro de la salud bucal
2. determinar el mejor método para combatir cada factor de deterioro de la salud bucal. (Dawson, 2000)

Existen alternativas para tratar los edentulismos parciales, entre estas encontramos en la actualidad los implantes dentales, las prótesis sobre dichos implantes, prótesis parciales fijas, y removibles. (mcCracken, 2007)

Prótesis fija

La ciencia y arte de restaurar dientes faltantes o dientes dañados con materiales tanto metálicos como cerámicos, recibe el nombre de prótesis fija, estas prótesis se llaman fijas ya que van cementadas a dientes pilares y la única persona que puede removerlas es el profesional de la salud bucal. (Shillingburg H. t., 2002)

Dentro de las prótesis fijas tenemos 3 tipos:

1.- aquellas en la que los dientes que reemplazan los faltantes (pónticos) están unidos a pilares en forma rígida denominándose esta prótesis fija - fijas

2.- restauraciones rompe fuerzas en las cuales el póntico esta cementado a un pilar para obtener soporte, la estabilidad la obtiene al unirse a otro pilar mediante un atache de precisión arreglando la disposición de cargas oclusales, estas prótesis se denominan fijas – móviles

3.- la prótesis fija cantiléver la cual solo está compuesta por un diente pilar que da soporte y estabilidad al póntico (Watanabe, 2008)

La prótesis fija abarca desde la restauración de un diente único hasta la de una arcada completa, estas prótesis hacen sentir al paciente confortable y mejoran la capacidad masticatoria, para determinar un plan de tratamiento mediante prótesis fija las elementos para el diagnóstico usados son:

1. Historia clínica
2. Examen intraoral
3. Modelos de estudio
4. Exploración radiográfica (Shillingburg H. t., 2002)

Una vez obtenido la historia clínica completa y los modelos de estudio se proceden a montar los modelos en un articulador semiajustable, haciendo esto podremos observar:

- Registro de la situación actual del paciente
- Posibles interferencias olcusales
- Oclusión céntrica y máxima intercuspidación habitual
- Relación céntrica
- Permite también realizar encerados de diagnóstico y coronas provisionales (Shillingburg H. t., 2002)

En cuanto a la exploración radiográfica a través de este examen podremos determinar si hay lesiones residuales, la calidad de hueso, caries, proporción corono – radicular, extensión radicular en caso de utilizas postes (Pegoraro, 2001)

También radiográficamente podemos valorar y aplicar la ley de Ante la cual indica que "el área de las superficies de las raíces de los pilares, debe ser igual o mayor, al lado de las piezas que van a ser reemplazadas por pónticos". Dentro de esta ley podemos decir que por ejemplo: si falta un diente, el ligamento periodontal de 2 dientes pilares será más que suficiente para soportar la carga adicional, en caso de faltar 2 dientes, los 2 pilares podrán soportar la carga adicional, pero estando cerca de su límite de resistencia, pero en casos en los que el número de pónticos sobrepase al de los pilares se debe considerar como riesgoso o inaceptable. (Shillingburg H. t., 2002)

Indicaciones para un puente fijo

- Buen remanente óseo
- Buena higiene
- Área de superficie periodontal (ley de ante)
- Proporción corono radicular: la óptima es 2 – 3, la ideal 1 – 2, y la mínima 1 – 1
- Configuración de la raíz: raíces separadas dan mayor retención en caso de dientes posteriores y raíces con mayor ancho vestíbulo lingual dan mayor retención en caso de dientes anteriores (Shillingburg H. t., 2002)

Se deben considerar también en las indicaciones factores de compresión extrínsecos e intrínsecos ya que estos pueden condicionar el resultado del tratamiento. Entre estos factores podemos considerar: el diseño, material, propiedades físicas, precisión tanto clínica como la del laboratorio, medios de anclaje, numero, localización y disposición de

las coronas que formaran la prótesis, además influye mucho la naturaleza del individuo, su fuerza de mordida, biotipo dental, dientes antagonistas y hábitos para funcionales del paciente. (Acosta E. R., 2013)

Elementos de la prótesis fija

La prótesis parcial fija está compuesta de 4 elementos:

Dientes pilares: estos van ser los dientes los cuales serán preparados (tallados) para recibir al retenedor, estos dientes serán los que soporten las cargas adicionales de la prótesis. (Shillingburg H. t., 2002)

La retención y anclaje que brinden los dientes pilares dependerán mucho de su anatomía, numero de raíces, ancho de las raíces, si las raíces son fusionadas o separadas en caso de los dientes posteriores, proporción corona raíz, y mucho tiene que ver la manera en la que van a ser preparados para recibir a la prótesis. (Shillingburg H. t., 2002)

Retenedores: los retenedores son las partes de las prótesis fija que van a ir cementadas a los dientes pilares, estos van a reemplazar al diente preparado y tendrán la misma o mejor forma y anatomía que el diente pilar tenía antes de ser preparado. (Shillingburg H. t., 2002)

Los retenedores al igual que toda la prótesis van ser fabricados de ciertos materiales biocompatibles en la cavidad bucal, dependiendo del material del que es hecho dependerá la elección del tipo de cemento y de la cantidad de desgaste que va a requerir el diente pilar como por ejemplo en casos de coronas metal cerámica se desgasta 1,5 mm y el cemento de elección será un cemento ionómero de vidrio auto curable, en casos de porcelanas puras libres de metal el desgaste será de 2 mm y el cemento a usar será a base de resina y que se dual. (Shillingburg H. t., 2002)

Conectores: los conectores son aquellos elementos que como su nombre mismo indica van a conectar o soldar los retenedores con los pónticos, estos solo existirán en casos de puentes, no se usan en casos de coronas individuales, estos conectores pueden ser:

- rígidos cuando no permiten ningún movimiento
- semirrígidos cuando permiten un ligero movimiento (Shillingburg H. t., 2002)

Pónticos: los pónticos son aquellos dientes artificiales que van a reemplazar el diente faltante o ausente, estos pónticos irán soldados a los retenedores para formar la prótesis fija y mucho se ha cuestionado su forma, entre los tipos de pónticos tenemos:

- Pónticos higiénicos: estos pónticos dejaran un espacio de aproximadamente 2 mm en el reborde, esto permitirá que el paciente al momento de la higiene pueda pasar las cerdas del cepillo de manera fácil y remover los restos alimenticios acumulados en ese espacio, actualmente quedo en desuso debido a la gran cantidad de placa bacteriana que acumulaba. (Rosentiel, 2015)
- Pónticos ovoides: estos como su nombre lo indican tienen forma ovoide para acomodarse en el reborde residual, su mayor defecto era que no siempre tenía un

buen acople y había acumulación de placa bacteriana, lo que producía en algunos casos recesión. (Rosentiel, 2015)

- Pónticos en forma de silla de montar: estos pónticos tiene forma de U o de silla de montar como su nombre lo indica, estos pónticos tienen la particularidad de acoplarse de mayor manera al reborde, pero la higiene tiene un difícil acceso, debido a esto se lo ha descartado en algunas ocasiones al momento de fabricar una prótesis fija. (Rosentiel, 2015)
- Pónticos en forma de silla de montar modificada: son los mismo pónticos en formad e silla de montar, solo que se les modifico cortando una parte de la terminación para poder tener tanto un gran acople como un buen acceso para la higiene bucal, estos son los pónticos más utilizados en los tratamientos de prótesis fija. (Rosentiel, 2015)

Al momento de fabricar y colocar una prótesis fija debemos observar que cada uno de estos elementos tengan la mayor función y el mayor acople en la cavidad bucal del paciente, ya que esto garantizara el éxito de nuestro tratamiento (Shillingburg H. t., 2002)

Principios de la preparación

Dentro del procedimiento para el tratamiento con prótesis fija, al momento de preparar nuestro diente pilar debemos considerar 5 principios que garantizaran la longevidad de la prótesis, entre estos tenemos:

1. **Retención**

Cuando hablamos de retención nos referimos a que el diente pilar al momento de ser preparado, debe recibir a la prótesis sin ningún problema y no debe haber dislocamiento al momento de ser sometido a cargas oclusales, la retención va a ser dada por la relación que habrá entre las superficies internas de la restauración con las superficies externas del diente pilar ya preparado, esta retención se da por fricción y para lograr esta retención dependerá mucho la forma en la que preparemos el pilar, mientras la paredes del pilar sean más paralelas, mayor retención existirá, la manera en la que se va a preparar el diente pilar será con na fresa troncocónica de punta redonda o fresa número 171, las paredes como se mencionó anteriormente deben ser lo más paralelas posibles, pero debe tener un ligero ángulo de convergencia hacia incisal siendo el ángulo ideal 6 grados y el máximo 8, si esta convergencia llega a sobrepasar los 10 grados habrá problemas en la retención de la prótesis. (Pegoraro, 2001)

Otro factor a tomar en cuenta en la retención es la determinación de un plano o eje de inserción de la prótesis, la prótesis al ser insertada solo debe tener un eje de inserción de lo contrario la retención y estética se perderán. (Shillingburg H. t., 2002)

2. **Resistencia y estabilidad**

Este principio se aplica observando y teniendo muy en cuenta las áreas del diente pilar que van a ser preparados, ya que al momento de que la prótesis sea sometida a cargas oclusales, estas deben ser soportadas sin que el diente pilar sufra una dislocación o rotación, para lograr la mayor resistencia debemos considerar 2 factores:

Magnitud y dirección de la fuerza: que pueden ser medidos tanto por el sector en el que se va a realizar la preparación, dientes anteriores ejercen fuerzas horizontales, mientras que los posteriores ejercen fuerzas verticales, además de eso debemos conocer los hábitos para funcionales del paciente como por ejemplo el bruxismo, esto puede indicar que tan probable puede que los dientes pilares lleguen a fracturarse y fracasar al recibir cargas masticatorias. (Pegoraro, 2001)

Relación de la altura y ancho del diente pilar: mientras más altura se conserve en la preparación, existirá una mayor área resistencia para la dislocación del pilar, si el ancho de la preparación es mayor que la altura, habrá menor resistencia a las rotaciones por cargas masticatorias laterales, lo más recomendable es que la altura y el ancho del diente pilar queden lo más igual posible. (Pegoraro, 2001)

3. **Solidez estructural**

Este principio indica que la preparación sea realizada de una forma por la cual el espesor de la base o de la misma prótesis sea adecuada para brindar estética y que tengan buena función en la cavidad bucal del paciente, también es importante considerar que el ligamento periodontal no se vea afectado por la fabricación de la prótesis, para lograr esto el desgaste de la preparación deber ser realizada de manera selectiva dependiendo de las necesidades tanto estéticas como funcionales. (Pegoraro, 2001)

4. **Integridad marginal**

La meta de este principio es que la prótesis quede bien adaptada y bien cementada, debe tener una mínima línea del cemento para que la prótesis pueda tener una mayor longevidad. (Pegoraro, 2001)

La línea de terminación que se da en la preparación del diente pilar debe ser rellena por completo del cemento para evitar filtración de bacterias, si existe un pequeño espacio entre la terminación y el cemento la micro filtración que se producirá puede conllevar a la formación de caries y estas caries conllevaran al fracaso de la prótesis. (Pegoraro, 2001)

En casos de líneas de terminación supra gingivales existe una longitud limite, si el diente que va a ser pilar en su proporción corono raíz presenta una corona con muy poca longitud, se puede considerar un procedimiento de alargamiento de corona. (Eley, 2007)

5. Preservación del periodonto

Siempre ha sido fundamental en toda prótesis mantener la buena salud del periodonto, esto implica tanto la higiene como la línea de terminación que damos en el diente pilar, mucho se ha cuestionado sobre la ubicación de las líneas de terminación, la más ideal es tener una línea de terminación ubicada de manera supra gingival a 2 mm de distancia del margen gingival, pero la controversia de esta línea de terminación era que no daba tanta estética y podía verse el interfaz que separaba el diente natural de la restauración, la línea más usada para lograr la estética es la yuxtagingival ya que esta se encuentra al mismo nivel del margen gingival, mucho se ha cuesto sobre la línea de terminación subgingival, esta línea muchas veces llegaba hasta la cresta alveolar, invadiendo el espacio biológico y muchas veces lastimando el epitelio de unión lo cual daba como resultado una retracción gingival y problemas periodontales posoperatorios, la línea subgingival que se puede aplicar en un tratamiento de prótesis fija es hasta máximo 0,5 mm debajo del margen gingival, para lograr esto se debe realizar un desplazamiento temporal del margen gingival con una técnica mecánica química, al llegar a los 0,5 mm debajo del margen gingival esta línea ya no toma nombre de línea subgingival, sino que se denomina a esta línea como línea de terminación intracrevicular ya que la prótesis se acopla al surco gingival sin lastimarlo y recibe la protección del líquido crevicular, con esta línea se puede lograr la mayor estética principalmente cuando se realizan prótesis en el sector anterior y disminuye el riesgo de lastiman el epitelio de unión y por ende de provocar alguna retracción o alteración periodontal. (Rosentiel, 2015)

Preservación de la vitalidad pulpar

La preservación de la vitalidad pulpar es considerado al igual que la preservación del periodonto, un principio biológico en la prótesis fija, en este principio se mencionaba que era importante que no hubiera daño pulpar durante la preparación de los pilares, había que tener muy en cuenta la cantidad de tejido que se desgastaba, se mencionaba que los dientes vitales brindaban mejor pronóstico que los dientes con tratamientos endodónticos, incluso a cada diente con tratamiento endodóntico se le colocaba endopostes para además de aumentar el anclaje, aumentara también la resistencia del diente pilar a fracturarse, pero se realizaron estudios en dientes con tratamientos endodónticos y se demostró que mientras el diente mantenga una gran cantidad de tejido remanente, puede ser tan favorable como un diente vital y la necesidad de la colocación de postes solo dependería de la cantidad de tejido dental remanente del pilar. (Magne, 2006)

Provisionales

Todo tratamiento de prótesis fija exige el uso de restauraciones provisionales las cuales como su nombre mismo lo indican son restauraciones que estarán en la cavidad bucal protegiendo la preparación de manera temporal hasta que la restauración definitiva este lista. (Pegoraro, 2001)

Muchas veces se llega a la confusión de que las restauraciones provisionales solo sirven para cubrir el diente que está preparado, pero también tienen la función de mantener el espacio edentulo intacto cuando se tratan de casos con puentes fijos, ya que si no ocupan ese espacio puede haber una pequeña probabilidad de que los dientes pilares se mesialicen o tengan un ligero movimiento, el cual nos podría dar complicaciones al colocar la restauración definitiva, además de esto las restauraciones provisionales deben tener las siguientes características. (Pegoraro, 2001)

Protección pulpar: la restauración provisional debe tener la capacidad junto al cemento de ayudar a la recuperación de la pulpa dental, para ello el diente pilar antes de la cementación del provisional debe ser limpiado con una sustancia bactericida, como puede ser la clorhexidina o suero fisiológico, además el cemento a usar debe ser hidróxido de calcio. (Pegoraro, 2001)

El hidróxido de calcio tiene la propiedad de tener un pH entre 12 a 12,5 el cual le brinda al diente un medio alcalino y ese ambiente es adecuado para el diente para formar puente dentinario y ayudar a la reparación y recuperación de la pulpa y dentina. (Mooney, 2015)

La sensibilidad dentinaria puede a veces ser un caso que puede convertirse en una urgencia odontológica, la razón de la sensibilidad dentaria es que las células odontoblásticas también contienen células sensoriales lo cual hacen que se conozcan como neuroodontoblastos, muchas veces la sensibilidad dentinaria o respuesta pulpar se debe a que cuando hay un desgaste muchas veces quedan residuos del desgaste (smear layer) y en los túbulos dentinarios suele acumularse líquido, este líquido es el que da la sensibilidad dentinaria, a este fenómeno se lo conoce como teoría hidrodinámica. (Jaramillo, 2011)

Protección periodontal: en cuanto al tejido periodontal, la restauración debe estar bien acoplada y permitir que el tejido periodontal se recupere luego de haber hecho el desgaste para la preparación del pilar. (Pegoraro, 2001)

Tronera interproximal: las restauraciones provisionales no deben comprimir la tronera gingival interproximal, esto lo podemos comprobar pasando un hilo dental, si esta tronera no es invadida, la higiene será mucho más fácil de efectuarla. (Pegoraro, 2001)

Oclusión: las restauraciones provisionales deben tener la capacidad de cumplir con la función masticatoria, preservar o en ciertos casos devolver la dimensión vertical en oclusión, y poder realizar la oclusión mutuamente protegida, es decir tanto la guía incisiva, guía canina o función en grupo deben efectuarse de manera correcta sin existir alguna interferencia. (Pegoraro, 2001)

Técnicas de elaboración de provisionales

Para la elaboración de provisionales existen algunas técnica, muchas requieren de que se haya realizado un encerado de diagnóstico previo en los modelos de estudio, luego de eso se realiza una matriz la cual puede ser hecha de silicona (mock up) o de acetato, una vez realizada las matrices y luego de haber hecho las preparaciones de los pilares, colocamos acrílico autopolimerizable (alike o bisacryl) en la matriz, la transportamos a la cavidad bucal y la colocamos encima de los pilares, removemos los excesos del acrílico, esperamos su polimerización estando pendiente de que no queme tejidos al momento, retiramos los provisionales, realizamos rebase para darles mejor adaptación, pulimos y finalmente los cementamos con cemento provisional de hidróxido de calcio. (Pegoraro, 2001)

En cuanto a los materiales de restauración provisional (acrílicos principalmente) se compararon las resinas acrílicas autopolimerizables con el acrílico bisacryl, se demostró que el bisacryl es un mejor material provisional ya que tiene mayor fuerza a la flexión y a la elasticidad que las resinas acrílicas autopolimerizables, además no tiene el defecto de cambiar de color a medida que pasa el tiempo estando en el medio ambiente de la cavidad bucal, en cuanto a la frecuencia de fractura se vio también que el bisacryl tiene mayor resistencia a la fractura que otras resinas acrílicas, por lo que se llegó a la conclusión que el bisacryl es el material ideal para la restauraciones provisionales en prótesis fija. (Clint, 2013)

Impresión definitiva y modelos de trabajo

Una impresión se la puede definir como la copia o reproducción en negativo de una arcada dental, luego de haber conseguido esta reproducción en negativo, se realizara el vaciado dental que está en cambio será la reproducción en positivo. Dentro del tratamiento de prótesis fija han aparecido varios materiales para la toma de impresiones definitivas, siendo el de mayor uso las siliconas, ya que estas captan mejor los detalles anatómicos de la arcada dental además de tener una gran estabilidad dimensional, pero existen 2 tipos de siliconas para la toma de impresiones, las siliconas por condensación y las siliconas por adición, estas últimas son las ideales para una impresión en un tratamiento de prótesis fija. (Pegoraro, 2001)

Como se mencionó anteriormente, las siliconas pueden ser por condensación o por adición, las siliconas por adición superan por completo a las que son por condensación debido a que pueden mantener su estabilidad dimensional por más tiempo, las siliconas por adición pueden resistir 7 días sin cambiar su estabilidad dimensional, mientras que las siliconas por condensación solo pueden resistir hasta 45 minutos, además la fidelidad de copia en las siliconas por adición es mayor a las siliconas por condensación. (Anusavice, 2004)

Métodos de desplazamiento gingival

Al momento de la toma de impresión, se debe desplazar el margen gingival para lograr que el material pueda meterse y reproducir la línea de terminación de la preparación, este desplazamiento se puede realizar mediante métodos mecánicos – químicos, como también con métodos quirúrgicos, este desplazamiento no debe causar ningún perjuicio al margen gingival. (Salazar, 2007)

Método mecánico – químico

El método mecánico químico consiste en combinar hilos separadores con sustancias astringentes los cuales controlaran los flujos bucales, mucho se ha discutido sobre las sustancias astringentes, estas pueden ser el sulfato férrico y el cloruro de aluminio, la discusión se da ya que el sulfato férrico puede muchas veces alterar la polimerización de la silicona por adición debido al componente de azufre, mientras que el cloruro de aluminio no presenta este problema, además de esas sustancias también se debe colocar epinefrina en los hilos separadores. (Salazar, 2007)

El hilo separador viene en diferentes grosores, esto lo podemos determinar con el número que vienen en el frasco siendo el más fino el hilo 000 y el más grueso el número 3, siempre es adecuado seleccionar primer el de menor diámetro, la colocación del hilo debe ser hecha con un instrumento que no sea puntiagudo para así evitar lesiones en el periodonto, el instrumento ideal para este proceso es el instrumento colocador de hilo de Fisher. (Salazar, 2007)

Como método quirúrgico se encuentra la electrocirugía en al cual se hace la incisión del margen gingival para descubrir la línea de terminación, se lo realiza mediante un electro bisturí lo cual también ayuda a la cauterización y por ende a la buena recuperación del margen gingival. (Salazar, 2007)

Técnicas de impresión

Luego de haber realizado la separación gingival, se realiza la impresión, para la toma de impresión tenemos 2 técnicas que son las más usadas para prótesis fija: la técnica a doble tiempo y la técnica en un solo tiempo. (Pegoraro, 2001)

La técnica a doble tiempo o también conocida como técnica de rebasado, consiste en colocar la silicona pesada en la cubeta, transportarla y tomar la impresión, al polimerizarse y tener la primera toma nuestra cubeta quedara individualizada, se realizara un alivio en los lugares donde se quieren obtener más detalles, luego de eso colocamos el material liviano el cual por tener mayor fluidez será el encargado de reproducir los detalles anatómicos, luego de haberlo colocado, transportamos la cubeta hacia la arcada y tomamos nuestra segunda impresión, una vez polimerizado el material, ya tenemos nuestra impresión definitiva para enviar al laboratorio. (Pegoraro, 2001)

La técnica a un solo tiempo en esta técnica solo se toma una vez la impresión, aquí es recomendable trabajar a 4 manos para poder tener mayor control del tiempo de

polimerización de la silicona. Una vez tomada la impresión definitiva se procede a tomar un registro de mordida que también se enviara al laboratorio. (Rosentiel, 2015)

Color

"La habilidad para seleccionar el color de las restauraciones metal-cerámicas y totalmente cerámicas, así como, la capacidad para reproducir las características del diente con apariencia natural, constituyen el principal problema asociado a la estética en el campo de la rehabilitación oral" (Gonsalves, 2008).

"El conocimiento de la naturaleza de la luz, de cómo el ojo percibe y el cerebro interpreta la luz como un color, es muy importante para el éxito de las restauraciones estéticas. Debido a que, una incorrecta selección puede ser un problema y una fuente de insatisfacción tanto para el paciente como para el odontólogo". (Kina, 2008)

Los colores se manifiestan mediante ondas electromagnéticas capaces de sensibilizar la retina humana. La luz, al incidir sobre los dientes, puede desempeñar algunos fenómenos en forma de reflexión, refracción y absorción, siendo éstos los responsables denla belleza natural observada en los dientes. (Kina, 2008)

Cuando queremos realizar restauraciones estéticas debemos conocer el espesor y la ubicación de los tejidos a sustituir, así como sus características de color y opacidad, teniendo esto en cuenta se podrá elegir los materiales y el color de los mismos para llevar a cabo una buena restauración. (Marquez, 2005)

Descripción del color

Sistema de color munsell

Matiz.

Matiz, podemos decir que está relacionado con las longitudes de ondas electromagnéticas, en donde el ordenamiento de colores, que va del violeta, pasando por el azul, verde, amarillo, naranja y rojo, se corresponde a un orden decreciente de longitud de onda. (Gonsalves, 2008)

Valor.

El valor o la luminosidad es la dimensión del color que nos permite distinguir lo más claro de lo más oscuro. (Gonsalves, 2008)

Croma

Croma o saturación es la dimensión del color que representa el grado de pureza de un determinado matiz en particular, o también la cantidad de pigmento en una escala de matiz. (Gonsalves, 2008)

La dentina representa el croma del diente.

Con la edad aumenta el croma de los dientes, esto se debe a que el esmalte es reducido de grosor debido al uso continuo del mismo, lo que hace resaltar el croma de la dentina. (Gonsalves, 2008)

Si se compara la dentina con el esmalte, resulta ser la dentina un tejido opaco, donde la luz es dispersada dentro de los túbulos dentinarios. (Gonsalves, 2008)

Opalescencia

La opalescencia es un fenómeno que se da particularmente en el esmalte y consiste en la capacidad de reflejar ondas cortas de luz

Este efecto se lo aprecia con más claridad en los bordes incisales, debido a que el espesor del esmalte es mayor donde se presenta con un color azulado por la reflexión de las ondas cortas de luz. (Gonsalves, 2008)

Fluorescencia

Es la energía lumínica emitida por un objeto o material cuando un rayo de luz ultravioleta incide sobre él, los tejidos dentarios son fluorescentes, en mayor medida la dentina que el esmalte por su contenido orgánico, un detalle importante es saber que la dentina madura es menos fluorescente porque es más opaca en relación con la dentina joven que es más fluorescente. Los materiales restauradores deberán contar con estas características dentro de sus propiedades ópticas, ya que si bien no son visibles a simple vista, en ciertas condiciones diurnas o en espacios cerrados nocturnos serán causa de una falta de armonía más o menos notoria. (Kina, 2008)

Transparencia

En esta propiedad la estructura del material permite el paso de luz con muy poco distorsión o sin ninguna distorsión, es decir, que la luz atravesará la estructura de manera parcial o completa lo cual favorecerá a la visión del objeto que se ubique detrás del material ej. Lamina de vidrio (Kina, 2008)

Traslucidez

Es la propiedad que se da entre la transparencia y la opalescencia, esta propiedad permite el paso de luz con alguna distorsión, de manera que un objeto ubicado detrás del material traslucido no puede ser visto (Gonsalves, 2008)

Factores que influyen a la toma del color
Ambiente:

- Las paredes del consultorio deben ser colores neutros, como gris, verde claro
- Colores muy fuertes pueden influir en la percepción del color

- El piso y los muebles también deben ser de preferencia claros celeste o gris. (Gonsalves, 2008)

Observador:

- Es importante que la toma de color dure entre 5 a 7 segundos ya que si dura más la vista se cansa y puede haber un error al distinguir los colores
- El paciente debe estar al mismo nivel de los ojos del observador, y sus dientes deben estar húmedos ya que los dientes secos no reflejan la luz (Gonsalves, 2008)

Fuentes de luz

- La fuente de luz también pueden afectar el valor de los colores, ciertos colores permanecen inalterables, entre tanto, otros parecen más oscuros o más claros.
- El consultorio debe estar correctamente iluminado, intentando alcanzar el mismo espectro de la luz natural.
- Es importante que el mismo tipo de iluminación sea también utilizado por el laboratorio dental (Pascual, 2006)

Comunicación con el laboratorio:

- La comunicación con el laboratorio debe ser clara y explícita para evitar alguna confusión
- Se puede hacer uso de mapas cromáticos del diente para el delineamiento de las zonas de colores y translucidez, algunos efectos para caracterizar la restauración también deben ser registrados tales como: textura, brillo superficial, manchas.
- Fotografías coloridas de los dientes naturales con la escala de color escogida al lado de este, también pueden ayudar, lo que evidenciará el color del diente y detalles característicos
- Las restauraciones cerámicas deben imitar las características naturales de la dentición tales como la opalescencia y la fluorescencia
- La textura del diente debe ser copiada basándose en el diente adyacente y a la edad del paciente (Fradeani, 2006)

Prueba de metal

Una vez que el laboratorio fabrica las cofias metálicas de la prótesis fija, se procede a probarlas en boca y ver que tengan el acople adecuado en el pilar, el espesor de la cofia metálica debe ser de 0,5 para que así pueda dar espesor suficiente para el recubrimiento de los diferentes colores con porcelana. (Selakovic, 2012)

Sistemas cerámicos

En los laboratorios dentales se trabajan con distintos sistemas cerámicos, estos se los pueden clasificar de acuerdo a su composición, en los cuales tenemos:

Cerámicas Feldespáticas: son las primeras cerámicas que se usaron para fines protésicos, su composición es de feldespato, cuarzo y calin, estas tienen la particularidad de ser estéticas ya que su matriz vítrea es mayor a su matriz cristalina, pero su resistencia es menor por la misma razón. (Martinez, 2007)

Cerámicas Alumínicas: estas cerámicas están compuestas por feldespato, oxido de aluminio y cuarzo, debido a la inclusión del óxido de aluminio se ha aumentado su matriz cristalina lo cual le brinda mayor resistencia, pero le disminuye la matriz vítrea por lo cual la translucidez del feldespato se pierde (Martinez, 2007)

Cerámicas circoniosas: es el sistema más novedoso, en este sistema la cerámica está compuesta por oxido de zirconio lo cual aumenta en gran cantidad su matriz cristalina, haciéndola la más resistente de las otras cerámicas, su matriz vítrea es muy baja pero a pesar de esto si poseen propiedades estéticas. (Martinez, 2007)

Prueba de biscocho o de cerámica

Esta prueba consiste en colocar la corona sin glasear en los dientes pilares y realizar desgastes selectivos en caso de haber interferencias oclusales, además de eso se podrá apreciar cómo se acoplara la restauración definitiva en la cavidad bucal, luego de realizar esta prueba se envía al laboratorio para su glaseado. (VIeira, 2008)

Cementación definitiva

La cementación en una prótesis fija depende mucho del material con el que se fabricó la prótesis, cuando las prótesis son metal cerámica, el cemento ideal es el ionómero de vidrio de auto curado, en cambio en porcelanas puras o libres de metal, lo aconsejable es un cemento a base de resina y que sea dual, el cemento debe acoplarse en la línea de terminación ya que si lo logra puede lograrse un buen sellado y así evitar micro filtraciones, en casos de usas cementos a base de resina, es aconsejable realizar el protocolo de adhesión y antes de esto verificar que el pilar este pulido ya que permitirá

que se eleve de manera correcta su energía superficial al momento de realizar el protocolo de adhesión química. (Lara, 2009)

Control posoperatorio

Una vez adaptada y cementada la prótesis, se deben realizar citas de control post operatorio, hay casos en los que se pueden presentar a los primero días sensibilidad, presión o apretamiento por parte de la próstesis e incluso problemas al masticar o al hablar, haciendo citas de control podemos verificar el éxito del tratamiento o caso contrario formular otros tratamientos correctores en caso de haber alteraciones, el control debe realizarse 1 vez cada 6 meses o 1 vez al año. (Acosta J. , 2011)

2. Objetivo

Sustituir órganos dentales perdidos mediante la fabricación de una prótesis parcial fija devolviendo función y estética al paciente

3. Desarrollo del caso

Datos del paciente
Nombre: Norma Cevallos

Edad: 52 años

No. Historia clínica: 81465

Estado civil: soltera

Dirección: ciudadela el cóndor coop. Nuevo paraíso

Anamnesis

Motivo de consulta: "quiero cubrir este espacio"

Antecedentes familiares: alergia al yodo y padre con diabetes

Historia de la enfermedad actual: Asintomático

INTERROGATORIO POR SISTEMAS

Sistema Respiratorio: Normal

Sistema Cardiovascular: Normal

Sistema Digestivo: Normal

Sistema Nervioso: Normal

EXAMEN FISICO GENERAL Y CLINICO

Temperatura: 37 grados C.
Sistema respiratorio
Ruidos respiratorios: Normal (x) **Anormal ( )**
No presenta ruidos respiratorios.
Frecuencia respiratoria: 16 R. x min.
Sistema cardiovascular
Pulso: 80 x min. **Presión arterial:** 118/ 81 mg/Hg
Examen físico segmentario

Asimetría: no presenta asimetría facial.
Palpación: Tono muscular normal, ausencia de ganglios inflamados.
ATM: normal

Odontograma

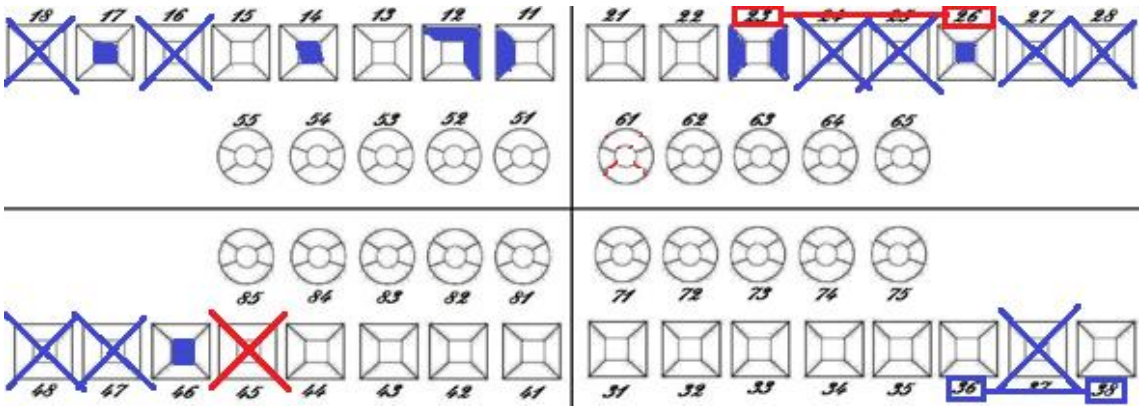

a) Cuadrante superior derecho

- Obturaciones en piezas # 11, 12, 14, 17
- Ausencia de piezas # 16, 18

b) cuadrante superior izquierdo

- Obturaciones en piezas # 23 y 26
- Ausencia de piezas # 24, 25, 27 y 28
- Prótesis fija por realizar en piezas # 23, 24, 25 y 26

c) cuadrante inferior derecho

- Pieza # 45 por extraer
- Obturación en pieza # 46
- Ausencia de piezas # 47, 48

d) cuadrante inferior izquierdo

- Ausencia de pieza # 37
- Prótesis fija realizada en piezas # 36, 37 y 38

Exámenes complementarios

Radiografías

Panorámica

Foto 1 radiografía panorámica

Fuente: propia de la investigación

Autor: Stefan Salazar Villacrés

Se realizó la toma de una radiografía panorámica para comprobar cómo se encontraba la estructura ósea del paciente y se ve una ligera reabsorción ósea horizontal

Periapical

Foto 2 radiografía periapical

Fuente: propia de la investigación

Autor: Stefan Salazar Villacrés

Mediante esta radiografía se pudo evaluar los dientes pilares y ley de Ante

Modelos de estudio

Foto 3 vista frontal de los modelos de estudio en oclusión

Fuente: propia de la investigación

Autor: Stefan Salazar Villacrés

Estos modelos se los obtuvo con el fin de ayudar al diagnóstico y a la selección del tratamiento

Foto 4 modelos de estudio en oclusión perfil izquierdo

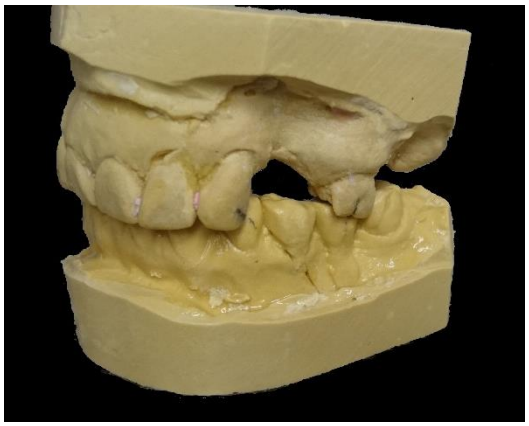

Fuente: propia de la investigación

Autor: Stefan Salazar Villacrés

En esta foto se puede observar y estudiar el espacio edéntulo a tratar

Foto 5 modelos de estudio en oclusión perfil derecho

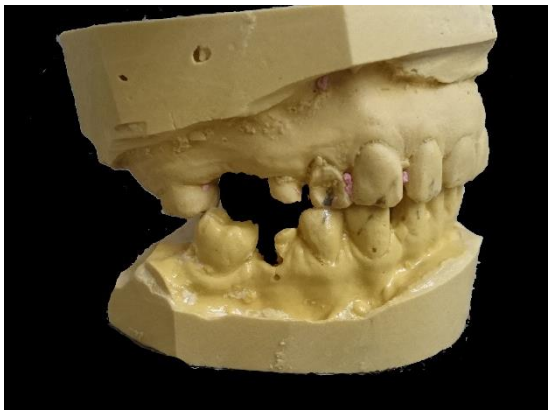

Fuente: propia de la investigación

Autor: Stefan Salazar Villacrés

En esta foto se puede observar que ya existe la mesialización de piezas dentarias en ambas arcadas

Paciente

Foto 6 paciente vista frontal

Fuente: propia de la investigación

Autor: Stefan Salazar Villacrés

Tipo de cara: meso facial

Presenta armonía facial

Foto 7 paciente visto en perfil izquierdo



Fuente: propia de la investigación

Autor: Stefan Salazar Villacrés

Tipo de cara: meso facial

Presenta armonía facial

Foto 8 paciente visto en perfil derecho

Fuente: propia de la investigación

Autor: Stefan Salazar Villacrés

Tipo de cara: meso facial

Presenta armonía facial

Examen intrabucal

Foto 9 arcada superior

Fuente: propia de la investigación

Autor: Stefan Salazar Villacrés

En esta foto podemos observar los espacios o brechas edéntulas, y restauraciones que se realizaron anterior a la consulta

Foto 10 arcada inferior

Fuente: propia de la investigación

Autor: Stefan Salazar Villacrés

En esta foto se puede observar restauraciones hechas anteriores a la consulta, una prótesis fija ya realizada en la cual un retenedor es de metal puro y la presencia de un resto radicular

Arcadas en oclusión

Foto 11 vista frontal de las arcadas en oclusión

Fuente: propia de la investigación

Autor: Stefan Salazar Villacrés

Se puede observar en esta foto que la línea media se encuentra desviada

Foto 12 vista derecha de arcadas en oclusión

Fuente: propia de la investigación

Autor: Stefan Salazar Villacrés

Se puede apreciar en esta foto piezas dentarias afectadas que necesitan ser restauradas

Foto 13 vista derecha de arcadas en oclusión

Fuente: propia de la investigación

Autor: Stefan Salazar Villacrés

En esta foto se puede apreciar el espacio edéntulo en la arcada superior y parte de la prótesis fija realizada en la arcada inferior

Diagnóstico

1. Edentulismo parcial
2. Caries
3. Restauraciones defectuosas
4. Puente fijo ya realizado
5. Retracciones gingivales
6. Abrasiones dentarias
7. Pérdida de dimensión vertical oclusal.

4. Pronóstico

Favorable debido a que los dientes que van servir como pilares se encuentran en buen estado y tienen buena proporción corono radicular, además no hay mucha reabsorción ósea ni dientes extruidos que dificulten al momento de la oclusión.

5. Planes de tratamiento

- Prótesis parcial removible
- Implantes y prótesis sobre implantes
- Prótesis parcial fija

5.1. Tratamiento a seguir

Prótesis parcial fija

Previo a la 1era cita.

Montaje de modelos en articulador

Foto 14 vista frontal de modelos montador en articulador semiajustable

Fuente: propia de la investigación

Autor: Stefan Salazar Villacrés

Mediante el articulador semiajustable podemos brindar un mayor diagnostico al reproducir los movimientos mandibulares

Foto 15 vista derecha de modelos montados en articulador semiajustable

Fuente: propia de la investigación

Autor: Stefan Salazar Villacrés

Se puede observar desde este perfil que ya existen piezas mesializadas en ambas arcadas

Foto 16 vista izquierda de modelos montados en articulador semiajustable

Fuente: propia de la investigación

Autor: Stefan Salazar Villacrés

En esta foto se estudió el espacio edéntulo en que se va a realizar la prótesis, mediante la evaluación de este perfil se logró posteriormente la confección de los provisionales

Fabricación de provisionales

Foto 17 vista de los modelos articulados con el provisional fabricado

Fuente: propia de la investigación

Autor: Stefan Salazar Villacrés

Es fundamental que antes de realizar la preparación de los pilares los provisionales ya estén fabricados

1era cita
Mesa con instrumental

Foto 18 instrumental utilizado en la primera cita

Fuente: propia de la investigación

Autor: Stefan Salazar Villacrés

Es recomendable que los instrumentos estén en orden de acuerdo a la acción que realicemos ya que esto nos ayuda a ganar tiempo

Calibración de la fresa a usar para la preparación

Foto 19 fresa troncocónica medida en calibrador de metal

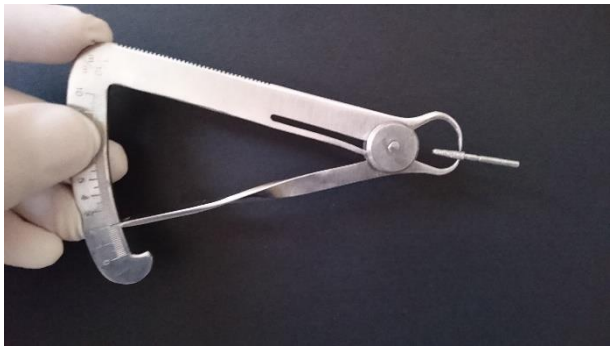

Fuente: propia de la investigación

Autor: Stefan Salazar Villacrés

Al calibrar la fresa podemos asegurarnos que la cantidad de desgaste para la preparación del pilar sea la adecuada

Realización de surcos guías

Foto 20 realización de surcos guías en diente mediante la fresa anteriormente calibrada

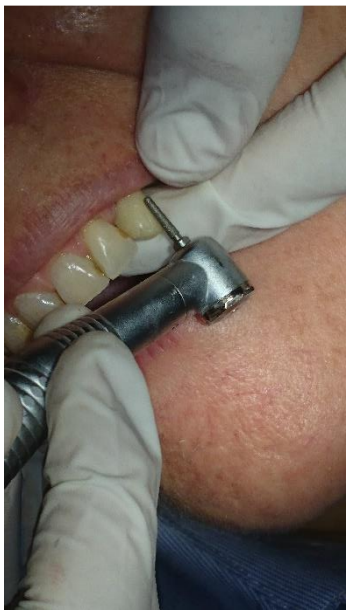

Fuente: propia de la investigación

Autor: Stefan Salazar Villacrés

Mediante los surcos guías podemos apreciar la cantidad que se va a tallar en el diente pilar

Preparación de dientes pilares

Foto 21 tallado de los dientes pilares mediante fresa troncocónica

Fuente: propia de la investigación

Autor: Stefan Salazar Villacrés

Se realiza un desgaste selectivo conociendo el diferente espesor del esmalte dental en cada tercio de la corona

Dientes pilares preparados

Foto 22 arcada superior con dientes pilares preparados

Fuente: propia de la investigación

Autor: Stefan Salazar Villacrés

Mediante espejos intraorales podemos observar la preparación de los dientes pilares antes de la colocación de los provisionales

Foto 23 vista de perfil izquierdo de los dientes pilares preparados

Fuente: propia de la investigación

Autor: Stefan Salazar Villacrés

Siempre debemos fijar que haya un buen paralelismo y un solo eje de inserción

Adaptación y cementación de provisionales

Foto 24 adaptación y cementación de la restauración provisional

Fuente: propia de la investigación

Autor: Stefan Salazar Villacrés

Siempre se debe realizar un rebase de acrílico para la adaptación del provisional antes de ser cementado

Foto 25 acrílico alike y cemento hidróxido de calcio dycal

Fuente: propia de la investigación

Autor: Stefan Salazar Villacrés

El acrílico alike es un acrílico que está diseñado para realizar provisionales, el cemento a utilizar es el hidróxido de calcio para proporcionar recuperación de la estructura dental

Foto 26 vista de los provisionales cementados y en oclusión

Fuente: propia de la investigación

Autor: Stefan Salazar Villacrés

Los provisionales además de revestir a los dientes pilares, deben ocupar el espacio edéntulo para evitar que hayan movimiento como mesializaciones hasta que la prótesis esté lista y así evitar mal acople de ésta

2da cita
Mesa con instrumental

Foto 27 instrumental utilizado en la segunda cita

Fuente: propia de la investigación

Autor: Stefan Salazar Villacrés

En esta cita ya se incluyeron materiales como astringentes e hilos separadores ya que se realizó la toma de impresión definitiva

Separación gingival mediante técnica mecánica química

Foto 28 colocación del hilo separador mediante instrumento de Fisher

Fuente: propia de la investigación

Autor: Stefan Salazar Villacrés

Es importante que se utilice un instrumento específico para colocar los hilos separadores como es el instrumento de Fisher, en caso de no tenerlo se puede usar instrumentales que no tengan punta afilada

Hilos separadores clocados

Foto 29 vista de la arcada superior con hilos separadores colocados en los dientes pilares

Fuente: propia de la investigación

Autor: Stefan Salazar Villacrés

Es importante que el hilo sea colocado en todas las caras del diente ya que esto ayudara a que la línea de terminación se copie en la impresión y permitirá un buen asentamiento de la prótesis

Material de impresión utilizado

Foto 30 siliconas por adición

Fuente: propia de la investigación

Autor: Stefan Salazar Villacrés

El material ideal para impresión definitiva en prótesis fija son las siliconas por adición

Impresión definitiva

Foto 31 cubeta con la impresión definitiva

Fuente: propia de la investigación

Autor: Stefan Salazar Villacrés

Es importante que se reproduzca la línea de terminación de los dientes pilares

Impresión definitiva, modelo antagonista y registro de mordida

Foto 32 cubeta con impresión definitiva, modelo antagonista y registro de mordida del paciente

Fuente: propia de la investigación

Autor: Stefan Salazar Villacrés

Al entregar estos elementos el laboratorio dental podrá montar los modelos en articulador de manera que harán la prótesis en base a la oclusión del paciente

3ra cita
Metal entregado por el laboratorio

Foto 33 modelo de trabajo con cofia metálica y modelo antagonista

Fuente: propia de la investigación

Autor: Stefan Salazar Villacrés

El laboratorio dental envía un modelo de trabajo con la prueba que se va a realizar en el paciente y el modelo antagonista

Calibración del metal

Foto 34 cofia metálica medida con calibrador de metal

Fuente: propia de la investigación

Autor: Stefan Salazar Villacrés

La cofia metálica debe medir 0,5 mm mediante el calibrador verificamos que esa sea la medida, si es mayor se realiza un desgaste selectivo

Prueba de metal

Foto 35 vista de la cofia metálica en boca y en oclusión

Fuente: propia de la investigación

Autor: Stefan Salazar Villacrés

El metal debe dejar espacio suficiente para ser revestido por cerámica, en la prueba de metal cuando se entra en oclusión el metal no tiene contacto con los dientes antagonistas

Foto 36 arcada superior con la prueba de metal

Fuente: propia de la investigación

Autor: Stefan Salazar Villacrés

En esta foto podemos observar que el metal ha cubierto por completo al diente pilar teniendo buen ajuste

Toma de color

Colorímetro

Foto 37 colorímetro chromascop

Fuente: propia de la investigación

Autor: Stefan Salazar Villacrés

El colorímetro chromascop es usado en toma de color para restauraciones con resinas y porcelanas, los laboratorios dentales también cuentan con este colorímetro es por eso que se lo uso para el procedimiento

Sin luz artificial

Foto 38 tomar de color con fondo de color neutro y luz diurna

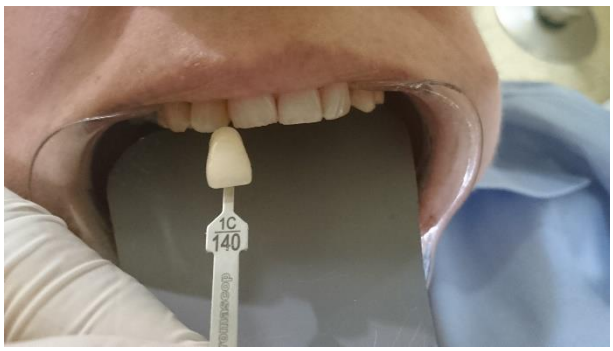

Fuente: propia de la investigación

Autor: Stefan Salazar Villacrés

Es ideal que el color sea tomado con luz diurna natural y usando fondo de color neutro

Con luz artificial

Foto 39 toma de color con fondo de color neutro y luz artificial

Fuente: propia de la investigación

Autor: Stefan Salazar Villacrés

Tomar el color con luz artificial nos ayuda a evitar fenómenos de metamerismo

4ta cita
Bizcocho entregado por el laboratorio dental

Foto 40 modelo de trabajo con prueba de biscocho

Fuente: propia de la investigación

Autor: Stefan Salazar Villacrés

Prueba de biscocho

Foto 41 uso de papel articular para identificar interferencias oclusales

Fuente: propia de la investigación

Autor: Stefan Salazar Villacrés

Uso de papel articular para identificación de posibles interferencias y posteriormente realizar desgastes selectivos

Foto 42 arcada superior con prueba de biscocho

Fuente: propia de la investigación

Autor: Stefan Salazar Villacrés

En esta foto ya se puede observar cómo va a quedar la prótesis en la cavidad bucal cuando sea cementada

Foto 43 desgastes selectivos donde hay marcas del papel articular

Fuente: propia de la investigación

Autor: Stefan Salazar Villacrés

Realización de desgastes selectivos para que no haya interferencias oclusales

5ta cita
Trabajo definitivo entregado por el laboratorio dental

Fuente: propia de la investigación

Autor: Stefan Salazar Villacrés

Material de cementación usado

Foto 44 cemento ionómero de vidrio auto curable fuji 1

Fuente: propia de la investigación

Autor: Stefan Salazar Villacrés

Se usó cemento ionómero de vidrio fuji 1 de auto curado

Cementación definitiva

Foto 45 arcada superior con prótesis fija cementada

Fuente: propia de la investigación

Autor: Stefan Salazar Villacrés

La prótesis reemplazo las piezas dentarias perdidas y ocupo de manera correcta el espacio edentulo

Foto 46 vista lateral de la prótesis cementada

Fuente: propia de la investigación

Autor: Stefan Salazar Villacrés

Se revisó que el ajuste marginal fuera el correcto para evitar filtraciones

Tratamiento terminado

Foto 47 vista frontal de arcadas en oclusión luego de haber terminado el tratamiento

Fuente: propia de la investigación

Autor: Stefan Salazar Villacrés

Se procedieron a cambiar las restauraciones viejas para brindar una mayor estética y mejor acople con la prótesis realizada

6. Discusión

En cuanto a los tratamientos restauradores para un edentulismo parcial, tenemos algunas alternativas, pero mucho tiene que ver también en el diagnostico lo que es el costo beneficio, incluso el presupuesto o costo de un procedimiento puede influir mucho en la selección del tratamiento (Shillingburg H. t., 2002)

La prótesis parcial fija en comparación con las prótesis parciales removibles, han demostrado mayor longevidad y mejor transporte de estímulo al momento de realizar las funciones masticatorias. (Pegoraro, 2001)

Las prótesis parciales removibles pueden reemplazar varias ausencias dentarias, es mas de hecho esa es su indicación, en las prótesis parciales fijas es aconsejable que el número de piezas a reemplazar no sea mayor al número de dientes pilares. (Shillingburg H. t., 2002)

7. Conclusión

Mediante este caso se concluyó que el tratamiento con prótesis parcial fija es ideal para tratar edentulismos parciales ya que se logró sustituir órganos dentales perdidos devolviéndole funciones al sistema masticatorio del paciente además de darle un buen confort.

8. Bibliografía

Acosta, E. R. (2013). Factores biomecanicos en la rehabilitacion por protesis fija. 2 - 3.

Acosta, J. (2011). *contro post operatorio en protesis fija.* bogota: www.odontos.com.

Anusavice, K. j. (2004). *Phillips ciencia de los materiales dentales* . Elsevier .

Clint, J. (2013). comparacion in vitro de materiales de restauracion provisional. *medicina oral s.l*, 2 y 3.

Dawson, P. E. (2000). *evaluacion diagnostico y tratamiento de problemas oclusales.* Barcelona: Mosby company.

Eley, B. (2007). *periodoncia.* Reino Unido: Elsevier.

Fradeani, M. (2006). *Anilisis estetico.* Milan: Quintessence.

Gonsalves, W. (2008). facotres que influyen en la toma de color para protesis fija. *acta odontologica venezolana* , 1.

Jaramillo, D. C. (2011). *urgencias odontologicas* . Bogota : Cib.

Kina, S. (2008). *invisible restauraciones esteticas ceramicas.* Sydney Kina.

Lara, L. (2009). Rehabilitacion mediante protesis fija . *odontologia Sanmarquina,* 2.

Magne, P. (2006). *restauracione sd eporcelana adherida.* urs belsier.

Marquez, S. (2005). *estetica con resinas compuestas en dientes anteriores percepcion arte y naturalidad* . Brasil : Amolca.

Martinez, F. (2007). Cerámicas dentales: clasificacion y criterios de seleccion. 255-256.

mcCracken. (2007). *protesis parcial removible.*

Mooney, B. (2015). *operatoria dental* . panamericana .

Okeson, j. p. (2000). *tratamiento de oclusion* . kentucky: harcourt brace.

Pascual, A. (2006). Odontología estética: Apreciacion cromática en la clínica y el laboratorio. *medicina ora patologia oral y cirugia oral* , 5-6.

Pegoraro, L. F. (2001). *protesis fija* . sao paulo: artes medicas.

Rosentiel, S. F. (2015). *protesis fija contemporanea* . España: Elsevier .

Salazar, J. (2007). metodos de separacion gingival en protesis fija . *acta odontologica venezolana* , 1.

Selakovic, V. (2012). Prueba Estructura Metálica en Prótesis Parcial Fija yRemovible. *rehabilitacion mediante protesis parcial fija y removible,* 3.

Shillingburg, H. t. (2002). *fundamentos escenciales en protesis fija* . Oklahoma.

VIeira, D. (2008). prueba de bizcocho. *Propdental,* 2.

Watanabe, R. (2008). rehabilitacion oral con protesis fija . *odontologia sanmarquina*, 96.

9. Anexos

Historia clínica

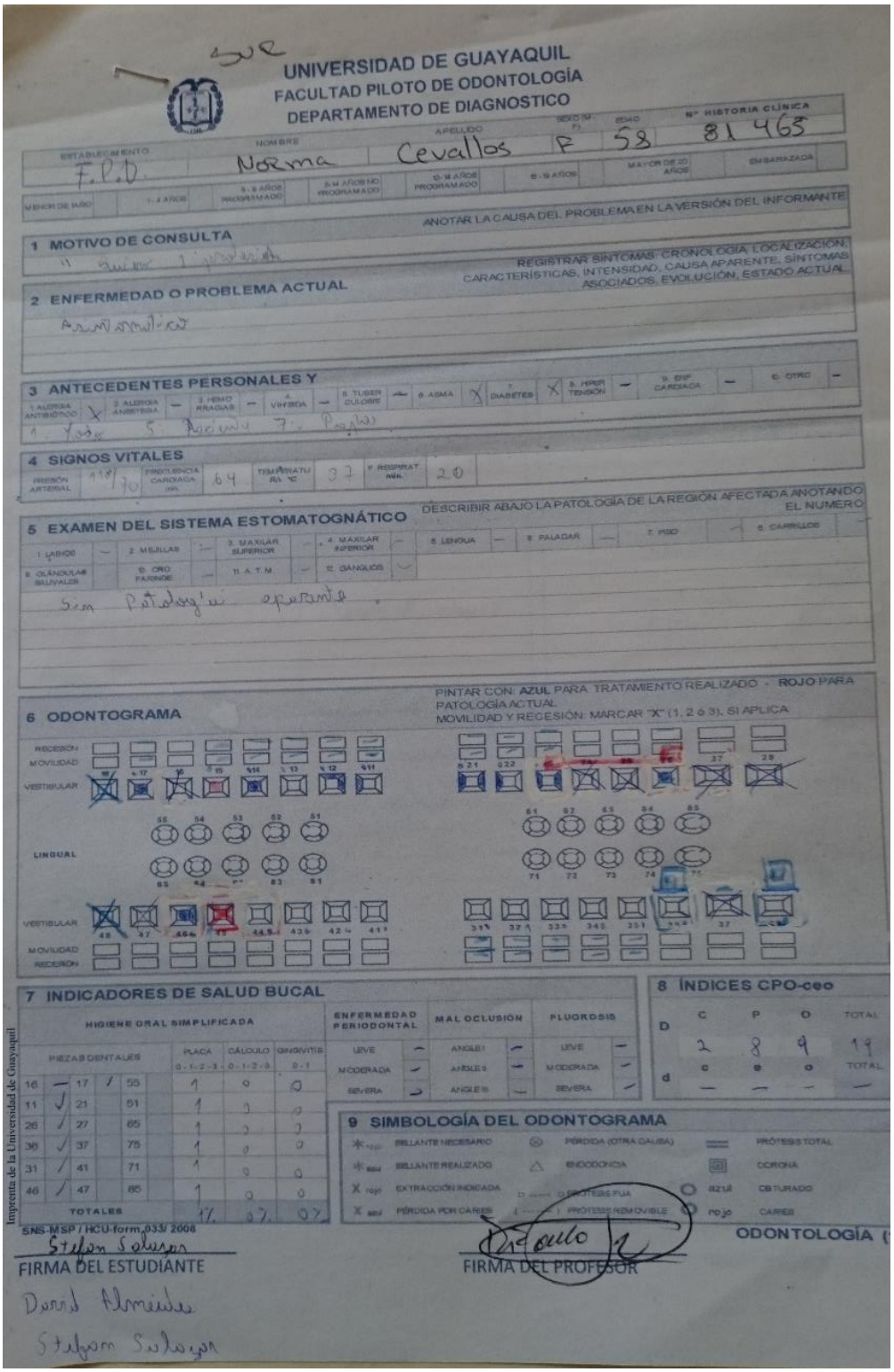

UNIVERSIDAD DE GUAYAQUIL
FACULTAD PILOTO DE ODONTOLOGÍA
DEPARTAMENTO DE DIAGNOSTICO

ESTABLECIMIENTO: F.P.O. | NOMBRE: Norma | APELLIDO: Cevallos | SEXO (M/F): F | EDAD: 58 | Nº HISTORIA CLÍNICA: 81465

MENOR DE 1 AÑO | 1 - 4 AÑOS | 5 - 9 AÑOS PROGRAMADO | 5 - M AÑOS NO PROGRAMADO | 10 - M AÑOS PROGRAMADO | 5 - 19 AÑOS | MAYOR DE 20 AÑOS | EMBARAZADA

1 MOTIVO DE CONSULTA — ANOTAR LA CAUSA DEL PROBLEMA EN LA VERSIÓN DEL INFORMANTE

2 ENFERMEDAD O PROBLEMA ACTUAL — REGISTRAR SÍNTOMAS: CRONOLOGÍA, LOCALIZACIÓN, CARACTERÍSTICAS, INTENSIDAD, CAUSA APARENTE, SÍNTOMAS ASOCIADOS, EVOLUCIÓN, ESTADO ACTUAL

3 ANTECEDENTES PERSONALES Y

1. ALERGIA ANTIBIÓTICO: X | 2. ALERGIA ANESTESIA: — | 3. HEMO RAGIAS: — | 4. VIH/SIDA: — | 5. TUBER CULOSIS: — | 6. ASMA: X | 7. DIABETES: X | 8. HIPER TENSIÓN: — | 9. ENF. CARDIACA: — | 10. OTRO: —

4 SIGNOS VITALES

PRESIÓN ARTERIAL: 110/70 | FRECUENCIA CARDIACA /m: 64 | TEMPERATURA °C: 37 | F. RESPIRATORIA: 20

5 EXAMEN DEL SISTEMA ESTOMATOGNÁTICO — DESCRIBIR ABAJO LA PATOLOGÍA DE LA REGIÓN AFECTADA ANOTANDO EL NUMERO

1. LABIOS: — | 2. MEJILLAS: — | 3. MAXILAR SUPERIOR: — | 4. MAXILAR INFERIOR: — | 5. LENGUA: — | 6. PALADAR: — | 7. PISO: — | 8. CARRILLOS: —

9. GLÁNDULAS SALIVALES: — | 10. ORO FARINGE: — | 11. A.T.M: — | 12. GANGLIOS: —

6 ODONTOGRAMA — PINTAR CON: AZUL PARA TRATAMIENTO REALIZADO - ROJO PARA PATOLOGÍA ACTUAL
MOVILIDAD Y REGESIÓN: MARCAR "X" (1, 2 ó 3), SI APLICA

RECESIÓN / MOVILIDAD / VESTIBULAR / LINGUAL / VESTIBULAR / MOVILIDAD / RECESIÓN

7 INDICADORES DE SALUD BUCAL

HIGIENE ORAL SIMPLIFICADA

PIEZAS DENTALES				PLACA 0-1-2-3	CÁLCULO 0-1-2-3	GINGIVITIS 0-1
16	—	17	/ 55	1	0	0
11	✓	21	61	1	0	0
26	/	27	65	1	0	0
36	✓	37	75	1	0	0
31	/	41	71	1	0	0
46	/	47	85	1	0	0
TOTALES				1/	0/	0/

ENFERMEDAD PERIODONTAL: LEVE — | MODERADA — | SEVERA ✓
MAL OCLUSIÓN: ANGLE I — | ANGLE II — | ANGLE III —
FLUOROSIS: LEVE — | MODERADA — | SEVERA —

8 ÍNDICES CPO-ceo

	C	P	O	TOTAL
D	2	8	9	19
	c	e	o	TOTAL
d	—	—	—	—

9 SIMBOLOGÍA DEL ODONTOGRAMA

BRILLANTE NECESARIO	PÉRDIDA (OTRA CAUSA)		PRÓTESIS TOTAL
BRILLANTE REALIZADO	ENDODONCIA		CORONA
EXTRACCIÓN INDICADA	PRÓTESIS FIJA	azul	OBTURADO
PÉRDIDA POR CARIES	PRÓTESIS REMOVIBLE	rojo	CARIES

ODONTOLOGÍA (

FIRMA DEL ESTUDIANTE — FIRMA DEL PROFESOR

Stefan Salazar
Derek Almeida
Stefan Salazar

Imprenta de la Universidad de Guayaquil
SNS-MSP / HCU-form.033/ 2008

PLANES DE DIAGNÓSTICO, TERAPÉUTICO Y EDUCACIONAL

BIOMETRIA — | QUIMICA SANGUINEA — | RAYOS - X — | OTROS —

Operatoria # 15
Endodoncia # 45
Prostodoncia
Endodoncia

DIAGNÓSTICO

PRE= PRESUNTIVO DEF= DEFINITIVO

	DIAGNÓSTICO	CIE	PRE	DEF	CIE	PRE	DEF
	Caries	K02		X	3		
					4		

FECHA DE APERTURA | FECHA DE CONTROL | PROFESIONAL | CÓDIGO | FIRMA | NÚMERO DE HOJA

TRATAMIENTO

SESIÓN Y FECHA	DIAGNOSTICOS Y COMPLICACIONES	PROCEDIMIENTOS	PRESCRIPCIONES	CÓDIGO Y FIRMA
SESIÓN 1				CÓDIGO
FECHA	Edentulismo	Preparación de Piezas y Colocación de Provisionales		FIRMA
15/02/16	Parcial			
SESIÓN 2				CÓDIGO
FECHA		Impresión definitiva		FIRMA
18/02/16	Edentulismo Parcial			
SESIÓN 3				CÓDIGO
FECHA	Edentulismo	Prueba de metal		FIRMA
25/02/16	Parcial			
SESIÓN 4				CÓDIGO
FECHA	Edentulismo	Prueba de Biscocho		FIRMA
03/03/16	Parcial			
SESIÓN 5				CÓDIGO
FECHA		Cementación definitiva		FIRMA
10/03/16	Edentulismo Parcial			
SESIÓN 6				CÓDIGO
FECHA				FIRMA
SESIÓN 7				CÓDIGO
FECHA				FIRMA
SESIÓN 8				CÓDIGO
FECHA				FIRMA
SESIÓN 9				CÓDIGO
FECHA				FIRMA

Consentimiento informado

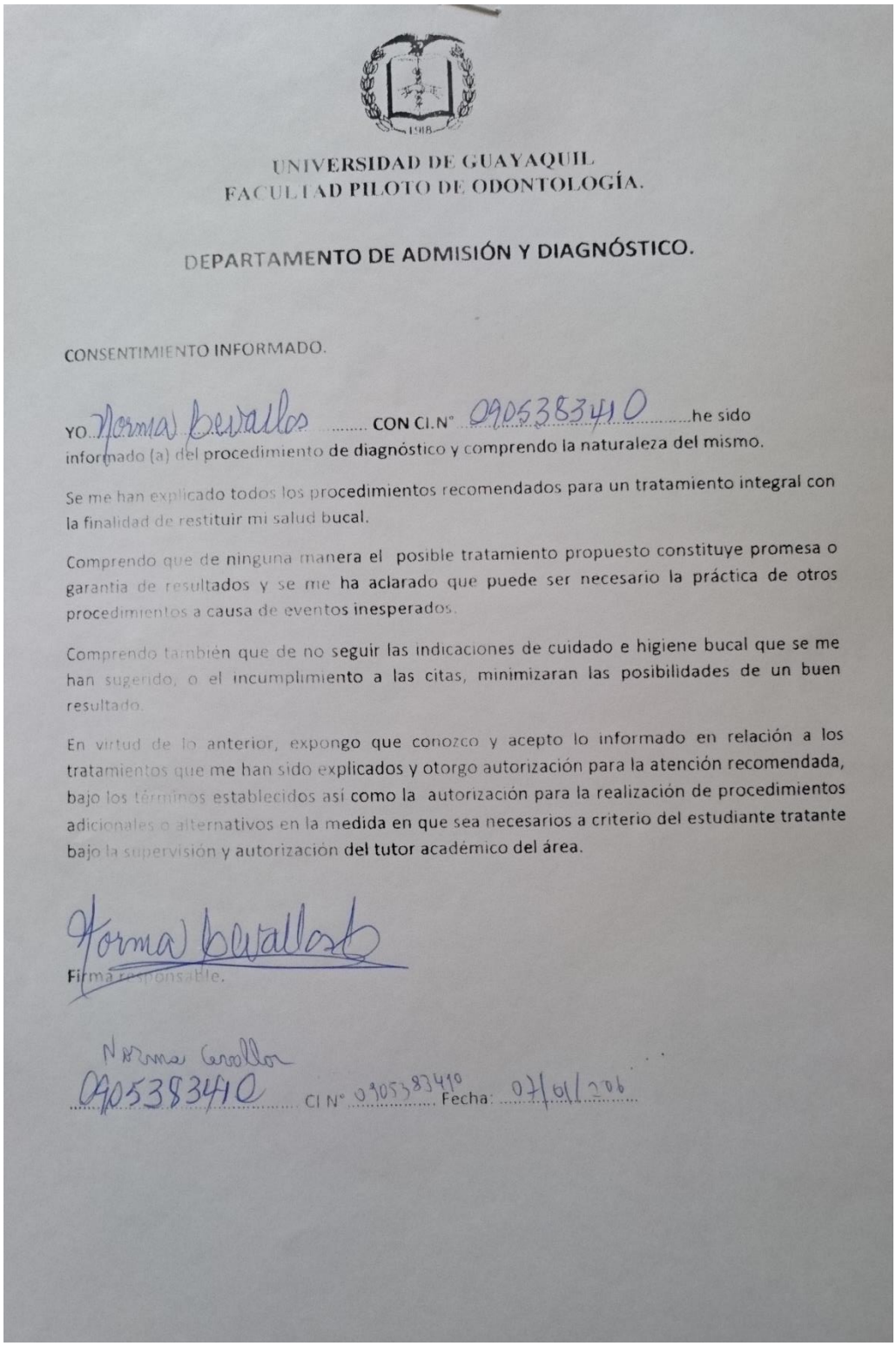

UNIVERSIDAD DE GUAYAQUIL
FACULTAD PILOTO DE ODONTOLOGÍA.

DEPARTAMENTO DE ADMISIÓN Y DIAGNÓSTICO.

CONSENTIMIENTO INFORMADO.

YO Norma Bevallos CON CI.N° 0905383410 he sido informado (a) del procedimiento de diagnóstico y comprendo la naturaleza del mismo.

Se me han explicado todos los procedimientos recomendados para un tratamiento integral con la finalidad de restituir mi salud bucal.

Comprendo que de ninguna manera el posible tratamiento propuesto constituye promesa o garantía de resultados y se me ha aclarado que puede ser necesario la práctica de otros procedimientos a causa de eventos inesperados.

Comprendo también que de no seguir las indicaciones de cuidado e higiene bucal que se me han sugerido, o el incumplimiento a las citas, minimizaran las posibilidades de un buen resultado.

En virtud de lo anterior, expongo que conozco y acepto lo informado en relación a los tratamientos que me han sido explicados y otorgo autorización para la atención recomendada, bajo los términos establecidos así como la autorización para la realización de procedimientos adicionales o alternativos en la medida en que sea necesarios a criterio del estudiante tratante bajo la supervisión y autorización del tutor académico del área.

Norma Bevallos

Firma responsable.

Norma Bevallos
0905383410 CI N° 0905383410 Fecha: 07/01/2016

Radiografías

Panorámica

Periapical

UNIVERSIDAD DE GUAYAQUIL

FACULTAD DE ODONTOLOGÍA

APROBACIÓN DE LA TUTORÍA

Por la presente certifico que he revisado y aprobado el trabajo de titulación cuyo tema es: **rehabilitación de un edentulismo parcial mediante prótesis fija**, presentado por el sr **Stefan Salazar Villacrés**, del cual he sido su tutora, para su evaluación y sustentación, como requisito previo a la obtención del título de Odontólogo.

Guayaquil, mayo del 2016

.....

Dra. Gloria Concha Ugiles, msg.

CC:0922003306

DECLARACIÓN DE AUTORÍA DE LA INVESTIGACIÓN

Yo, Stefan Salazar Villacrés, con cédula de identidad N° 0931324925, declaro ante el Consejo Directivo de la Facultad de Odontología de la Universidad de Guayaquil, que el trabajo realizado es de mi autoría y no contiene material que haya sido tomado de otros autores sin que este se encuentre referenciado.

Guayaquil, 12 de abril del 2016.

Stefan Salazar Villacrés
Nombre del estudiante
CI: 0931324925

CERTIFICACIÓN DE LA DEFENSA

El TRIBUNAL CALIFICADOR previo a la obtención del título de Odontólogo/a otorga al presente trabajo de investigación las siguientes calificaciones:

MEMORIA CIENTIFICA	[ ]
DEFENSA ORAL	[ ]
TOTAL	[ ]
EQUIVALENTE	[ ]

PRESIDENTE DEL TRIBUNAL

---------- ----------

PROFESOR DELEGADO PROFESOR SECRETARIO

CESIÓN DE DERECHOS DE AUTOR

Dr. Mario Ortiz San Martín, Msc.

DECANO DE LA FACULTAD DE ODONTOLOGÍA

Presente.

A través de este medio indico a Ud. que procedo a realizar la entrega de la Cesión de Derechos de autor en forma libre y voluntaria del trabajo **Rehabilitación de un edentulismo parcial mediante prótesis fija**, realizado como requisito previo para la obtención del título de Odontólogo/a, a la Universidad de Guayaquil.

Guayaquil, mayo del 2016.

…….

Stefan Salazar Villacrés
CC: 0931324925

CONSENTIMIENTO INFORMADO PARA TOMAR FOTOS, VIDEOS, FILMACIONES O ENTREVISTA.

Yo……, con cédula de identidad N°……..., autorizo a los estudiantes para que tomen fotografías, cintas de video, películas y grabaciones de sonido de mi persona o para que me realicen una entrevista y puedan ser copiadas, publicadas ya sea en forma impresa sólo con fines académicos.

Firma……

Fecha……..

CONSENTIMIENTO INFORMADO PARA PADRES /TUTORES DE MENORES DE EDAD

Yo ……, con cédula de identidad N°……., certifico que soy el padre/madre/tutor de: …….……y en nombre de él doy mi consentimiento a que se lleve a cabo los procedimientos que me han sido dados a conocer.

Firma……..

Fecha…….

Dra. Marisela Saltos Solís, Mg.
DIRECTORA DEL DEPARTAMENTO DE TITULACIÓN
FACULTAD DE ODONTOLOGÍA