UNIVERSIDAD DE GUAYAQUIL

FACULTAD PILOTO DE ODONTOLOGÍA

TRABAJO DE GRADUACIÓN PREVIO A LA OBTENCIÓN DEL TÍTULO DE ODONTOLOGO

TEMA:

Manejo Clínico de Incisivo Central Superior Derecho con Degeneración pulpar calcificante y conducto distalizado

AUTORA:

Pamela Katiuska Quimis Marcillo

TUTORA:

Dra. Davina Guerrero Verdelli

Guayaquil, Mayo del 2016

UNIVERSIDAD DE GUAYAQUIL

FACULTAD DE ODONTOLOGÍA

CERTIFICACIÓN DE APROBACIÓN

Los abajo firmantes certifican que el trabajo de Grado previo a la obtención del Título de Odontóloga, es original y cumple con las exigencias académicas de la Facultad de Odontología, por consiguiente se aprueba.

…… ……..

Dr. Mario Ortiz San Martín, Esp.
Decano

Dr. Miguel Álvarez Avilés, Mg.
Subdecano

.....

Dr. Patricio Proaño Yela, Mg

Gestor de Titulación

APROBACIÓN DE LA TUTORIA

Por la presente certifico que he revisado y aprobado el trabajo de titulación cuyo tema es: Manejo Clínico de Incisivo Central Superior Derecho con Degeneración pulpar calcificante y conducto distalizado, presentado por la Srta. Pamela Katiuska Quimis Marcillo, del cual he sido su tutor, para su evaluación y sustentación, como requisito previo para la obtención del título de Odontóloga.

Guayaquil, Mayo del 2016

……

Dra. Davina Guerrero Verdelli

CC: 0917478422

DECLARACIÓN DE AUTORÍA DE LA INVESTIGACIÓN

Yo, Quimis Marcillo Pamela Katiuska , con cédula de identidad N° 0927277111, declaro ante el Consejo Directivo de la Facultad de Odontología de la Universidad de Guayaquil, que el trabajo realizado es de mi autoría y no contiene material que haya sido tomado de otros autores sin que este se encuentre referenciado.

Guayaquil, Mayo del 2016.

Quimis Marcillo Pamela Katiuska
CC. 0927277111

DEDICATORIA

Este trabajo está dedicada en primer lugar a Dios quien me ha bendecido día a día en el camino de mi vida; a mis padres quienes me han estado sosteniendo en cada fracaso y en cada triunfo, brindándome fuerzas para lograr cada uno de mis propósitos. Por ultimo pero no menos importante, a mi abuelo Raimundo Marcillo que hoy en día ya no está conmigo pero sé que siempre estará en mi corazón.

AGRADECIMIENTO

Doy gracias a Dios por la culminación de una meta más en mi vida. A mis padres quienes me brindaron su apoyo y perseverancia en mis estudios, pero sobretodo mi bienestar; a mis hermanas que han permanecido a mi lado en cada paso que di año tras año. Mi más sincero agradecimiento a toda mi familia y a mi familia en cristo. También a mis profesores en toda mi carrera y en especial a la Dra. Nelly Vásquez por su paciencia y ese don que tiene de enseñar. Os estoy infinitamente agradecida.

CESIÓN DE DERECHOS DE AUTOR

Dr.
Mario Ortiz San Martín, MSc.
DECANO DE LA FACULTAD DE ODONTOLOGÍA
Presente.

A través de este medio indico a Ud. que procedo a realizar la entrega de la Cesión de Derechos de autor en forma libre y voluntaria del trabajo Manejo Clínico de Incisivo Central Superior Derecho con Degeneración pulpar calcificante y conducto distalizado, realizado como requisito previo para la obtención del título de Odontóloga, a la Universidad de Guayaquil.

Guayaquil, Mayo del 2016.

Quimis Marcillo Pamela Katiuska
CC. 0927277111

INDICE

1. INTRODUCCIÓN 1
Definición 2
Etiología 2
Metamorfosis Calcificada 4
Clasificación 4
Histopatológicamente 5
Reportes Epidemiológicos: 5
Cambios de la Pulpa con el Envejecimiento 6
Cambios Estructurales 6
Cambios Funcionales 7
Microorganismos encontrados en Conductos 7
Principios básicos en la preparación de conductos curvos y estrechos 8
Relaciones Anatómicas de los Dientes 9
Identificación o localización de orificios de conductos 10
Incisivos centrales, laterales y caninos superiores 11
Incisivo central superior 11
2. OBJETIVO 13
3. DESARROLLO DEL CASO 14
3.1 Historia Clínica 14
3.1.1 Identificación del Paciente 14
3.1.2 Motivo de la Consulta 14
3.1.3 Anamnesis 14
3.2 Odontograma 15
Arcada Superior Derecha 16
Arcada Superior Izquierda 16

Arcada Inferior Izquierda 16
Arcada Inferior Derecha 16
3.3 Imágenes Extraorales 17
Imágenes Intraorales 18
Imagen Radiográfica 20
3.4 Diagnóstico 21
4. PRONÓSTICO 21
5. PLANES DE TRATAMIENTO 21
6. DISCUSIÓN 29
7. CONCLUSIONES 30
REFERENCIAS BIBLIOGRÁFICAS 31
REFERENCIAS BIBLIOGRÁFICAS 31
ANEXOS 34

INDICE DE FIGURAS

Figura 1 Odontograma 15
Figura 2 Frontal 17
Figura 3 De perfil del lado derecho 17
Figura 4 De perfil del lado Izquierdo 18
Figura 5 Arcada Superior 18
Figura 6 Arcada Inferior 19
Figura 7 Frontal de ambas Arcadas en Oclusión 19
Figura 8 Lateral derecho de ambas Arcadas en Oclusión 19
Figura 9 Lateral izquierdo de ambas Arcadas en Oclusión 20
Figura 10 Radiografía Panorámica 20
Figura 11 Radiografía del preoperatorio 22
Figura 12 Preoperatorio clínico 22
Figura 13 Apertura con fresa redonda, Figura 14 Fresa Endo Z 23
Figura 15 Quelante 24
Figura 16 Localización del conducto, Figura 17 Conducto lateral 24
Figura 18 Odontometría 25
Figura 19 Secado del conducto 26
Figura 20 Conometría 26
Figura 21 Cemento en conducto, Figura 22 Cono Maestro 27
Figura 23 Espaciador, Figura 24 Penacho 27
Figura 25 Radiografía Penacho 28

RESUMEN

La calcificación del tejido pulpar ocurre con mucha frecuencia. En la pulpa coronaria la calcificación toma por lo general la forma de nódulos pulpares discretos, mientras que en la pulpa radicular la calcificación tiende a ser difusa. Las calcificaciones pueden clasificarse de acuerdo a su tamaño, estructura y posición. Por su tamaño se clasifican en: cálculos pulpares o dentículos y en calcificaciones difusas o lineales. Se denomina degeneración pulpar calcificante a una alteración trófica que viene siendo en realidad una especie de "atrofia fisiológica de la pulpa"; a consecuencia de un agente irritante como caries, enfermedad periodontal, restauraciones extensas o profundas, bruxismo, traumatismo o puede ocurrir idiopáticamente. **Objetivo:** Establecer si en presencia de degeneración pulpar calcificante es necesario realizar tratamiento de conducto. Los **resultados** del caso clínico realizado afirman que en casos de degeneración pulpar calcificante y con mayor razón si presenta alguna lesión perirradicular es necesario realizar un tratamiento de conducto. Concluimos que en presencia de degeneración pulpar calcificante es necesario realizar el tratamiento endodontico para prevenir infecciones pulpares que por ende conlleva a una lesión periradicular.

Palabras clave: Degeneración pulpar calcificante, Pulpa, Mineralización, cambios por el envejecimiento, Incisivo central superior.

ABSTRACT

Pulp tissue calcification occurs frequently. In coronary calcification pulp usually taken the form of discrete nodules pulp, while in the radicular pulp calcification tends to be diffuse. Calcifications can be classified according to their size, structure and position. Because of its size are classified as: pulp stones or denticles and diffuse or linear calcifications. Calcific degeneration pulp is called a trophic alteration that has been actually a kind of "physiological atrophy of the flesh"; as a result of an irritant as caries, periodontal disease, extensive or deep restorations, bruxism, trauma or may occur idiopathically. Objective: To establish whether in the presence of calcifying pulp degeneration is needed root canal treatment. The results of the case made claim that in cases of calcifying pulp degeneration and more so if you have any periradicular lesion is necessary to perform a root canal. We conclude that in the presence of calcific degeneration pulp is necessary endodontic treatment to prevent pulpal infections thus leads to periradicular lesion.

Keywords: Degeneration calcifying pulp, pulp, Endodontics, Mineralization, changes by aging, central incisor.

1. INTRODUCCIÓN

La endodoncia, como conjunto de conocimientos metódicamente formado y ordenado, constituye una ciencia, integrada en el conjunto de las ciencias de la salud. Su objetivo es el estudio de la estructura, la morfología, la fisiología y la patología de la pulpa dental y de los tejidos perirradiculares. En su ámbito integra las ciencias básicas y clínicas que se ocupan de la biología de la pulpa, así como la etiopatogenia, el diagnóstico, la prevención y el tratamiento de las enfermedades y lesiones de la misma y de los tejidos perirradiculares asociados. El ámbito de la endodoncia incluye el diagnóstico diferencial y el tratamiento del dolor bucofacial de origen pulpar y periapical. (Canalda & Brau, 2014)

El tejido pulpar comienza a modificarse desde el mismo momento en que se empieza a formar. Los cambios que se producen son más frecuentes con el paso de los años y, por tanto, están íntimamente ligados a los cambios de edad del individuo, ya que la formación continua de dentina secundaria fisiológica y, circunstancialmente, de dentina secundaria reparativa o terciaria, condiciona progresivamente la disminución del volumen de la cámara pulpar; por tanto disminuye la irrigación e inervación, lo que facilita la aparición de cuadros de degeneración pulpar o pulposis, la disminución de las células existentes en el tejido conectivo, y condiciona una menor o nula respuesta ante los agentes irritantes. (Llamas & Villa, 2014)

La pulpa dental reacciona a las lesiones produciendo dentina secundaria irritativa, reduciendo el volumen del espacio pulpar y dando lugar a una ausencia aparente de conductos. La pulpa envejece no solo con el paso del tiempo, sino también como consecuencia del estímulo de la función y la irritación crónica. EI ritmo de producción de dentina secundaria y de reducci6n del volumen pulpar varia de unos dientes y unos pacientes a otros. A menuda se obliteran las cámaras pulpares y la parte coronal de los conductos radiculares, dejando abierta la parte apical, en la que la pulpa que queda puede necrosarse infectarse. Resulta muy difícil localizar y tratar tales conductos. (Stock, Walker, Gulabivala, & Goodman, 1996)

Los dientes cambian de tamaño, posición, forma y color por modificación de los propios tejidos dentarios (por aumento o disminución de sustancias inorgánicas y orgánicas, esclerosamiento, neoformación tisular, etc.) y por acción del medio bucal (atrición, erosión, caries, pérdida de dientes, enfermedad periodontal y otros). También debido al tipo de dieta, hábitos dureza de los números y posición que presentan, lo que conlleva a una pérdida en numerosas ocasiones de la dimensión vertical y determina una protrusión

mandibular. (Caballero, Barcenas, & Corriera, 1990) Los túbulos dentinarios se mineralizan, en la pulpa, es afectada la calidad de los vasos sanguíneos por el proceso de envejecimiento, disminuyendo de volumen y tamaño. El depósito de cemento continúa toda la vida y es menor cerca de la unión amelodentinaria y mayor en apical, aunque más grueso, tiene mayor susceptibilidad a las lesiones cariosas. (Sharry, 1990)

Hoy en día en la práctica diaria de la consulta Odontológica al realizarse la terapia endodóntica se debe tener en cuenta que nos podemos encontrar con degeneración pulpar calcificante, también conocida con otros términos por diferentes autores como: Obliteración pulpar, Calcificación pulpar, Calcificaciones Distrofica, Cálculos pulpares, Mineralización pulpar, Metamorfosis Calcificante.

Definición

Se denomina degeneración pulpar calcificante a una alteración trófica que viene siendo en realidad una especie de "atrofia fisiológica de la pulpa"; a consecuencia de un agente irritante como caries, enfermedad periodontal, restauraciones extensas o profundas, bruxismo, traumatismo o puede ocurrir idiopáticamente. En la pulpa coronal, la calcificación suele adoptar la forma de discretos cálculos pulpares concéntricos, mientras que en la pulpa radicular, la calcificación tiende a ser difusa. El tamaño de los cálculos pulpares va desde pequeñas partículas microscópicas hasta acumulaciones que obliteran todo el sistema de los conductos radiculares. (Burbano, 2012)

Etiología

La degeneración pulpar calcificante ha sido relacionada a diferentes causas como el envejecimiento, agentes irritantes como: caries, enfermedad periodontal, restauraciones extensas, procedimientos operatorios de alta velocidad sin enfriamiento y el trauma. Sin embargo, la etiología de estas calcificaciones aún no es del todo descifrada.

El envejecimiento es un proceso de deterioro progresivo, intrínseco y universal que, en el transcurso del tiempo ocurre en los seres vivos, a consecuencia de la interacción de la genética del individuo y el medio ambiente. Así, los cambios morfológicos y funcionales relacionados con la edad y que, tienen lugar en la cavidad bucal, forman parte del envejecimiento del organismo. (Ramzi S., Vinay, Tucker, & Robbins, 2000)

La pulpa dental es un tejido conectivo laxo especializado, ricamente inervado y vascularizado que se encuentra contenido dentro del espacio central del diente y rodeado por la dentina. Dado que la pulpa dental se encuentra en íntimo contacto con la dentina, la primera responderá ante los estímulos lesivos que actúen sobre esta última, mediante la modificación anatómica y funcional de sus estructuras internas. Así mismo, los cambios producidos por el envejecimiento de los tejidos dentales se deben no solamente al paso del tiempo, sino también a la reacción ante mecanismos funcionales y patológicos, por lo cual son difíciles de diferenciar unos de otros. En las pulpas envejecidas se han aislado monoglicéridos, diglicéridos, fosfolípidos, lipoproteínas, colesterol y ésteres de colesterol, los cuales son sustancias que se calcifican, generando la formación de dentículos pulpares (Barrios, Espina, Ortega, & Ferreira, 2011)

Se ha tratado de definir la etiología sin que hasta el momento se tenga una causa conocida, varios autores dan su opinión acerca de la etiología como por ejemplo:

Jhonson y Bevelander admiten que la calcificación de los nódulos pulpares se verifica sobre una matriz orgánica y los clasifican en dentículos, ocupando la región de los cuernos pulpares y en calcificaciones difusas radiculares. (Lasala, 1979)

Stafne ha atribuido la presencia de las calcificaciones con irritantes locales de acción prolongada, como caries, obturaciones, abrasión, erosión, retracción gingival y enfermedad periodontal. Esta idea debe cuestionarse en virtud de las numerosas calcificaciones producidas en dientes en los que tales irritantes no se presentan. También se sugirió que su formación es la manifestación local de una perturbación sistémica. (Stafne, 1992)

Cohen menciona que las calcificaciones de la pulpa pueden darse en forma de un nido de células en degeneración, de un trombo sanguíneo o de fibras de colágeno. Muchos autores consideran que ésta representa una forma de calcificación distrófica. En este tipo, el calcio se deposita en el tejido donde ocurren cambios degenerativos. Cuando degeneran las células, los cristales de fosfato de calcio pueden depositarse dentro de la célula, primero dentro de las mitocondrias a causa de la mayor permeabilidad de las membranas celulares. De esta forma la célula en degeneración que sirve como nido puede iniciar la calcificación de un tejido. En ausencia de una degeneración tisular evidente la causa de la calcificación pulpar es un enigma. (Cohen & Bums, 1975)

Sayegh y Reed, estudiaron 591 dientes de todo tipo, y encontraron que de un 29 a 36% presentaban algún tipo de calcificación, con el hallazgo significativo de que los dientes

cariados jóvenes tenían cinco veces más calcificaciones pulpares que los dientes sin caries. (Lasala, 1979)

Metamorfosis Calcificada

La luxación de los dientes como consecuencia de un traumatismo puede generar metamorfosis calcificada, una característica que puede llevar en el transcurso de meses o años, a la eliminación total o parcial de la cámara pulpar. El motivo es el excesivo depósito de tejido mineralizado parecido al cemento. El examen histológico revela la presencia de algún tejido blando y pueden observarse radiológicamente células parecidas a los cementoblastos revistiendo el tejido mineralizado. Los traumatismos se traducen en la ruptura de los vasos sanguíneos que penetran en el diente, como consecuencia de lo cual se produce una infartación pulpar. (Figueroa, 2013)

Clasificación

La calcificación del tejido pulpar ocurre con mucha frecuencia. En la pulpa coronaria la calcificación toma por lo general la forma de nódulos pulpares discretos, mientras que en la pulpa radicular la calcificación tiende a ser difusa. (Olivares & Ovalle, 2001)

Las calcificaciones pueden clasificarse de acuerdo a su tamaño, estructura y posición. Por su tamaño se clasifican en: cálculos pulpares o dentículos y en calcificaciones difusas o lineales; por su estructura, los cálculos pulpares se clasifican en 2 tipos: verdaderos y falsos. Los cálculos pulpares falsos son formaciones de tejido calcificado que no guardan sin mostrar una estructura típica de dentina, y son muy semejantes a los cálculos biliares y renales. Los verdaderos están constituidos por depósitos irregulares de dentina con túbulos y odontoblastos en su superficie. Es por ello, que son extremadamente raros de encontrar. (Walton & Torabinejad, 1991) La mayoría de ellos en realidad no son depósitos de dentina aislados, sino más bien son penínsulas o extrusiones de las paredes dentinarias. Es por eso que algunos autores consideran que los cálculos pulpares verdaderos no existen. (Ingle & Bakland, 1996)

Dentro de la pulpa de los dientes se encuentran diversas formas de calcificaciones, con una frecuencia tal que se puede dudar acerca de si su presencia representa un estado patológico o solamente aspecto de las variaciones biológicas normales. Estas calcificaciones se

pueden localizar en cualquier parte de la cámara pulpar y otras en el conducto radicular, inclusive en ambas localizaciones al mismo tiempo.

Los nódulos pulpares varían en su tamaño desde pequeñas partículas microscópicas hasta formaciones que ocupan casi toda la cámara pulpar. Esta forma de calcificación aumenta con la edad y parece estar acompañada con la disminución de la vascularidad e inervación, los cuales se cree representan los cambios por envejecimiento de la pulpa. (Lasala, 2006)

Histopatológicamente

El tejido se parece a osteodentina con un patrón tubular irregular y una maraña de espacios y fondos de saco que contienen células pulpares que se quedaron atrapadas dentro del material rápidamente depositado.[1] Clínicamente, el diente puede tomar una coloración amarilla, u ocasionalmente gris, como resultado de la dentina de la corona engrosada y menos traslúcida. (Bergenholtz, Hørsted-Bindslev, & Reit, 2011)

La calcificación o degeneración cálcica es una patología frecuente que se suele observar en la cámara pulpar y, más frecuentemente, en los conductos radiculares; se incrementa con la edad del individuo y afecta al 90% de los pacientes con más de 50 años, probablemente debido a los trastornos vasculares que se producen progresivamente en la pulpa. Los procesos degenerativos celulares o hísticos tienden a captar calcio, facilitando su depósito en forma lineal o globular, dependiendo que su asiento sea sobre fibras colágenas, nervios y vasos o núcleos hísticos de degeneración. (Llamas, 2014)

Reportes Epidemiológicos:

Las calcificaciones pulpares ocurren más frecuentemente en adultos, sin embargo, pueden estar presentes en pacientes jóvenes de ambos sexos. También se ha reportado calcificaciones en la dentición decidua.

Piatelli reporta que los cálculos pulpares se presentan con bastante frecuencia, encontrándose aproximadamente en 90% de los pacientes de más de 50 años de edad, y se localizan principalmente en la cámara pulpar. Andreasen reportó que únicamente el 7% de los dientes que sufren calcificaciones distróficas generan problemas a nivel periapical. (Burbano, 2012)

Smith reportó que para los dientes con degeneración pulpar calcificante no tratada endodónticamente, hay una probabilidad del 0 al 16% de que sufran algún tipo de

patología apical. Mientras que para los dientes con degeneración pulpar calcificante tratados endodónticamente, esta probabilidad aumentaba del 10 al 19%. En otro estudio realizado por Smith, se reportó que 54% de los endodoncistas encuestados prefieren no realizar tratamiento endodóntico de los dientes con calcificación distrófica, siempre y cuando esté asintomática y sin evidencia de lesión apical, 40% de los encuestados optaron por la terapia endodóntica convencional y un 6% realizaría terapias con hidróxido de calcio. (Smith, 1984)

Cambios de la Pulpa con el Envejecimiento

La aparición de centros irregulares de mineralización, especialmente en la región de la pulpa central también produce alteraciones dimensionales. Este fenómeno de calcificación o litiasis es relativamente común en las pulpas adultas y se incrementa con la edad o en presencia de agentes irritantes. La aparición de centros irregulares de mineralización, especialmente en la región de la pulpa central también produce alteraciones dimensionales. Este fenómeno de calcificación o litiasis es relativamente común en las pulpas adultas y se incrementa con la edad o en presencia de agentes irritantes. (Gómez de Ferraris & Campos, 1999)

El volumen pulpar disminuye por efecto del tiempo, por efecto de lesiones o por ambos factores, con la formación de tejido calcificado adicional sobre las paredes. En situaciones normales la formación de la dentina suele continuar a través del tiempo y es mayor sobre el piso de la cámara de los dientes posteriores y en la superficie incisal de los dientes anteriores. (Pashley & Walton, 1997)

Estas calcificaciones son de dos tipos: cálculos pulpares o dentículos y calcificaciones difusas. Morse señala que los dentículos verdaderos están compuestos por dentina irregular con trazos de túbulos dentinarios y odontoblastos. Usualmente se encuentran cerca del foramen apical. Se ha sugerido que estos dentículos se forman a partir de los remanentes de la vaina epitelial de Hertwig. (Gómez de Ferraris & Campos, 1999)

Cambios Estructurales

Odontoblastos: Se ha podido demostrar que el número de células disminuye y el componente fibroso aumenta con el envejecimiento de la pulpa. Las células restantes parecen estar casi inactivas. Estas células revelan un menor número de organelas relacionadas con los procesos de síntesis y de secreción. (Pashley & Walton, 1997)

Fibroblastos: Morse señala que conforme la pulpa va envejeciendo se produce un gran descenso en el número de fibroblastos. Este fenómeno se acompaña de un aparente aumento en el número de fibras colágenas, sin embargo, debido a que el número de fibroblastos se encuentra notoriamente disminuido, no se pueden producir más fibras colágenas, por lo que la fibrosis de las pulpas envejecidas es un fenómeno producido por la reducción de las dimensiones de la pulpa y el descenso en el número de células. (Morse, 1991)

Cambios Funcionales

Con la edad, la pulpa experimenta una disminución de su capacidad funcional o retorno a un estado más primitivo. Las pulpas envejecidas han sido descritas como regresivas y poseedoras de menor capacidad de defensa y recuperación de lesiones, tomando en cuenta que ellas presentan menor número de células, menor vascularización y mayor cantidad de elementos fibrosos. (Pashley & Walton, 1997)

Microorganismos encontrados en Conductos

Los estudios de Nair acerca de la localización de las bacterias en la cavidad pulpar, han permitido observar que la mayoría colonizan la luz del conducto. Se agrupan sobre el tejido pulpar necrosado, en la trama de fibras y restos hísticos. Igualmente, y dependiendo de su tamaño, pueden penetrar por los túbulos dentinarios. Love demostró que *Streptococcus gordonii* puede invadir la dentina radicular en profundidad, alcanzando los 200 mm en los tercios cervical y medio y los 60 mm en el tercio apical. Los estreptococos *viridans*, las especies de los géneros *Peptostreptococcus, Fusobacterium, Prevotella* y *Porphyromonas* representan el grupo de microorganismos más ampliamente aislados en los conductos infectados. (Pumarola, 2014)

Normalmente, la calcificación del conducto radicular progresa desde la porción de la corona hacia abajo. Puede ser un proceso normal en el envejecimiento o consecuencia de la caries, de un tratamiento restaurador, de la recesión gingival o de un traumatismo (Bey, 2012). El proceso de mineralización empieza por lo general en la región coronal del conducto radicular y continúa apicalmente. Entonces, puede haber acumulación generalizada de tejido duro en las paredes del conducto radicular, estrechando la luz a tal grado que oblitere al conducto. El conocimiento de la anatomía dentaria interna y de sus

variaciones es de gran importancia para el correcto diagnóstico, pronóstico y planificación de una terapia endodóntica (Martinez P, 2013).

Aunque las estimaciones de incidencia de estos hallazgos varían ampliamente, se puede afirmar que, al menos el 50% de todos los dientes, presentan una o más calcificaciones pulpares. El mayor significado endodóntico de la calcificación pulpar quizá radique en que puede dificultar el remodelado del conducto. (Moenne, 2013)

Clínicamente los dientes portadores de Obliteración del conducto radicular pueden presentarse con un color más oscuro que el adyacente, generalmente amarillento. Esta alteración del color se explica por la mayor espesura de la capa de la dentina que, dejando el diente más opaco, produce mayor reflexión de luz hacia la superficie. La respuesta a las pruebas térmicas de vitalidad pulpar generalmente es negativa. En cambio, la respuesta a la prueba eléctrica es positiva, aunque presente límites más altos, principalmente en los casos de obliteración generalizada, y después de largos períodos de observación. (Estrela, 2005)
Uno de los principales objetivos en la endodoncia, es lograr la eliminación de todos los gérmenes que puedan estar contenidos en la cámara pulpar y en los conductos radiculares. (Lasala, 1979)

Las condiciones ecológicas del medio favorecen y determinan las bacterias predominantes al interior del sistema de conductos; Dentro del mismo conducto se establecen diferentes condiciones siendo el tercio apical donde se entregan a los microorganismos las condiciones de ecosistema ideal, se ha determinado el predominio de bacterias anaerobias estrictas, con algunos anaerobios facultativos y raramente aerobios. Según las características del paciente se debe tomar en cuenta la posibilidad de profilaxis antibiótica. (Burbano, 2012).
Al no darle la importancia de conocer y saber que microorganismos nos podemos encontrar en conducto corremos un alto riesgo de fracaso, debido a la falta de conocimiento provocando así fracasos endodónticos.

Principios básicos en la preparación de conductos curvos y estrechos

El éxito en la preparación de conductos curvos no depende únicamente del instrumental utilizado, sino de otros factores que influyen en la correcta preparación de estos conductos.

El uso de la tecnología con el advenimiento de muchos materiales, facilita aún más la preparación de los conductos curvos y calcificados, más no garantiza que se presenten complicaciones en el momento de la preparación. (Fishelberg & Pawluk, 2004)
Es necesario conocer principios básicos para la buena realización del tratamiento. Estos principios incluyen una correcta preparación del tercio cervical, la utilización de quelantes e irrigación copiosa al momento de la instrumentación. (Sayin, Serper, Cehreli, & Otlu, 2007)

El éxito en el manejo de conductos curvos y estrechos no depende del instrumento utilizado, sino del seguimiento de algunos principios básicos, como lo son la obtención de un correcto acceso en cervical (desgaste compensatorio), la utilización de irrigantes y quelantes y el empleo de una técnica anticurvatura. De tal manera que un instrumento ideal puede transformarse en el peor en manos del profesional que no siga estos principios básicos. (Gallego, Cabrales, & Díaz, 2011)

Relaciones Anatómicas de los Dientes

No cabe duda que es un punto muy importante el estudio de la anatomía de las piezas dentarias, pero el conocimiento de su morfología interna es indispensable para el especialista, ya que está íntimamente ligado a las técnicas endodóncicas designadas a conseguir la prevalencia y supervivencia del diente.

Cohen hace referencia que los clínicos deben tener un conocimiento completo de las relaciones anatómicas internas de los dientes. Los conductos accesorios son conductos muy pequeños que se extienden en dirección horizontal, vertical o lateral, desde la pulpa hasta el periodonto. En el 74% de los casos se encuentran en el tercio apical de la raíz, en el 11% en el tercio medio y en el 15% en el tercio cervical. Los conductos accesorios contienen tejido conectivo y vasos, pero no suministran suficiente circulación a la pulpa para formar circulación colateral. Se forman por atrapamiento de vasos periodontales en la vaina radicular epitelial de Hertwig durante la calcificación. Pueden provocar patología, puesto que proporcionan una vía para el paso de sustancias irritantes, sobre todo desde la pulpa hasta el periodonto. (Cohen, 2011)
El conducto radicular termina en el ápice, en forma de conducto único; sin embargo, rara vez se observa una terminación tan simple, sino todo lo contrario; es la zona apical donde

el conducto presenta un mayor número de ramificaciones y, en ocasiones, se forma un *delta apical.* (Canalda & Brau, 2014)

Identificación o localización de orificios de conductos

Con frecuencia las calcificaciones presentan unas características impredecibles y pueden plantear importantes problemas clínicos. A lo largo de la vida dental se va produciendo un depósito de dentina secundaria, ya sea normal o reactiva, en todos los dientes. Cuando la pulpa sufre un traumatismo, puede formar una dentina reparadora normal. En estas circunstancias, la pulpa dental puede necrosarse rápidamente, e infectarse. Sin embargo, si el diente queda expuesto a algún factor irritante durante bastante tiempo, tanto la cavidad pulpar como el sistema de conductos sufren un proceso de calcificación que puede impedir el acceso y la identificación de los conductos durante las fases iniciales de un tratamiento de conductos radiculares. (Selden, 1991)

Inicialmente, el profesional debe visualizar mentalmente y proyectar el espacio pulpar en una radiografía del diente. Posteriormente, tiene que empezar a preparar el acceso dirigiendo el instrumento rotatorio hacia la supuesta posición del espacio pulpar.

Para acceder e identificar el orificio de este modo, es necesario conocer bien la posición normal de la cavidad pulpar, la anatomía de los conductos radiculares y el eje longitudinal de las raíces. Finalmente, hay que saber identificar el orificio del conducto una vez que se acceda al mismo. En los tratados sobre la morfología de los conductos radiculares se suele pasar por alto un dato anatómico importante en relación con los dientes de un solo conducto: este se localiza siempre en el centro de un corte transversal de la raíz. Igualmente, la cavidad pulpar se encuentra (o se encontraba, antes de la calcificación) en el centro de un corte transversal de la corona. (Gutmann & Harrison, 1991)

Antes de preparar el acceso a un diente con la cavidad pulpar calcificada, hay que medir la distancia desde la superficie oclusal a la proyección del suelo de la cavidad pulpar en la radiografía periapical preoperatoria o, preferiblemente, en una de aleta de mordida, que es mucho más exacta. A continuación, en la corona, se crea una cavidad de acceso de tamaño y forma normales, a una profundidad equivalente a la del suelo de una cavidad pulpar sin calcificar. (Figueroa, 2013)

Es necesario proyectar mentalmente los patrones geométricos y sus posibles variaciones sobre el suelo de la cavidad pulpar calcificada para poder conocer la dirección de los conductos a su salida de la cavidad. Para ello es necesario integrar inteligentemente las imágenes radiológicas bidimensionales con la anatomía dental tridimensional, así como mover el instrumento rotatorio o la punta ultrasónica con mucha destreza y seguridad sobre el suelo pulpar. (Chogle, Mickel, & Self, 2007)

Para facilitar este método de localización de los conductos muy finos o calcificados, a continuación consideraremos la preparación del acceso a la cavidad pulpar calcificada en cada tipo de diente con posibles variaciones en los conductos. (Gutmann & Lovdahl, 2012)

Incisivos centrales, laterales y caninos superiores

El acceso convencional para este diente coincide exactamente con el centro de la superficie palatina de la corona, formando un ángulo aproximado de 45° con el eje longitudinal y penetrando a una profundidad de 3-4 mm, la fresa suele alcanzar la cavidad pulpar en un diente de tamaño medio. Sin embargo, cuando la cavidad está calcificada, si se sigue penetrando a un ángulo de 45° con el eje longitudinal, resultará perforada por debajo de la inserción gingival. (Canalda & Brau, 2014) Por tanto, cuando la cavidad esté calcificada y no se localice el conducto después de haber penetrado 3-4 mm, será necesario modificar la trayectoria de la fresa y acercarse al eje longitudinal del diente para evitar una perforación.

La penetración desciende por la parte lingual de la preparación de acceso y a menudo se detiene para buscar el orificio con un sonda endodóncica DG-16. En las excavaciones profundas se puede cambiar la fresa por una redonda del calibre 2 de vástago largo (o por una punta ultrasónica). Conviene reevaluar frecuentemente la dirección de penetración tanto visualmente como mediante radiografías. En ocasiones no se encuentra nunca el conducto y es necesario reconsiderar el plan de tratamiento. (Whitworth, Walls, & Wassell, 2002)

Incisivo central superior

El Incisivo central superior tiene la corona de forma trapezoidal con el eje cervicoincisal algo mayor que el mesiodistal y presenta una sola raíz, de forma cónica-piramidal, que en la mayoría de los casos es rectilínea. Su cámara pulpar es alargada en sentido mesiodistal y bastante estrecha en sentido vestibulopalatino, lo que reproduce el aspecto externo de la

corona dental. Su conducto es único, amplio y recto; por lo general no presenta dificultades para el tratamiento endodóntico. Con relativa frecuencia puede detectarse en el de conductos laterales; en casos de mortificación pulpar, pueden ser responsables de la aparición de lesiones periodontales laterales, razón por la cual son ramificaciones con importancia clínica (Soares & Goldberg, 2003).

Es muy raro que estos dientes tengan más de una raíz o un conducto radicular. Su conducto se va estrechando, y tiene una sección ovalada o triangular irregular a nivel cervical que se va redondeando gradualmente hacia el ápice. Generalmente, los incisivos centrales presentan muy poca curvatura apical, y cuando esta existe suele ser distal o labial. (Stock, Walker, Gulabivala, & Goodman, 1996)

En Endodoncia los Incisivos Superiores sobre todo los centrales son muy conocidos por su porcentaje de constancia, y debido a esto su fácil manejo en la terapeuta, así mismo se conoce que acceder a los conductos con degeneración pulpar puede ser muy dificultoso y en ocasiones imposible.

El presente caso se lo analiza para establecer que el Incisivo central superior en su poco complicado sistema de conducto puede haber complicaciones con respecto a la edad del paciente, aun conociendo la anatomía interna de los ICS pueden darse excepciones y a la vez corroborar ciertos detalles con estudios ya dados.

2. OBJETIVO

Establecer manejo clínico adecuado en dientes con degeneración pulpar calcificante.

3. DESARROLLO DEL CASO

3.1 Historia Clínica

3.1.1 Identificación del Paciente

Nombres:	Ramón Julio
Apellidos:	Quimis Indacochea
Género:	Masculino
Fecha de Nacimiento:	31 de Agosto de 1955
Lugar de Nacimiento:	Manabí - Jipijapa
Edad:	60 años
Estado civil:	casado
C.I.:	130188810-1
Nacionalidad:	Ecuatoriano
Ocupación:	Funcionario Público
Domicilio:	Mucho Lote 3^{era} Etapa Mz. 2342 V.6
Teléfono:	042899067

3.1.2 Motivo de la Consulta

Paciente refiere:

"El diente de adelante me cambio de color y quisiera saber si se puede aclarar el color"

Este es la molestia principal del paciente, si es que se podría cambiar la pigmentación del diente anterior.

3.1.3 Anamnesis

Presión Arterial:	120/70
Frecuencia Cardiaca:	76
Temperatura °C:	37°C
Frecuencia Respiratoria:	18

Al examen Intraoral presenta Torus palatino y subluxación mandibular.

La causa de las perdidas dentarias fue por caries acompañada de la poca importancia de parte del paciente, porque iba al odontólogo ya cuando le dolía mucho y se hacía sacar los dientes.

Anteriormente tuvo enfermedad periodontal crónica que se hizo tratar, periódicamente se hace profilaxis; también años atrás se golpeó la zona anterior, hace un año le quisieron realizar un tratamiento de conducto pero no se pudo y le dejaron una restauración con resina.

Actualmente el paciente está en tratamiento médico por Gastritis (K29), toma los siguientes medicamentos:

Omeprazol 20mg capsulas

Multienzimas capsula oral (lipasa, proteasa, etc.)

Complejo B tableta oral

En los tratamientos odontológicos que se ha realizado no ha presentado nada fuera de lo normal. En antecedentes familiares la madre sufre de Parkinson y el padre de Hipertensión.

3.2 Odontograma

Figura 1 Odontograma

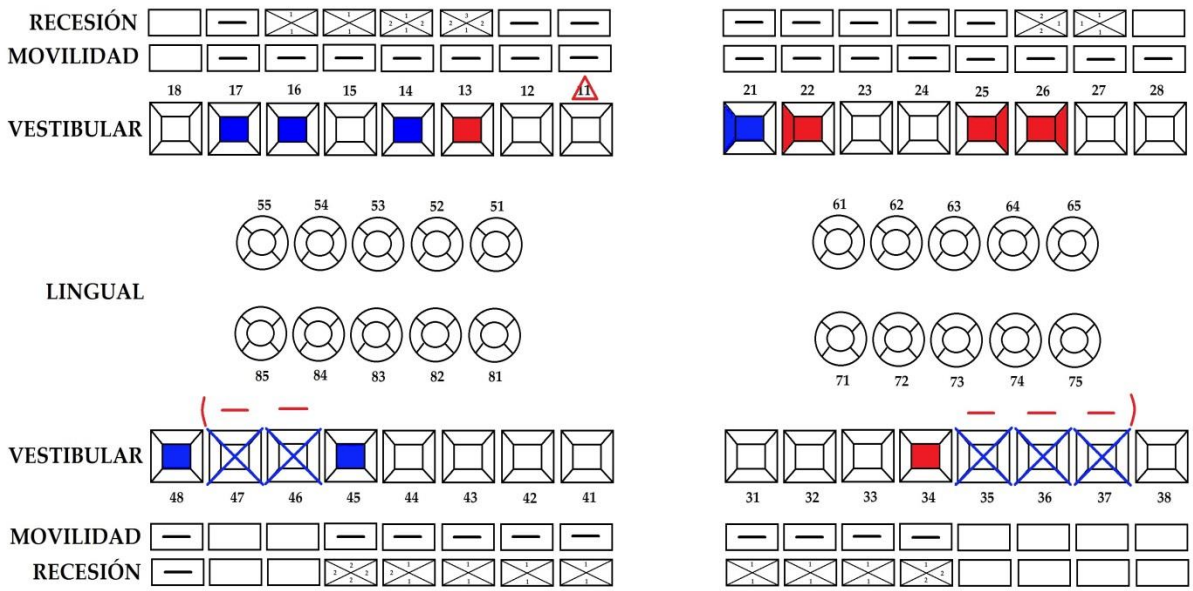

Fuente: Propia de la Investigación

Autor: Pamela Quimis

Arcada Superior Derecha

Pieza #11: Presenta restauración por palatino, cambio de color

Pieza #14: Presenta restauración por oclusal

Pieza #16: Presenta restauración por oclusal

Arcada Superior Izquierda

21 Presenta restauración en ángulo mesio incisal

22 Fractura del ángulo mesio incisal

25 Presenta caries por oclusal y distal

26 Presenta caries por oclusal y distal

Arcada Inferior Izquierda

31 Presenta atrición

32 Presenta atrición

33 Presenta atrición

34 Presenta atrición

35 Ausente

36 Ausente

37 Ausente

Arcada Inferior Derecha

41 Presenta atrición

42 Presenta atrición

45 Presenta restauración por oclusal con amalgama

46 Ausente

47 Ausente

48 Presenta restauración por oclusal con amalgama

3.3 Imágenes Extraorales

Figura 2 Frontal

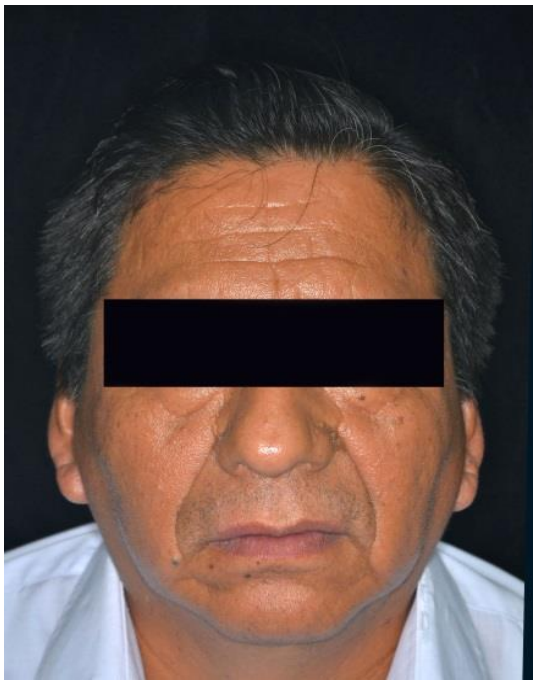

Fuente: Propia de la Investigación

Autor: Pamela Quimis

Se observa al paciente en posición de reposo, forma craneal mesocefálico, cara euriprosopo, nariz normal, labios en reposo.

Figura 3 De perfil del lado derecho

Fuente: Propia de la Investigación

Autor: Pamela Quimis

Se observa al paciente del lado derecho, de perfil convexo, nariz normal, labios finos en reposo con la comisura hacia abajo.

Figura 4 De perfil del lado Izquierdo

Fuente: Propia de la Investigación

Autor: Pamela Quimis

Se observa al paciente del lado izquierdo, de perfil convexo, nariz normal, labios finos en reposo con comisura ligeramente hacia abajo.

Imágenes Intraorales

Figura 5 Arcada Superior

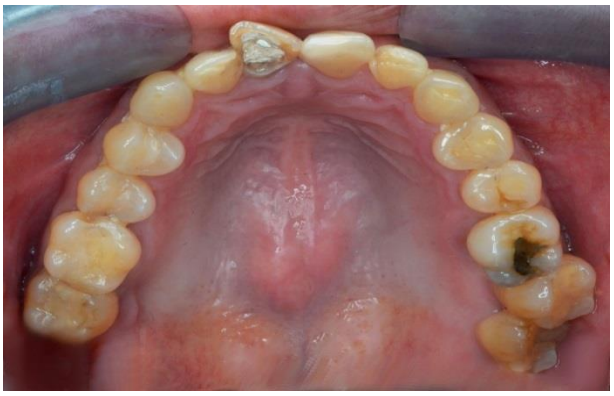

Fuente: Propia de la Investigación

Autor: Pamela Quimis

Podemos apreciar el estado de tejido duro (dientes) y tejido blando (encía) de la Arcada Superior del paciente

Figura 6 Arcada Inferior

Fuente: Propia de la Investigación

Autor: Pamela Quimis

Apreciamos el estado de tejido duro (dientes) y tejido blando (encía) de la Arcada Inferior del paciente.

Figura 7 Frontal de ambas Arcadas en Oclusión

Fuente: Propia de la Investigación

Autor: Pamela Quimis

Nos muestra tanto arcada superior e inferior en oclusión.

Figura 8 Lateral derecho de ambas Arcadas en Oclusión

Fuente: Propia de la Investigación

Autor: Pamela Quimis

Vista de ambas arcadas en oclusión del lado derecho del paciente.

Figura 9 Lateral izquierdo de ambas Arcadas en Oclusión

Fuente: Propia de la Investigación

Autor: Pamela Quimis

Vista de ambas arcadas en oclusión del lado izquierdo del paciente.

Imagen Radiográfica

Figura 10 Radiografía Panorámica

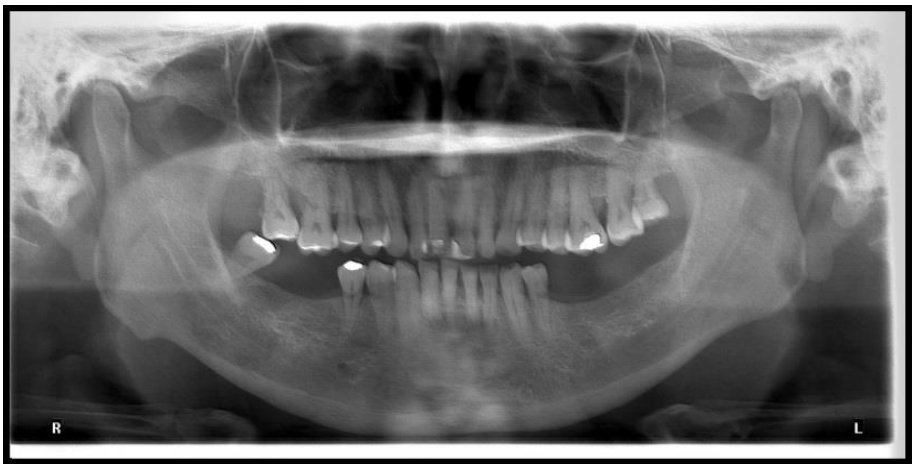

Fuente: Propia de la Investigación

Autor: Pamela Quimis

Radiografía panorámica, ***Zona Nasomaxilar***: *Arcos Cigomáticos*, se observan bien delimitados, no presentan patologías o fracturas se observan como líneas radiopacas. *Tabique Nasal n*o presenta desviaciones ni fracturas y se localiza en la parte central de todas las estructuras además me indica donde se encuentra la línea media ósea. *Senos maxilares* en zona de premolares y molares ***Zona mandibular***: Las condiciones del traveculado óseo es adecuado, de forma regular, el largo y el ancho de la rama es simétrico al del lado opuesto el contorno del cuerpo no presenta ninguna patología o fisuras; *Orificios Mentonianos*, zona radio lucida ubicada cerca del ápice de los premolares inferiores.

3.4 Diagnóstico

Realizada la anamnesis, el odontograma encontramos lo siguiente:

a) Edentulismo parcial en arcada inferior
b) Caries
c) Retracciones gingivales
d) Abrasión dentaria
e) Erosión
f) Atrición en dientes anteriores de la arcada inferior
g) Restauración defectuosa en pieza #21
h) Periodontitis
i) Discromía en pieza #11

4. PRONÓSTICO

Paciente en general goza de una buena salud, a nivel odontológico es deficiente, presenta periodontitis sin movilidad de dientes lo que es favorable, Edentulismo en arcada inferior lo que a permitido la extrusión de las piezas superiores en zona posterior; en pieza #11 clínicamente presenta discromía, una coloración amarillenta en corona clínica, con diagnóstico de Absceso Alveolar Crónico que radiográficamente observamos calcificación difusa en cámara y conducto, este diagnóstico representa cierto grado de dificultad pero de pronóstico satisfactorio.

5. PLANES DE TRATAMIENTO

Dentro de los planes de tratamiento para la pieza a tratar resultaron los siguientes:

1.- Blanqueamiento
2.- Carillas
3.- Tratamiento de conducto

5.1 Tratamiento

Paciente con buena salud en general y mucha predisposición de colaborar se diagnosticó Absceso Alveolar Crónico en pieza #11 con Calcificación difusa en cámara y conducto, tratamiento Necropulpectomía en dos citas.

A continuación los siguientes pasos que se realizaron:

Figura 11 Radiografía del preoperatorio

Fuente: Propia de la Investigación

Autor: Pamela Quimis

Radiografía de zona anterior, presenta reabsorción horizontal, pero nos centraremos en el Incisivo Central Superior (11) que presenta perdida de la luz de la cámara pulpar y la línea del conducto radicular, también zona radiolúcida a nivel del ápice compatible con absceso.

Figura 12 Preoperatorio clínico

Fuente: Propia de la Investigación

Autor: Pamela Quimis

Preoperatorio clínico, podemos apreciar la coloración amarillenta de la corona clínica de pieza a tratar.

En la Primera cita se realizó la ficha clínica de endodoncia y se tomó la radiografía pre operatorio con lo que se llegó al diagnóstico; procedemos a establecer la longitud aparente con una regla milimétrica y la radiografía pre operatorio medimos la longitud del diente desde el borde incisal hasta el ápice de la pieza dentaria a tratar: LA: 22,5 mm

Aislamiento del campo operatorio.- Se realiza el Aislamiento Absoluto en el que utilizamos Clamps, el cual debe ser probado antes en boca para ver si ajusta al diente, porta clamps, perforador de dique, dique de goma, arco de Young e Hilo dental.

Apertura Cameral.- La apertura se la realizo con fresa redonda de diamante N° 4 de diámetro de 040, luego con fresa Endo Z (diámetro Ø 0.9 , longitud 21mm), que tiene punta inactiva para dar la forma de la apertura que es triangular con base hacia borde incisal y vértice hacia el ángulo.

Figura 13 Apertura con fresa redonda

Fuente: Propia de la Investigación
Autor: Pamela Quimis

Se utilizó fresa redonda de diamante para realizar la apertura y entrar en cámara.

Figura 14 Fresa Endo Z

Fuente: Propia de la Investigación
Autor: Pamela Quimis

Para darle forma a la apertura del diente utilizamos fresa Endo Z que por su punta inactiva no avanza en profundidad, para así dar la forma triangular de los Incisivos.

Técnica de instrumentación.- Coro-apical; como el conducto esta obliterado utilizamos explorador endodóntico DG-16 para localizar el conducto e ir por tercio avanzando hacia apical, combinando con lima tipo k ISO 25 ya que si se utiliza más fina se corre el riesgo de que se quiebre la lima, intercalando en cada cambio de instrumento sustancia coadyuvante como el quelante (EDTA 2%), que ayuda en la localización del conducto y ensanchamiento del mismo; también utilizamos como sustancia irrigadora el Hipoclorito de sodio al 2,5% para neutralizar conducto conforme se vaya avanzando.

Figura 15 Quelante

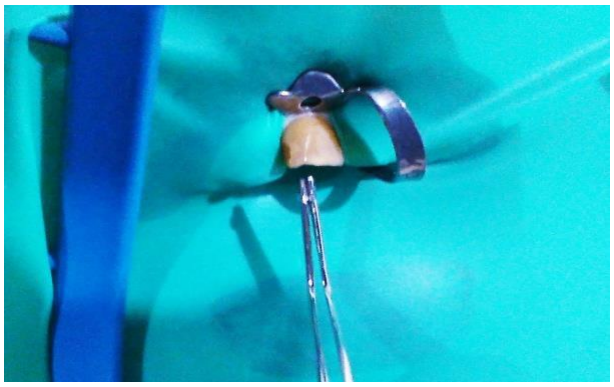

Fuente: Propia de la Investigación

Autor: Pamela Quimis

En la imagen podemos apreciar el quelante (gel) en la pinza algodonera llevándolo a cámara para poder localizar conducto ya que tenemos calcificación de conducto.

Figura 16 Localización del conducto

Fuente: Propia de la Investigación

Autor: Pamela Quimis

Radiografía nos muestra el avance que se hace con la lima tercio por tercio, así mismo que dirección va tomando el conducto.

Figura 17 Conducto lateral

Fuente: Propia de la Investigación

Autor: Pamela Quimis

Radiografía tomada para verificar si hemos llegado pero nos topamos que la lima se dirige bastante hacia distal, localizando así un conducto lateral.

Odontometría.- se tomó con lima tipo k ISO 25 con LI: 19mm

Figura 18 Odontometría

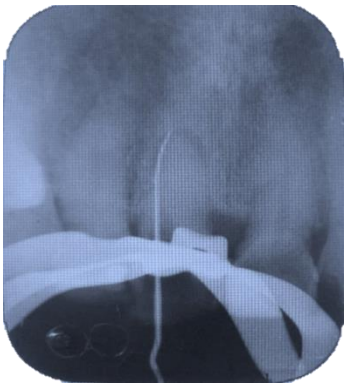

Fuente: Propia de la Investigación

Autor: Pamela Quimis

Radiografía de la Odontometría, por la que pudimos obtener la LI y la LT con lima K de ISO 25.

Preparación del conducto, biomecánica.- LT: 19mm, utilizamos la técnica mixta con instrumentación en sentido coronario apical con lima tipo K de 1era y 2da serie combinándola con limas H, en el siguiente orden:

Lima K n° 25	Lima H n° 20
Lima K n° 30	Lima H n° 25
Lima K n° 35	Lima H n° 30
Lima K n° 40	

Medicación intraconducto.- Se dejó medicado con Hidróxido de calcio químicamente puro durante 7 días

En la Segunda cita que se realizó 7 días después, así como en la primera cita se realiza aislamiento absoluto y se retira material provisional que se dejó con una pequeña bola de algodón, para poder con la última lima empleada en la anterior cita (lima K n°40) proceder a retirar la medicación intraconducto acompañado con abundante irrigación con hipoclorito de sodio al 2,5%.

Al ser un Incisivo Central Superior y debido a que presenta una patología ensanchamos el conducto hasta la lima K n° 55.

Antes de realizar la Conometría procedemos a secar conducto con conos de papel de ISO 55, ya estando seco colocamos el cono maestro que es de ISO 55 de 2da serie, de color rojo.

Figura 19 Secado del conducto

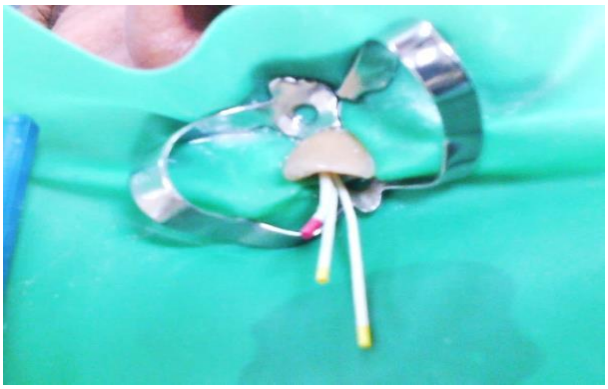

Fuente: Propia de la Investigación

Autor: Pamela Quimis

Secado del conducto con conos de papel una del mismo ISO de la última lima que se usó (55) y dos de un menor ISO (50).

Figura 20 Conometría

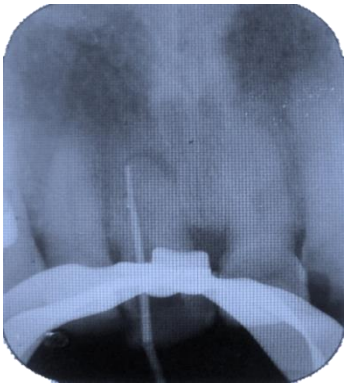

Fuente: Propia de la Investigación

Autor: Pamela Quimis

Esta toma radiográfica nos muestra la Conometría con la colocación del cono maestro.

Obturación 3D del conducto.- Se obturo con la técnica de condensación lateral siendo el cono maestro de ISO 55 de 2da serie y de color rojo, figura 30, y conos de ISO 25 como conos accesorios que son de 1^{era} serie, utilizando espaciador de ISO 25 color rojo.

Figura 21 Cemento en conducto

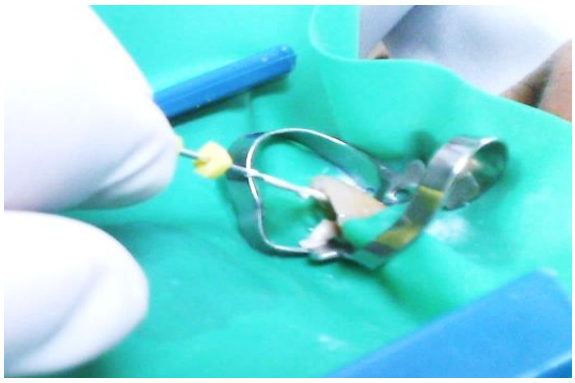

Fuente: Propia de la Investigación
Autor: Pamela Quimis

Colocación de cemento a conducto, se llevó bastante cemento por presencia de conducto lateral.

Figura 22 Cono Maestro

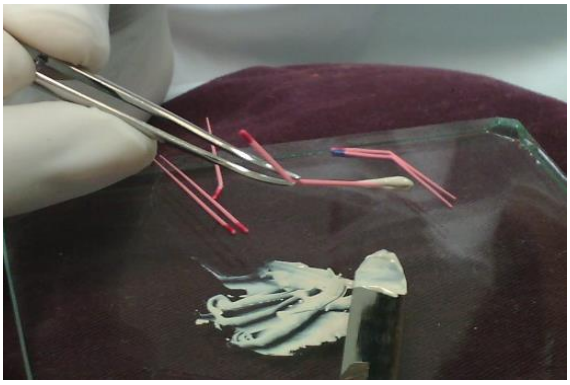

Fuente: Propia de la Investigación
Autor: Pamela Quimis

Cono maestro con cemento obturador para ser llevado a conducto.

Figura 23 Espaciador

Fuente: Propia de la Investigación
Autor: Pamela Quimis

Se usó la técnica de condensación lateral por lo que utilizamos un espaciador que en este caso es de ISO 25 como se puede ver en la imagen.

Figura 24 Penacho

Fuente: Propia de la Investigación
Autor: Pamela Quimis

Condensación terminada del conducto, podemos apreciar que se usó muchos conos accesorios.

Figura 25 Radiografía Penacho

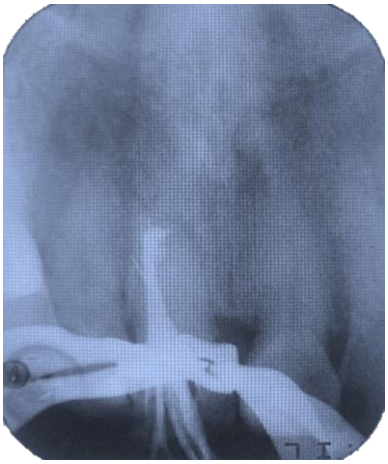

Fuente: Propia de la Investigación

Autor: Pamela Quimis

Radiografía en Penacho, con los conos de gutapercha sin cortar para verificar una buena condensación del conducto.

La limpieza de la cámara pulpar se la realiza con alcohol, limpiando cemento que haya en cámara o conos de gutapercha para que posterior al tratamiento no haya mayor discromía.

6. DISCUSIÓN

Indistintamente de la obstrucción fisiológica de tejido calcificado que se forma de manera sucesiva a lo largo de la vida de un individuo como mecanismo de defensa contra los estímulos externos, esta calcificación se incrementa en forma patológica y puede llegar hasta la obliteración total del conducto radicular cuando la pulpa debe defenderse frente a estímulos de mayor intensidad, por lo que:

Andreasen (1970)4 y de Holcomb y Gregory (1967), los autores sugieren que el tratamiento endodóntico debería posponerse hasta que se detecte la presencia de una lesión perirradicular.

En 1981, Rock y Grundy, los autores recomiendan realizar el tratamiento endodóntico no bien se detecte en las radiografías de control a distancia que el espacio pulpar comienza a reducirse.

Lundberg y Cvek (1980) los autores sugirieron que en casos de Calcificación Pulpar no sería necesario realizar el tratamiento endodóntico en forma inmediata. Por el contrario, Fisher (1974) considera que debe realizarse el tratamiento endodóntico en forma preventiva ya que la atrofia celular, muy común en estos casos, decrece la capacidad de reparación de la pulpa y promueve que ésta sea más susceptible a las infecciones.

Los resultados del caso clínico realizado afirman que en casos de degeneración pulpar calcificante y con mayor razón si presenta alguna lesión perirradicular es necesario realizar un tratamiento de conducto.

7. CONCLUSIONES

Concluyo que la degeneración pulpar calcificante llega a producirse por traumas, envejecimiento, por agentes irritantes como: caries, enfermedad periodontal, restauraciones extensas, procedimientos operatorios de alta velocidad sin enfriamiento.

En caso de degeneración pulpar calcificante con presencia de lesión perirradicular es favorable el tratamiento endodóntico ya que es más susceptible a infecciones, y en caso de no presentar lesión perirradicular es recomendable tener un control para ver como progresa el diente.

En nuestra práctica diaria son fundamentales el conocimiento y la experiencia para tener éxito en un tratamiento endodóntico cuya finalidad es conservar el diente; debemos de seguir las siguientes pautas:

Retiro total de tejido vital o necrótico

Determinar la orientación y anatomía de cada conducto para evitar perforación del conducto.

Conservación de la integridad y anatomía apical del conducto

Evitar daño iatrogénico al conducto radicular y a la superficie radicular

Evitar infecciones de los tejidos perirradiculares

Preservar el espesor de la dentina radicular para garantizar la conservación funcional del diente a largo plazo.

REFERENCIAS BIBLIOGRÁFICAS

Barrios, F. F., Espina, F. A., Ortega, A. I., & Ferreira, P. J. (2011). Histomorfometría de los cambios por envejecimiento en la pulpa dental humana, con fines forenses. *Ciencia Odontológica, 8*(1), 33-43.

Bergenholtz, G., Hørsted-Bindslev, P., & Reit, C. (2011). *Endodoncia* (Segunda ed.). Mexico: El Manual Moderno.

Bey, G. (2012). Localización de la calcificación del conducto radicular. *DENTAL PRACTICE REPORT*, 27-30.

Burbano, P. C. (2012). Efectos de la degeneración púlpar calcificante que interfieren en el tratamiento de conducto del incisivo central superior. *Universidad de Guayaquil*, 5.

Caballero, J., Barcenas, L., & Corriera, J. (1990). Patología sistémica oral en el paciente geriátrico. . *Rev Eur Odontoest*, 131-136.

Canalda, S. C., & Brau, A. E. (2014). *Endodoncia. Técnicas clínicas y bases científicas* (Tercera ed.). Barcelona, España: Elsevier Masson.

Chogle, S., Mickel, A., & Self, M. (2007). A correlation study of oclusal and pulp chamber anatomy: the maxillary first molar. *Gen Dent 55*, 218-220.

Cohen, K. M. (2011). *Vías de la Pulpa* (Décima ed.). Barcelona, España: Elsevier.

Cohen, S., & Bums, R. (1975). *Los caminos de la pulpa* (Tercera ed.). Mexico: Interamericana.

Estrela, C. (2005). *Ciencia Endodontica* (Primera ed.). Brasil: Artes Médicas.

Figueroa, S. L. (2013). Fracasos en endodoncia a causa de la calcificación pulpar en molares superiores. *Universidad de Guayaquil*, 16-22.

Fishelberg, G., & Pawluk, J. W. (2004). Níquel-titanio preparación del canal rotatorio, La separación intracanal . *Comped Contin Educ Dent.*

Gallego, L. K., Cabrales, S. R., & Díaz, C. A. (2011). Preparación de canales curvos y calcificados. *DUAZARY, Universidad del Magdalena*, 66-73.

Gómez de Ferraris, M., & Campos, M. A. (1999). *Histología y Embriología Bucal* (Primera ed.). Madrid: Médica Panamericana.

Gutmann, J. L., & Lovdahl, P. E. (2012). *Solución de problemas en Endodoncia* (Quinta ed.). Barcelona: Elsevier.

Gutmann, J., & Harrison, J. (1991). *Endodoncia Quirúrgica.* Boston: Blackwell Scientific Publications.

Ingle, J., & Bakland, I. (1996). *Endodoncia* (Cuarta ed.). México: McGraw-Hill.

Lasala, A. (1979). *Endodoncia* (Tercera ed.). México: Salvat.

Lasala, A. (2006). *Patología Pulpar y Periapical.* Caracas: Cromotip.

Llamas, C. R. (2014). Histopatología de la Pulpa y del Periápice. En S. C. Canalda, & A. E. Brau, *Endodoncia, Técnicas Clínicas y Bases Científicas* (págs. 72-73). Barcelona: Elsevier Masson.

Llamas, C. R., & Villa, V. A. (2014). Biología de la Pulpa y de los Tejidos Periapicales. En C. C. Sahli, & E. B. Aguadé, *Endodoncia, Técnicas Clínicas y bases Científcas* (pág. 9). Barcelona: Elsevier Masson.

Martinez P, B. M. (2013). Incisivo lateral superior con dos raíces y dos conductos. *Facultad de Odontología, Universidad de Buenos Aires., 28*(65), 10-13.

Moenne, I. (2013). TRATAMIENTO DE DIENTES CALCIFICADOS. *Universidad de Valparaíso*.

Morse, D. (1991). Cambios relacionados del complejo de la pulpa dental con la edad y su relación con el envejecimiento sistémico. *Oral Surgery, Oral Medicine, Oral Pathology*, 721.

Olivares, H. M., & Ovalle, C. J. (2001). Prevalencia de Nódulos Pulpares. *ADM*, 130-137.

Pashley, D., & Walton, R. (1997). Histología y fisiología de la pulpa dental. En J. Ingle, & L. Bakland, *Endodoncia* (págs. 336- 371). México: Mc Graw Hill.

Pumarola, S. J. (2014). Microbiología endodóncica. En S. C. Canalda, & A. E. Brau, *Endodoncia, TÉCNICAS CLÍNICAS Y BASES CIENTÍFICAS* (pág. 26). Barcelona: Elsevier Masson.

Ramzi S., C., Vinay, K., Tucker, C., & Robbins. (2000). *Patología Estructural y Funcional* (Sexta ed.). España: McGraw-Hill Interamericana.

Sayin, T., Serper, A., Cehreli, Z., & Otlu, H. G. (2007). El efecto del EDTA , EGTA , EDTAC , y tetraciclina - HCl con y sin tratamiento posterior NaOCl en la microdureza de la dentina del conducto radicular. *Oral Surg Oral Med Oral Pathol Oral Radiol Endod.*, 418-424.

Selden, H. (1991). Calcificaciones pulpares radiográficos : normal o anormal de una paradoja. *J Endod*, 34-37.

Sharry, J. (1990). *Prótesis de dentadura completa: serie III.* La Habana: Científico Técnica.

Smith, J. (1984). Metamorfosis cálcica: Un dilema en el tratamiento. *La calcificación distrófica pulpar*.

Soares, & Goldberg. (2003). *Endodoncia Técnica y fundamentos.* Argentina: Médica Panamericana.

Stafne, G. (1992). *Diagnóstico Radiológico en Odontología* (Quinta ed.). México: Panamericana.

Stock, J. R., Walker, R. T., Gulabivala, K., & Goodman, J. R. (1996). *Atlas en color y texto de Endodoncia.* Madrid: Harcourt Brace de españa.

Walton, R., & Torabinejad, M. (1991). *Endodoncia: Principios y Práctica Clínica.* México: Mc Graw-Hill Interamericana.

Whitworth, J., Walls, A., & Wassell, R. (2002). Crowns and coronal restorations: endodontic considerations: the pulp, the root-treated tooth and the crown. *Br Dent J 192*, 315-327.

ANEXOS

BACTERIAS AEROBIAS Y ANAEROBIAS FACULTATIVAS AISLADAS EN LAS NECROSIS PULPARES			
Forma	**Tinción**	**Género**	**Especie**
Cocos	Grampositivos	*Streptococcus*	*mitis*
			milleri
			oralis
			intermedius
			morbiliorum
			constellatus
			mutans
			sanguis
			mitior
		Enterococcus	*faecalis*
			faecium
		Staphylococcus	*aureus*
			epidermidis
Bacilos	Grampositivos	*Corynebacterium*	*xerosis*
		Lactobacillus	*catenaforme*
			minutus
		Actinomyces	*odontolyticus*
			naeslundii
			israelii
			meyeri
			viscosus
		Propionobacterium	*acnes*
			propionicus
	Gramnegativos	*Eikenella*	*corrodens*
		Capnocytophaga	*ochracea*
		Actinobacillus	spp
		Campylobacter	*rectus*
			sputorum
			curvus
Levaduras		*Candida*	*albicans*
			glabrata
			guilliermondii
		Geotrichum	*candidum*

Anexo 1 (Canalda & Brau, 2014)

BACTERIAS ANAEROBIAS ESTRICTAS AISLADAS EN LAS NECROSIS PULPARES			
Forma	**Tinción**	**Género**	**Especie**
Cocos	Grampositivos	*Peptostreptococcus*	*micros*
			anaerobius
			prevotii
			magnus
			assacharolyticus
		Peptococcus	spp
	Gramnegativos	*Veillonella*	*parvula*
Bacilos	Grampositivos	*Eubacterium*	*alactolyticum*
			lentum
			timidum
			brachy
			nodatum
	Gramnegativos	*Porphyromonas*	*gingivalis*
			endodontalis
		Prevotella	*intermedia*
			nigrescens
			oralis
			oris
			buccae
			melaninogenica
		Mitsoukella	spp
		Fusobacterium	*nucleatum*
			necrophorum
			fusiformis
			varium
		Selenomonas	*sputigena*
		Treponema	*denticola*
			socranski
			pectinovorum
			vincentii

Anexo 2 (Canalda & Brau, 2014)

Ficha Clínica de Endodoncia

UNIVERSIDAD DE GUAYAQUIL
FACULTAD DE ODONTOLOGÍA
FICHA CLÍNICA ENDODONCIA

Estudiante: Pamela Quimis M.	**Curso y paralelo:** 4/2.
Paciente: Ramón Quimis. 60 años	**No. De Historia Clínica:**
Fecha de inicio: 09/09/2015.	**Pieza #** 11.

Motivo de la consulta:	Cambio de color de la pieza.
Antecedentes en la pieza afectada:	De largo tiempo.

Sintomatología

Dolor	localizado	difuso	constante	intermitente	pulsátil
	espontáneo	provocado	leve a moderado	agudo soportable	agudo insoportable
Estímulo desencadenante:	frío	calor	dulces	cambio de postura	masticación
	ácidos	otros	Ausencia de dolor ✓	Duración:	

Evaluación clínica

Inspección:	inflamación facial	inflamación intraoral	fístula	gingivitis
bolsa periodontal	caries	restauración P.D. ✓	zona afractiva y/o de erosión ✓	Dentinogénesis: ----- Hipoplasia: -----
fisuras	fractura	movilidad	discromía ✓	pólipo pulpar
pólipo gingival	otras anomalías:	Palpación: dolor	Palpación: textura	Percusión:

Pruebas vitalométricas

Pruebas térmicas:	Frío: hielo ------- Cloruro de etilo /Endo ice ------	calor
Prueba de la cavidad:	Explorador ------ cucharilla ------	Fresa ------ lima ------

Examen Radiográfico

Cámara pulpar:	amplia	estrecha ✓	calcificaciones
	aparente comunicación caries cámara	fractura coronaria	ausencia de corona
Raíz y Conducto(s)	# raíces 1	# de conductos 1	conducto: amplio ---- atrésico --✓--
conducto: recto ------ con curvatura ------	calcificaciones	conducto con material de obturación ---------- ----------	Instrumentos fracturados ------ pernos -----
Reabsorción Dentinaria interna	Reabsorción cemento dentinaria externa	Rizogénesis incompleta/ápice abierto	otros:
Espacio del ligamento periodontal ✓	Zona de radiopacidad periapical	Zona de radiolucidez periapical	

DIAGNÓSTICO: Absceso Alveolar Crónico
TRATAMIENTO: Necropulpectomía **PRONÓSTICO:**
PATOLOGÍA NO ENDODÓNTICA :

9/sep/15.

1

Anexo 3

Fuente: Propia de la Investigación

PREPARACIÓN BIOMECÁNICA

Técnica de instrumentación:			corono- apical.		
Odontometría:					
Conducto	LAD	LRI	LT	Referencia del tope:	**Ensanchado: ISO**
1	22,5	19 mm	19 mm.	borde incisal	50 mm.

Instrumentos utilizados

LIMAS MANUALES	diseño tipo K.	longitud 25 mm.	serie 1era y 2da.	calidad aceto inoxidable.
LIMAS ROTATORIAS	Sistema	GATES GLIDDEN #	OTROS SISTEMAS	

Sustancias Irrigadoras y coadyuvantes

Hipoclorito de sodio al 2,5 %	Clorhexidina al -------%	Quelante /tipo EDTA.	Lechada de cal	otras

OBTURACIÓN 3D

CONOMETRÍA: conducto 1 ISO 55 conducto ---------- ISO ----------		TÉCNICA: Condensación lateral. CEMENTO: Sealapex.	
Obturación de Falsas vías	Procedimiento	MTA	otros

SESIONES

Fecha 1era. cita 09/09/2015.	Material intraconducto Hidroxido de calcio puro.
Firma del docente:	
Fecha 2da. Cita: Sept 16/15.	Material intraconducto: Terminado
Firma del docente	
3era. Cita:	Procedimiento

EVALUACIÓN DEL PROCEDIMIENTO (10 puntos)

Diagnóstico(2 pts.)	Instrumental y mesa clínica (1 punto)	Aislamiento (1 punto)	Procesado de radiografías (1 punto)
Instrumentación y Obturación (5 pts.)	OBSERVACIONES:		**Calificación final:** 9

Firma del tutor docente:	Fecha de culminación: Sept 16/15

2

Anexo 4

Fuente: Propia de la Investigación

Códigos para la Historia Clínica Formulario 033

Endodoncia en anteriores D3310	Endodoncia en premolares D3320	Retratamiento en anteriores D3346	Retratamiento en premolares D3347	Terapia endodóntica incompleta por fractura D3332
Inducción al cierre apicag D3353 final	Reparación de perforación de raíz D3333	Recromía interna en diente endodonciado D9974	Tratamiento de conducto obstruído D3331	.

CONSENTIMIENTO INFORMADO

Yo. Ramón Quinnis Indacochea portador de la cédula de identidad 1301888101 en pleno uso de mis facultades mentales, libre y espontáneamente certifico con mi firma al presente documento haber sido informado del diagnóstico de mi afección dental, de las opciones de tratamiento y del pronóstico y posibles complicaciones del tratamiento que voy a recibir.

Reconozco contar con la información suficiente y adecuadamente explicada y autorizo a el/la estudiante Pamela Quinnis M. a someterme al tratamiento propuesto.

Este consentimiento incluye que:

1. Acepto la realización de cualquier prueba diagnóstica necesaria para el tratamiento odontológico, incluyendo la realización de estudios radiográficos y tomas de fotografías; de interconsultas con cualquier otro servicio odontológico y/o médico y en general, cualquier método que sea propuesto para los fines proyectados y conocer el estado general de mi salud.
2. Comprendo y acepto que en este tratamiento odontológico se debe utilizar anestesia local.
3. Comprendo que existen riesgos y complicaciones inherentes al procedimiento pudiendo producirse lesiones temporales o permanentes, de carácter reversible e irreversible, comprendo también que la odontología no es una ciencia exacta, por lo que no existen garantías sobre el resultado exacto de los tratamientos proyectados.
4. Además de esta información que he recibido, conozco que tengo el derecho de ser inforrmado/a en cada momento y a mi requerimiento de la evolución del procedimiento al que soy sometido, de manera verbal y/o escrita si fuera necesaria y a criterio del tutor de los estudiantes del la clínica.
5. Si surgiese cualquier situación inesperada durante el tratamiento, autorizo al estudiante y/o al docente tutor a realizar cualquier procedimiento o maniobra distinta de las proyectadas o usuales que a su juicio estimasen oportuna para la resolución de la complicación surgida.
6. Me ha sido explicado que se me darán las indicaciones postoperatorias y de medicación ambulatoria, según sea el caso, las cuales me comprometo a cumplir y a mantener una higiene oral adecuada así como a acudir a las citas y controles clínico y radiográfico, cuando el estudiante así me lo indique.
7. El presente consentimiento debe siempre ir acompañado de la ficha clínica de endodoncia correspondiente a la fecha de inicio del tratamiento.

Guayaquil, Fecha 09/09/2015

Firma del Paciente: _____

Firma del estudiante: Pamela Quinnis M. **Curso y Paralelo** 4/2.

Docente Tutor _____ **Firma** Dra Nelly Vásquez

3

Anexo 5

Fuente: Propia de la Investigación