UNIVERSIDAD DE GUAYAQUIL

FACULTAD DE ODONTOLOGÍA

TRABAJO DE GRADO PREVIO A LA OBTENCIÓN DEL TÍTULO DE ODONTÓLOGO/A

TEMA:

APLICACIÓN DE MATRIZ OCLUSAL EN ODONTOPEDIATRIA

AUTOR:

Wilson Felipe Baque Plaza

TUTOR/A:

Dra. Katuska Velasco Cornejo

GUAYAQUIL, MAYO DEL 2016

UNIVERSIDAD DE GUAYAQUIL

FACULTAD DE ODONTOLOGÍA

CERTIFICACIÓN DE APROBACIÓN

Los abajo firmantes certifican que el trabajo de Grado previo a la obtención del Título de Odontólogo /a, es original y cumple con las exigencias académicas de la Facultad de Odontología, por consiguiente se aprueba.

……

Dr. Mario Ortiz San Martín, Esp.

Decano

……..

Dr. Miguel Álvarez Avilés, Mg.

Subdecano

.....

Dr. Patricio Proaño Yela, Mg

Gestor de Titulación

APROBACIÓN DEL TUTOR/A

Por la presente certifico que he revisado y aprobado el trabajo de titulación cuyo tema es **APLICACIÓN DE MATRIZ OCLUSAL EN ODONTOPEDIATRIA**, presentado por el Sr/WILSON FELIPE BAQUE PLAZA, del cual he sido su tutor/a, para su evaluación y sustentación, como requisito previo para la obtención del título de Odontólogo/a.

Guayaquil, mayo del 2016.

…….

Dra. KATUSKA VELASCO CORNEJO

CC:0903338531

DECLARACIÓN DE AUTORÍA DE LA INVESTIGACIÓN

Yo, **WILSON FELIPE BAQUE PLAZA**, con cédula de identidad **N°0926176041,** declaro ante el Consejo Directivo de la Facultad de Odontología de la Universidad de Guayaquil, que el trabajo realizado es de mi autoría y no contiene material que haya sido tomado de otros autores sin que este se encuentre referenciado.

Guayaquil, …., de …….del 2016.

…….

WILSON FELIPE BAQUE PLAZA

CC 0926176041

DEDICATORIA

A DIOS porque no habría vida sin él ya que es nuestro padre celestial.

A mi madre, Sra. Germania Isabel Plaza Sánchez, mi padre, Sr. Wilson Felipe Baque Marcillo, por ayudarme día a día con toda mi carrera y seguir siendo una mejor persona.

A mi hermano y hermanas, Christopher Joel Baque Plaza, Carolina Elisabeth Baque Plaza, Ashley Álvarez Plaza y a mi novia, Srta. Romina Nicolh León Burgos:

WILSON FELIPE BAQUE PLAZA

AGRADECIMIENTO

A la vida que DIOS me da cada día sin ella no podría seguir a delante y tener éxito en todo lo que me proponga.

A mis padres que dieron lo mejor de ellos para ser la persona que soy ahora, por apoyarme cuando los necesito, a ellos que me dieron ganas y fuerzas para seguir adelante y no retirarme a mitad de mi camino, porque aquel hombre que le va bien es el que respeta a sus padres por sobre todas las cosas.

A mis hermanos que con peleas y todo siempre me dicen que todo se puede si seguimos a delante, sobre todo a mi hermana mayor que me ayudo y me apoyo en mi carrera desde lejos pero siempre cuando la necesito.

A mi novia que me retaba a cada rato pero era por mí bien de alcanzar una meta más y ser un buen profesional le agradezco por quererme y estar hay para mí.

A mi tutora Dra. Katuska Velasco Cornejo que compartió sus conocimientos conmigo y ser una excelente persona y tutora.

A la Dra. Anita Reinoso que me ayudo cuando necesitaba entrar a las clínicas a trabajar una persona muy dulce y linda Dra.

A mis amigos que de una manera lejana o cercana me han ayudado mucho a todos muchas gracias me han enseñado mucho en esta vida.

WILSON FELIPE BAQUE PLAZA

CESIÓN DE DERECHOS DE AUTOR

Dr.
Mario Ortiz San Martín, MSc.
DECANO DE LA FACULTAD DE ODONTOLOGÍA
Presente.

A través de este medio indico a Ud. que procedo a realizar la entrega de la Cesión de Derechos de autor en forma libre y voluntaria del trabajo **aplicación de matriz oclusal en odontopediatria**, realizado como requisito previo para la obtención del título de Odontólogo/a, a la Universidad de Guayaquil.

Guayaquil, …., de …….del 2016.

…….
WILSON FELIPE BAQUE PLAZA
CC: 0926176041

CONSENTIMIENTO INFORMADO PARA PADRES /TUTORES DE MENORES DE EDAD

Yo **GERMANIA ISABEL PLAZA SANCHEZ**, con cédula de identidad N°0914321013, certifico que soy el padre/madre/tutor de: **ASHLEY BRIGGITTE ALVAREZ PLAZA** y en nombre de él doy mi consentimiento a que se lleve a cabo los procedimientos que me han sido dados a conocer.

Firma……..

Fecha…….

Dra. Marisela Saltos Solís, Mg.

DIRECTORA DEL DEPARTAMENTO DE TITULACIÓN

FACULTAD DE ODONTOLOGÍA

ÍNDICE GENERAL

Contenido

UNIVERSIDAD DE GUAYAQUIL i
APROBACIÓN DEL TUTOR/A iii
DECLARACIÓN DE AUTORÍA DE LA INVESTIGACIÓN iv
DEDICATORIA v
AGRADECIMIENTO vi
CESIÓN DE DERECHOS DE AUTOR vii
CONSENTIMIENTO INFORMADO PARA PADRES /TUTORES DE MENORES DE EDAD viii
ÍNDICE GENERAL ix
Índice de fotos xi
RESUMEN xii
Abstract xiii
1. INTRODUCCIÓN 1
Caries dental 3
Caries Oculta 3
Factores 4
Etiología 6
2. OBJETIVO 24
3. DESARROLLO DEL CASO 25
3.1HISTORIA CLINICA DEL PACIENTE 26
3.1.1 IDENTIFICACION DEL PACIENTE 26
3.1.2 MOTIVO DE CONSULTA 26
3.1.3ANAMNESIS 27
3.2 Odontograma 28
3.3FOTOS EXTRABUCALES, INTRABUCALES, MODELOS DE ESTUDIO, IMÁGENES DE RX 29
3.4 DIAGNÓSTICO 36
4.PRONÓSTICO 37
5. PLANES DE TRATAMIENTO 38

5.1 TRATAMIENTO 39
6. Discusión 46
7. Conclusiones 47
8. Recomendaciones 48
Bibliografía 49
Bibliografía 49
ANEXOS 55

ÍNDICE DE FOTOS

Contenido **Pág.**

FOTO 1 odontograma 28
FOTO 2 parte frontal 29
FOTO 3 vista lateral derecha 30
FOTO 4 vista lateral izquierda 30
FOTO 5 arcada superior 31
FOTO 6 arcada inferior 31
FOTO 7 arcadas en oclusión 32
FOTO 8 vista lateral derecha 32
FOTO 9 vista lateral izquierda 32
FOTO 10 modelo superior 33
FOTO 11 modelo inferior 33
FOTO 12 modelo vista lateral derecha 34
FOTO 13 modelo vista lateral izquierda 34
FOTO 14 modelo en oclusión 34
FOTO 15 radiografía periapical 35
FOTO A presentación del caso 40
FOTO B toma radiográfica 40
FOTO C aplicación de aislante 41
FOTO D toma de matriz oclusal 41
FOTO E aislamiento absoluto 42
FOTO F eliminación de caries y conformación de la cavidad 42
FOTO G grabado acido total 43
FOTO H sistema adhesivo 43
FOTO I incremento de resina por capas 44
FOTO J matriz posicionada después de la resina 44
FOTO K pulido y abrillantado final 45
FOTO L foto de terminado 45

RESUMEN

La caries dental es una enfermedad que es considerada como el procedimiento de mayor prevalencia en el mundo. Se presenta por un una alteración entre un proceso constante de desmineralización de la estructura dentaria. En especial lo que es la caries oculta es una lesión difícil de diagnosticar ya que clínicamente no la podemos ver necesitamos ayuda de radiografías convencionales o digitales para confirmar un diagnóstico. En los niños se aumenta la dificultad de cualquier tratamiento por la poca cooperación y mayor cantidad de tiempo que requerimos. Necesitaremos más tiempos operatorios y los resultados finales no son tan satisfactorios. El fin de mi investigación es dar a conocer que la técnica de matriz oclusal o "técnica de transferencia oclusal" de material de obturación fotocurable (systemp inlay) para el tratamiento en niños nos ofrecerá un mejor pronóstico, mayor manejo, costo bajo, se acortaron los tiempos de trabajo y las restauraciones finales con resultados satisfactorios disminuyendo el tiempo y numero de citas omitiendo algunos pasos en el tratamiento, la investigación es de tipo experimental y descriptivo porque nos basaremos en información recopilada desarrollando el caso clínico ayudándonos de artículos y la experiencia ganada en el transcurso del mismo con esta técnica observamos que así como posee grandes ventajas también tiene desventajas una desventaja seria que si es para trabajar rápido debemos solo usarla en caries oculta ya que al usarla en piezas dentarias cavitadas debemos ayudarnos con un encerado y nos demoraríamos un poco más es una técnica muy útil si se usa en el momento adecuado ya que reproducirá los detalles anatómicos de manera casi exacta.

Palabra claves: matriz oclusal, difícil diagnóstico, caries oculta, radiografía digital.

ABSTRACT

Tooth decay is a disease that is considered to be the most prevalent procedure in the world. It is presented by an alteration between a constant process of demineralization of tooth structure. Especially what is hidden caries is a difficult injury to diagnose clinically because we can not see we need help conventional and digital X-rays to confirm a diagnosis. In children, the difficulty of any treatment is increased by poor cooperation and greater amount of time we require. We need more operating times and the final results are not as satisfactory. The purpose of my research is to reveal that the technique of occlusal matrix or "technique occlusal transfer" of material photocurable sealing (systemp inlay) for treatment in children will offer a better prognosis, senior management, low cost, shorten working times and the final restorations with satisfactory results, reducing the time and number of citations omitted some steps in the treatment, research is experimental and descriptive, because we will build on information collected to develop the clinical case helping us articles and experience gained in the course of it with this technique we note that and has great advantages also has disadvantages. A serious disadvantage if it is to work fast one must use in cavities hidden because when used in teeth cavitated must help with waxing and demoraríamos a little more, it is a very useful technique if used at the right time as it will play the anatomical details almost exactly.

Key word: occlusal matrix, difficult diagnosis, hidden cavities, digital radiography

1. INTRODUCCIÓN

El presente trabajo de investigación tiene como objetivo analizar 3 técnicas para la restauración de caries oculta; la técnica de matriz con encerado, la técnica matriz oclusal de material fotocurable (systemp inlay-ivoclar) y técnica incremental .Y escoger que técnica es la más apropiada para esta lesión por las ventajas que ofrece en sus aspectos funcionales.

La caries dental se presenta como resultado por un desequilibrio entre un proceso dinámico constante en la cavidad bucal de desmineralización y remineralizacion que se manifiesta cuando predomina la salida de iones de calcio y fosfato y, consecuentemente, causa la perdida de minerales de la estructura dentaria. (almeida; Palti; Silveira, 2006)

En niños el tratamiento de cualquier índole es más complejo ya que el niño presenta poca colaboración porque se cansa más fácilmente, por alguna experiencia negativa previa o simplemente no es colaborador. Para estas circunstancias el profesional debe elegir un tratamiento que ayude a lidiar con estos factores presentados por el niño. El tratamiento a elegir tendría que cumplir con las siguientes requisitos devolver la función masticatoria, anatomía, estética, la armonía al aparato estomatognático, ser de corto tiempo de acción clínica, bajo costo, fácil manejo y de resultado final satisfactorio con buen pronóstico. (Pereira;Hugueney Gomes; Volpato, 2008)

En el presente artículo según Alexandre Henrique, la técnica de réplica oclusal es simple, reduce el tiempo clínico la fase de escultura dentaria es disminuida, considerada por muchos profesionales la etapa de mayor dificultad debido a la riqueza de detalles anatómicos de la superficie oclusal, otras fases como ajuste oclusal, terminado y pulido también son reducidos, tornando este método en viable para la reconstrucción de la anatomía oclusal y más eficiente en relación a la técnica incremental de inserción de resina compuesta debido a su resultado estético ,que devuelve la anatomía original de la estructura dental y disminuye el uso de instrumentos rotativos después de la polimerización de la resina compuesta reduciendo de este modo el daño restante de los tejidos adyacentes. (Henrique ; Terezimba ; Adiel ; Pachaly, 2008)

Según MANDARINO, SILVA, OLIVEIRA y PINTO. La utilización de la técnica replica oclusal ofrece una serie de ventajas: facilidad de ejecución, simplificación de pasos

restauradores y consecuentemente reducción del tiempo clínico, mantiene las características oclusales y proximales, restablece la forma y función con una reproducción idéntica de la anatomía, eliminando la fase de escultura minimizando desgastes accidentales del esmalte en la realización de la cavidad, preservando la estructura dental sana, reduce las etapas de terminado y ajuste oclusal, entre otras. (Henrique ; Terezimba ; Adiel ; Pachaly, 2008)

De acuerdo con el caso realizado los autores pudieron concluir que la técnica de índice oclusal, la restauración de caries ocultas en los dientes posteriores, consistió en un procedimiento simple y fácil de fabricar, lo que resulta en ajustes mínimos de tiempo oclusales, acabado y pulido por el mantenimiento de la anatomía oclusal inicial. Se concluye también que los resultados de esta técnica son muy satisfactorios, ya que favorece la perfección estética de la devolución de las minucias de la superficie oclusal. (Ávila;Antunes;Rocha;Guimarães, 2011)

El uso de una matriz oclusal facilita la obtención de un resultado estético natural. Se debe usar en casos de restauraciones de clase I, en las que la situación previa es favorable, con una anatomía oclusal prácticamente intacta. (Arroyo, 2011)

El uso de dispositivo se describe en el presente artículo. Esta herramienta requiere una superficie oclusal macroscópicamente intacta antes de restaurar el diente para poder registrar la impresión oclusal. La manipulación correcta de este método fácil y rápidamente hace unos partidos que restauran la función oclusal preoperatoria. Utilizar si este dispositivo ofrece la estética y función óptima sin alterar la oclusión del paciente. (Carvalho; Pereira; Zavanelli, 2011)

El uso de una resina de baja contracción de polimerización fue muy relevante, como era posible hacer la restauración estética de una forma muy conveniente. Además, la matriz resina acrílica oclusal era una característica que permitió la aplicación de una restauración estética simple y redujo el tiempo de clínica, permitió la reconstitución la anatomía oclusal del diente original, eliminando los pasos de la escultura y oclusal de ajuste y minimizando la aparición de interferencias oclusales. (Correa; Santos;Castro, 2015)

Recientemente fueron lanzados al mercado nuevos materiales de restauración temporaria fotopolimerizable: FERMIT N (Ivoclar-Vivadent), CLIP (Voco), BIOPLIC (Biodinámica) y

SYSTEMP inlay-onlay (Ivoclar-Vivadent). Estos productos presentan las características consideradas necesarias para la restauración de matriz oclusal: translucidez, flexibilidad y es fotopimerizable. (Margraf, 2008)

CARIES DENTAL

La caries dental constituye actualmente la enfermedad más frecuente en el ser humano, siendo causada por diversos factores, bajo ciertas circunstancias, se puede considerar como una enfermedad infecciosa causada por la flora normal de la cavidad bucal. Es así como la carie dental, es la interacción que tiene la superficie dental con las bacterias cariogénicas y la disponibilidad de una fuente de carbohidratos fermentables, en especial la sacarosa. Para el desarrollo de la enfermedad, puede haber una infecciosa bacteria, por lo que es necesario la presencia de sacarosa. Los ácidos que están encargados de producir la fermentación bacteriana en la placa dental, pueden disolver la matriz mineral del diente. (Duque, Perez, & Hidalgo, 2016)

El periodo de erupción es una fase crítica para la formación de la caries dental. En esta etapa ocurren innumerables procesos microscópicos de disolución y reposición de minerales en la interface esmalte-biofilm. Los dientes recién erupcionadas presentan un esmalte parcialmente mineralizado, ya que todavía no han pasado por la llamada maduración pos eruptiva, y por lo tanto, son más susceptibles a la desmineralización. Los dientes parcialmente erupcionadas no participan de la masticación, ya que no mantienen contacto con los antagonistas, acumulando en consecuencia una mayor cantidad de biofilm. A esto hay que agregar la presencia del capuchón gingival que también dificulta la limpieza y favorece la acumulación de biofilm y la aparición de lesiones cariosas en esta región. En esas regiones, por sus características anatómicas, hay mayor dificultad para la remoción mecánica del biofilm; además, el flúor de las aguas de abastecimiento público y de las pastas dentales también tiene un papel limitado, haciendo fundamental la utilización de métodos precisos para el diagnóstico. (almeida; Palti; Silveira, 2006)

CARIES OCULTA

Las caries que son de «superficies oclusales», son gran parte de las nuevas lesiones que se determinan en la dentición en la «generación post-fluoruros», por esta razón es màs fácil de determinar durante el desarrollo del «examen clìnico intraoral». La aplicación de las fisuras y

de las fosas en las superficies oclusales en donde hay un riesgo de desarrollo de caries, para prevenir asì la enfermedad, por lo cual se debe de aplicar un tratamiento preventivo durante el desarrollo de la práctica odontológica diaria. Cuando no se ha podido prevenir la carie oclusal, un diagnòstico oportuno a través del esmalte, donde ha sido afectado en la dentina, estos permitirá que se realice el tratamiento operatorio, siendo esta una medida de intervención preventiva.(Segura, 2002)

Pero la presencia de la caries en la dentina es sinónimo de que se debe aplicar un tratamiento operatorio, debido a que se ha evidenciado que se a través del sello òptimo se puede evitar que el desarrollo de las caries siga avanzando; asì mismo es necesario que se colapse el esmalte y se realice la cavitación, asì puede obtenerse un diagnòstico de la caries oclusal, en algunos casos suele ocultarse la carie dentaria debajo del esmalte sano, debido a que la fluoraciòn ha detenido el proceso de las mismas, y ha ayudado a que se refuerce el esmalte, por lo que estas caries se determinan por medio de las radiografías o por medio de la aleta de mordida grande, esta situación se la conoce como carie oculta, debido a que no es fácil de detectar por medio de la exploración táctil o visual. (Segura, 2002)

Se puede decir que una lesión de caries del esmalte no cavitada se asociaría a una desmineralización de la dentina subyacente cuando la lesión alcanza, eventualmente, el límite amelo-dentinario. Posteriormente, la lesión cariosa avanza rápidamente en la dentina mientras que en el esmalte se enlentece la progresión de la enfermedad debido a procesos de remineralización. (Segura, 2002)

En un estudio realizado por Hashizume se determinó la prevalencia de caries ocultas en un grupo de niños de 8 – 10 años de edad, antes y después del suministro público de agua y la fluoración del dentífrico y los resultados indicaron que el fluoruro no es responsable del aumento de las caries ocultas. (Bertoli, Silva, Dalledone, & Losso, 2013)

FACTORES

- **Microorganismos**

De Soet; WEERHEIJM y Van Amerongen (1995) compararon la flora microbiana de lesiones de caries ocultas con pequeñas lesiones visibles que se extiende dentina, y se encontró con mayor frecuencia Streptococcus mutans en grupo de caries ocultas, mientras Streptococcus

sobrinus se encontró más frecuentemente el grupo de pequeñas lesiones visibles. (Satish, 2010)

- **Resorción intracoronal pre eruptiva**

Junto con caries ocultas, podemos encontrar también lesiones conocidas como lesiones de resorción intracoronales pre eruptiva. Según algunos estudios de caries ocultas se examinaron radiografías previas de los dientes afectados durante sus etapas sin erupcionar, y se observó que los radiotransparencias habían estado ya presente en los mismos lugares en los dientes incluso antes de erupción diente, dichas radiotransparencias son las que denominamos reabsorciónes intracoronales. Esto nos indica que la radiografía es una herramienta imprescindible para diagnosticar la caries oculta y que por sí sola nos puede dar un diagnóstico preciso y confiable incluso antes de que estas piezas erupcionen a través de los defectos de reabsorción como intracoronales. (Satish, 2010)

A menudo se encuentran en el lado de la unión amelodentinaria en los aspectos oclusales de la corona. Casi la mitad de las lesiones se localizan en los aspectos centrales de la corona con porcentajes menores en aspectos mesiales o distales de la superficie oclusal. En los estudios de prevalencia, en la actualidad la mayoría de los defectos se encontró que eran menos de un tercio del espesor de la dentina. A medida que las lesiones se parecen a la caries, que se refieren a menudo como "caries pre-eruptivas”. (Satish, 2010)

- **Flúor**

Como ya mencionamos el uso de fluoruros es muy importante y muy utilizado para la prevención de cualquier tipo de caries, pero debido a que esta solo en contacto con la superficie del diente y no llega hasta la dentina, esta nos puede dar idea de un falso positivo, ya que a menos que se haga un examen radiográfico no podremos diagnosticar caries oculta. (Segura, 2002)

Algunos investigadores (Sawle; Andlaw, 1988) informaron que parece existe alguna evidencia de que la caries oclusales se vuelven más difíciles para diagnosticar clínicamente en 1982 que en 1974. Según Estos mismos investigadores, la causa más probable es que la característica cavitación del en la superficie oclusal es casi nunca está presente, ser debido al hecho de que el fluoruro aumenta la remineralizacion del esmalte oclusión, dilatoria, entonces el proceso de

cavitación de los mismos. Autores como Millman (1984), Lewin (1985), Sawle y Andlaw (1988) y Leussi (1993) sugirió que el fluoruro es responsable del cambio la presentación de la caries en la superficie oclusal. De acuerdo a estos autores, flúor retarda el desarrollo de lesiones en el esmalte por el proceso conocido de remineralización, que puede enmascarar entonces el desarrollo de caries en dentina. (Prakki, Campos, Regalado, Bresciani, & Capelozza, 2002)

ETIOLOGÍA

Factores involucrados en el proceso de la caries dental

Las caries dentales se desarrollan por diversos factores, como puede ser: a) el hùesped, ya sea por la saliva, la higiene bucal y los dientes; b) la microflora, por las infecciones bacterianas; y c) el sustrato, debido a la dieta cariogènica. Es por eso que estos factores deben ser determinados oportunamente, ya que la presencia de estos durnate un periodo puede causar el desarrollo de la carie dental. (Núñez,Bacallao, 2010)

Factores etiológicos

Biofilm: el desarrollo de la formación de la placa y el biofilm es específico y diferente en cada persona. Las interacciones espacio-temporales y ecológicas hacen que los biofilms orales tengan una composición diferente en cada persona. (Egea, 2014)

Dieta

La sacarosa se encuentra en diferentes alimentos que se consumen a diario, estos tienen un gran potencial criogénico. Estos a su vez intervienen en diferentes partes en la constitución de «peptidoglicanos», la cuales son sustancias que desarrollan las «paredes celulares bacterianas», incidiendo así en el desarrollo de la «placa dentobacteriana», otro de los factores de riesgo es el reservorio de las bacterias congénitas, al «estreptococos mutans» es una de las especies bacterianas que se la considera como de un alto nivel criogénico, la cual produce enzimas, las cuales rompen los enlaces de sacarosa para unir los residuos de glucosa, formando así «glucanos insolubles», los cuales sirven como «matriz pegajosa» para que puedan adherirse otras bacterias, y se puedan producir ácidos en la cavidad bucal, estos dirigen a la desmineralización que hay en la superficie del esmalte como también el inicio de las lesiones cariosas. (Cázares Monreal ;G. Ramos y Tijerina, 2009)

Susceptibilidad del huésped

Cuando hablamos del huésped nos referimos no únicamente a los dientes (con su morfología, disposición, composición), sino también al medio oral que presenta el individuo y su predisposición genética a sufrir caries. La complejidad morfológica del diente y los defectos estructurales del esmalte del diente pueden marcar una mayor susceptibilidad a padecer caries. Los apiñamientos dentarios o las mal posiciones dentarias son factores que dificultan la higiene dentaria y predisponen por tanto a la caries.

La saliva actúa como agente protector por su efecto moderador del pH bucal, por el poder remineralizador del esmalte y por agentes defensores que contiene. (Ramón, 2014)

Saliva

La saliva humor acuoso y un poco visco es secretado a través de las glándulas que se encuentran en la boca. En estas glándulas hay millones de microorganismos. Estas pueden adherirse a la superficie de los dientes. Asì mismo estas puedne tener un papel importante para el desarrollo de las caries. (Bordini; Escobar;Castillo, 2010)

El flùor puede estar presente en niveles muy mínimos en la saliva, pero tiene una función principal que es la de remineralizaciòn, debido a que cuando este se combina con los cristales del esmal se desarrolla la fluropatita, esta puede ser resitente ante el ataque de algún àcido. La saliva, suele ser imporante para que haya un equilibrio del àcido-base en la placa.

Las bacterias àcido gènicas que estànen la placa dental, pueden rápidamente metabolizar a los carbohidratos, de lo cual desarrollan un àcido. Durante los priemros minutos el pH puede disminuir progresivamente luego que se ha ingerido carbohidratos, o sea que para que vuelva a sus niveles normales, debe pasar alrededor de treinta minutos.

Para alcanzarlo, dee actuar como un sistema buffer la saliva, donde està incluidos el fosfato, las proteínas y el bicarbonato. Dependerà el pH salival de las cantidades de bicarbonato; del aumento en la concentración del bicarbonato causa el incremento del pH. Los niveles bajos del flujo salival pueden hacer que el pH este menos que 5-3, pero pueden llegar hasta 7-8 si hay un aumento del flujo salival.

Asì mismo debe de recordarse, que las «macromoléculas salivales», se enceuntra comprometidas con las funciones para el desarrollo de la película salival. Al desarrollar estudios sobre las funciones de estas proteínas salivales que tienen altas cantidades de prolina, se ha podido demostrar que estas pueden interactuar con la superficie, para formar una capade proteínas para ser depositadas sobre el mismo, lo cual se conoce como película adquirida. Esta se relaciona con los procesos importantes, como es la protección de la capa dentaria, la colonización y la remineralizaciòn bacteriana.

Aparte de las proteínas, también podemos encontrar en la saliva péptidos, que psoeenn actividad antimicrobiana, como es el caso de la beta defensinas. Esta también se considera como la defensa para la cavidad bucal, inhibiendo el desarrollo de la placa dental bacterian, como también el desarrollo de las caries dentales. (Núñez,Bacallao, 2010)

Microorganismos

A medida que la lesión de caries progresa, se da una transición de bacterias anaerobias facultativas Gram-positivas, que predominan en las etapas iniciales de la lesión, a bacterias anaerobias estrictas Gram-positivas y Gram-negativas que predominan en lesiones de caries avanzadas. Los factores que determinan esta sucesión microbiana son desconocidos. Entre las bacterias asociadas con el inicio, progresión o avance de la lesión de caries dental citamos:

Streptococcus

Son cocos Gram positivos, dispuestos en cadenas cortas de 4 a 6 cocos o largas, los cuales miden de 0,5 a 0,8 micras de diámetro, anaerobios facultativos, comprenden parte de la flora microbiana residente de la cavidad bucal y vías respiratorias altas, pero también son patógenos oportunistas en enfermedades como la caries dental y endocarditis infecciosa entre otras. En la cavidad bucal se han aislado muchas variedades de Streptococcus entre los cuales el más estudiado por su implicación en la caries es el Streptococcus mutans demostrado en estudios realizados por FitzGerald y Keyes en 1960, por otra parte, Becker y col. En 2002 a través de técnicas moleculares señalaron la presencia de Streptococcus mutans en todas las lesiones de caries profundas examinadas. Otros estudios también lo denominan como el mayor agente etiológico microbiano de caries rapante por biberón.

Lactobacillus

Son bacilos Grampositivos, anaerobios facultativos, acidogenos y aciduricos, pH cércanos a 5 favorecen su crecimiento, como también que se inicie la actividad proteolítica. En algunos casos, las cepas pueden sintetizar polisacáridos estra o intrecelulares desde la sacarosa, estas muy poco se adhieren a las superficies lisas, por esta razón debe de usarse otro tipo de mecanismos para poder colonizar a las piezas dentarias. Entre estos podemos mencionar la unión física por atrapamiento en superficies retentivas, tales como: fosas y fisuras oclusales o caries cavitada, congregación con otras especies bacterianas, constituyendo la biopelicula dental. En un estudio realizado por Martin y col en 2002, se identificaron por técnicas de cultivo los microorganismos presentes en 65 lesiones de caries avanzadas en dentina, reportando altos contajes de Lactobacillus en estas muestras.

Actinomyces

Son bacilos filamentosos Gram positivos, anaerobios y heterofermentativos. Son inmóviles y su tamaño varias entre 1 y 4 mm aproximadamente. Desarrolla una combinación de los ácidos orgánicos, como es el caso del láctico, succino o acètico. Entre los factores que influyen para determinar la virulencia, se debe considerar si existe fimbrias, las cuales influyen en la adhesión, congregación, agregación y en la producción de las enzimas proteolíticas como lo es la neuraminidas, esta es de vital importancia cuando existen lesiones progresivas de las caries en la dentina. (Gordon ;Guillermina ; Acevedo AM, 2009)

Genética y Caries

Algunos autores hablan del efecto de un gen mayor, causante de la caries, es decir, varios genes pueden dar susceptibilidad al huésped para que este desarrolle la caries y estos, al mismo tiempo, pueden estar influenciados por un solo gen mayor, lo cual da lugar a un efecto pleiotrópico. Ellos sugieren que los parámetros generados en este modelo pueden usarse como una potente herramienta para realizar modelos de análisis de ligamiento. Con base en estos datos, veremos cómo la genética aporta un componente muy importante a la etiología de la caries.

Los defectos en los genes que codifican para las proteínas involucradas en la formación del esmalte como la amelogenina (AMELX), enamelina (ENAM), tuftelina (TUFT1), enamelisina (MMP-20), ameloblastina (AMBN) y calicreína (KLK-4) causan amelogénesis imperfecta

(AI). La AI consiste en trastornos hereditarios clínica y genéticamente heterogéneos, localizados o generalizados.

Su prevalencia también varía según las diferentes poblaciones de 1 en 700 a 1 en 4000 afectados. Su clasificación se ha dado, de acuerdo con su fenotipo, en AI hipoplásica, AI hipocalcificada, AI hipomadurativa y AI hipomadurativa con taurodontismo, y según su modo de herencia, en autosómica dominante, autosómica recesiva y ligada a X. Los fenotipos de la AI se presentan de acuerdo con la alteración en cada estadio de la formación del esmalte.

Estudios muestran que el gen de la tuftelina (TUFT1) parece tener algunos genotipos que interactúan con altas concentraciones de S. mutans en niños con caries temprana y esta variación, junto con algunos genotipos de la ameloblastina (AMBN), fue asociada con una alta incidencia de caries en niños turcos.Shimizu y colaboradores investigaron en 1831 individuos de población turca, argentina y brasilera marcadores genéticos (SNP) previamente estudiados.

Estos marcadores se analizaron en genes involucrados en la formación del esmalte (AMELX, ENAM.AMBN, TUFT1 y TUIP11) y las frecuencias alélicas y fenotí-picas se compararon entre grupos, de modo que el resultado más relevante se encontró en un marcador para AMELX. Con respecto a la asociación con la microdureza del esmalte, ellos encontraron resultados significativos para los genes TUFT1 y TUIP11. (Gutiérrez Prieto y García, 2013)

Epigenetica y Caries

La Epigenética en la caries crea un infinito número de posibilidades de cómo algunos cambios heredables se expresan cuando el medioambiente interactúa con los genes del huésped y producen determinado fenotipo celular. Esto indica que los genes y el medio ambiente están unidos uno al otro estrechamente y que los cambios epigenéticos en la cromatina durante el desarrollo y en respuesta de los factores del medio ambiente contribuyen a la variabilidad fenotípica en el adulto y, a su vez, a la susceptibilidad a algunas enfermedades. Dentro de estas enfermedades se resalta el cáncer, enfermedades metabólicas y enfermedades autoinmunes, principalmente. (Gutiérrez Prieto y García, 2013)

CLASIFICACIÓN DE LA CARIES DENTAL

Según su localización anatómica

- **Superficie lisa del esmalte**

Las caries de superficies lisas en esmalte la lesión adoptan una forma de avance con el aspecto de un cono cuyo vértice está dirigido al límite amelodentinario y que presenta al corte un aspecto triangular. Siendo en dentina en forma también de cono con su base en el límite amelodentinario y el vértice en la pulpa. En este tipo aparece la mancha blanca.

- **Superficie oclusal**

Las caries de fosas y fisuras en esmalte el cono tienen su vértice hacia oclusal y su base hacia el límite amelodentinario, mientras que en dentina el cono tiene su base en el límite amelodentinario y su vértice hacia la pulpa. (Rodriguez, 2009)

- **Caries en dentina**

Cuando la caries de esmalte progresa, afecta al tejido dentinario, en el que se produce primero una salida de minerales de la fase inorgánica de la dentina y luego se produce degradación proteolítica de la fase orgánica, por eso se degrada primero la dentina peritubular, porque su contenido es mayor de minerales y luego la intertubular que es más rica en sustancia orgánica. La forma de la carie dentinaria es un cono. En superficies lisas tiene un vértice interno y una base externa. En caries de punto y fisura, el vértice es interno y la base externa. Siempre la caries dentinaria bajo esmalte es más extensa que lo que se ve a nivel de esmalte. (Caceres, 2012)

- **Caries dental radicular**

Cuando están expuestas las superficies radiculares al medio bucal por la recesión gingival debido a la pérdida de la inserción periodontal, ocasionado que se den lesiones de caries las cuales empiezan desde las caras proximales que están a nivel de la unión amelodentinario. En la evolución es luego rodean a la raíz, para proseguir a la recisión gingival y que se de la pérdida de la inserción gingival. La degradación como también la desmineralización de la matriz se presenta por medio de las grietas o de las depresiones que se desarrollan en las áreas de inserción (Gomez, 2013)

Según su actividad

- **Caries dental activa**

Es la lesión que muestra señales de actividad por cambios en la dureza, la textura, y repuesta dolorosa ante estímulos como el frio, el calor o los alimentos dulces.

- **Caries dental detenida**

Se produce después de la lesión activa que se desarrolló meses o años atrás, cuyo progreso, por alguna razón se detuvo, permitiendo la esclerosis de los túbulos dentinales de la dentina infectada. Pueden coexistir lesiones detenidas roseadas por lesiones activas. Existen lesiones detenidas de esmalte dentina y cemento.

Según el tipo de lesión

- **Caries dental primaria**

Es la lesión que aparece sobre una superficie previamente sana, sin restauraciones. Se presenta sobre las superficies lisas o en el sistema de fosas y fisuras.

- **Caries dental residual**

Es la lesión que aparece en la interface esmalte-restauración. Describe tejido afectado por caries dental cuya remoción fue incompleta y por encima del cual se ha colocado material de restauración.

- **Caries dental oculta**

Lesión localizada en dentina por debajo de un esmalte intacto. Son lesiones que no se detectan fácilmente en la inspección visual pero que son evidentes en el examen radiológico.

- **Caries dental rampante o irrestricta**

Esta afecta a casi todas las superficies de todos los dientes primarios, a partir de los dos años de vida. Ataca superficies que relativamente se encuentran libres de caries dental. Ocasionalmente no ataca a los cuatro incisivos primarios inferiores, pero si el resto de la dentición decidua muestra lesiones de caries dental cabe en la definición de caries rapante. (Bordini; Escobar;Castillo, 2010)

CARIES OCULTA

Definición

La caries oculta es un término usado para describir una lesión de caries en dentina visto a través de la radiografía de aleta de mordida que vista clínicamente, el esmalte oclusal parece sano o ligeramente desmineralizada. Se encuentran en las lesiones de fosa o fisura que se desarrollan a través de pequeños defectos en el esmalte, progresando bajo la estructura del diente aparentemente intacta. La etiología de la caries ocultas aún se desconoce, aunque algunos autores cree que están relacionados con el uso masivo de los fluoruros, que actúan en la remineralizacion de lesiones del esmalte oclusal, enmascarando su evolución.

Sin embargo, Hashizume en un estudio realizado determino la prevalencia de caries ocultas en un grupo de niños de 8 – 10 años de edad, antes y después del suministro público de agua y la fluoración del dentífrico y los resultados indicaron que el fluoruro no es responsable del aumento de las caries ocultas. (Bertoli;da Silva ;Dalledone ;Losso, 2013)

El término no es correcto desde el punto de vista clínico, deja de ser oculta en el momento de tomar la radiografía. Generalmente el paciente pide cita por un dolor no localizado, casi siempre posterior; la radiografía de la zona de la queja revela una cavidad en dentina de tamaño desproporcionado, por debajo del esmalte aparentemente intacto. (Bordini; Escobar;Castillo, 2010)

FACTORES

- **Microorganismos**

En 1995, DE Soet; WEERHEIJM y Van Amerongen (1995) compararon la flora microbiana de lesiones de caries ocultas con pequeñas lesiones visibles que se extiende dentina, observó que el Streptococcus mutans se encontró con mayor frecuencia en grupo de caries ocultas, mientras Streptococcus sobrinus se encontró más frecuentemente el grupo de pequeñas lesiones visibles. Este resultado también mostró una baja complejidad de la microflora en lesiones de caries ocultas, en comparación con heridas leves y visible, lo que indica que la etiología de la caries dental se puede ocultar en diferentes lesiones abiertas. (Satish, 2010)

- **Resorción intracoronal pre eruptiva**

Junto con caries ocultas, hay una entidad más nombrado como lesiones de resorción intracoronales pre eruptiva. Se informó en algunos estudios de caries ocultas que cuando se examinaron las radiografías previas de los dientes afectados durante sus etapas sin erupcionar, demostraron que los radiotransparencias habían estado ya presente en los mismos lugares en los dientes incluso antes de erupción diente. Estos hallazgos sugieren que un porcentaje de caries ocultas puede tener sus orígenes como detectable solamente con el uso de las radiografías. Estos defectos, presente en los dientes no erupcionados, se refieren a defectos de reabsorción como intracoronales, y normalmente detectados incidentalmente en las radiografías dentales de rutina. A menudo se encuentran en el lado de la unión amelodentinaria en los aspectos oclusales de la corona. Casi la mitad de las lesiones se localizan en los aspectos centrales de la corona con porcentajes menores en aspectos mesiales o distales de la superficie oclusal. En los estudios de prevalencia, en la actualidad la mayoría de los defectos se encontró que eran menos de un tercio del espesor de la dentina. A medida que las lesiones se parecen a la caries, que se refieren a menudo como "caries pre-eruptivas". (Satish, 2010)

Síndrome del fluoruro

Según Milicich (2000), el proceso de formación de la caries en el esmalte desmineralización y remineralizacion implica en el mismo ciclo cuando en presencia de ácido. Si hay un déficit en la sustitución de calcio y fosfato a la estructura del diente, se formará, a continuación, la cavidad de caries. El flúor, cuando está en contacto con el esmalte, y como fluorhidroxiapatita, modifica todo el proceso de formación de caries en oclusal Weerheijm et al. (1992) informó que las cavidades ocultas suelen ser asociado con una tasa de atenuación baja, lo que sugiere una mayor la exposición de los dientes al elemento de fluoruro.

Se ha sugerido, por lo tanto, que las cavidades ocultas son el resultado del uso generalizado Flúor y los investigadores como Ball (1986) y página (1986) llama todo este evento como un síndrome de "flúor".

Aunque sugirió que el uso de flúor es parte de la etiología de la caries oculta, una validación científica de esta hipótesis es muy difícil ensayar, porque en la mayoría de países de todo el mundo, la población tiene acceso a fuentes de fluoruro, tales como pasta de dientes con fluoruro. Estos investigadores hicieron una nueva evaluación de radiografías de mordida

fueron tomadas en 1968/1969 en dos ciudades holandesas (Tiel y Culemborg) como parte de un estudio epidemiológico longitudinal. Las historias clínicas de 515 participantes, con 15 años de la edad. Los participantes en Tiel recibieron agua artificialmente fluorada (Concentración de F- 1.1 ppm) a partir de la fecha de nacimiento para completar 15. Los participantes no fueron expuestos a Culemborg una concentración extra de fluoruro (F- concentración de 0,1 ppm). En 1994, las superficies oclusales de los primeros y segundos molares, presentes en radiografías de aleta de mordida originales fueron evaluadas por dos investigadores. (Prakki;Campos;Regalado;Bresciani;Capelozza, 2002)

MÉTODOS DE DIAGNOSTICO

El diagnóstico de fosas, surcos y fisuras es uno de los principales retos de los dentistas en su actividad profesional, ya que la existencia de una superficie de esmalte intacto puede ocultar caries profundas en la dentina. Las lesiones de este tipo fueron descritas por Weerheijm (1992) como "caries ocultas". Hace más de 70 años una alta incidencia de caries fue confirmado en surcos y fisuras (Hyat, 1923), en coincidencia con las observaciones más recientes (Bragamian, 2009). Con el fin de comprender y explicar esta alta incidencia y las peculiaridades morfológicas involucradas, es esencial conocer la fisiopatología de los dientes y de la caries.

La morfología imprevisible, irregular y variada de las ranuras y fisuras es bien conocido y hace que sea imposible comprobar la validez de determinar la estructura; Sin embargo, se sabe que más del 50% de todos los dientes estudiados tiene grietas en las profundidades de las fisuras que facilitan el rápido tránsito de sustancias y / o bacterias de la profundidad del surco a la dentina (Pastor et al., 1998). Al considerar, además, que el espesor del esmalte de la profundidad del surco a la dentina es variable y en algunos casos inexistente, se puede entender por qué una lesión cariosa comenzando dentro de una fisura se puede desarrollar en el esmalte y la dentina incluso en sin ningún signo clínico o morfológicos externos de la caries. Esto a su vez, explica cómo en algunos casos podemos observar ranuras y fisuras que son aparentemente normal o con un color marrón o negruzco discreta, pero sin cavitaciones que refleja una lesión incipiente o consolidada que afecta incluso a la dentina. En vista de lo anterior, ¿cómo podemos saber si estamos ante una verdadera lesión de caries dentinaria inicial si el diente parece ser saludable? ¿O cómo podemos diagnosticar algo en profundidad basado en la apariencia de la superficie? Por otra parte, ¿cómo y cuándo decidimos abrir la fisura o no? Si

no somos capaces de abrir la fisura dentina la caries puede existir y progresar rápidamente; alternativamente, la decisión de abrir la fisura puede causarnos dañar innecesariamente un diente intacto. Por tanto, nos enfrentamos a un dilema diagnóstico. (Abalos; Jiménez; Guerrero; Herrera and Llamas, 2012)

Inspección Visual (VI)

La inspección visual es el método diagnóstico más ampliamente utilizado. Tiene una larga historia, pero es subjetivo y depende de la experiencia del examinador (Pretty, 2006; Zandona y Zero, 2006). El diagnóstico de una lesión cavitada plantea ninguna dificultad diagnóstica de ningún tipo; es en el caso de los llamados "ocultos" caries en que surjan dudas, junto con la imposibilidad de determinar si una fisura oscura presenta caries subyacentes o simplemente corresponde a la superficie de tinción. En sus primeras etapas, la caries de surcos, fosas y fisuras aparecen como una mancha lechosa u oscura indica la desmineralización de las paredes de la fisura y que implica la opacidad del esmalte. Además, puede haber decoloración de la dentina a través del esmalte, así como defectos en la parte inferior o la profundidad del pozo, lo que confirmaría el diagnóstico de caries de la dentina. Por consiguiente, la inspección clínica se basa en la evaluación de los cambios de transparencia del esmalte, pérdida de brillo, una apariencia opaca, y la integridad de la fisura (Thylstrup et al., 1994; Ekstrand et al., 1997).

La inspección visual es el primer método que se utilizará en la aplicación a la caries de dentina ocultos. En el caso de un diagnóstico positivo, debemos abrir la fisura y el uso de una sonda para explorar la dureza de la dentina (Kidd, 1996). Sin embargo, un diagnóstico negativo no descarta la existencia de caries y otras pruebas deben utilizarse junto con VI en esas situaciones - particularmente en presencia de fisuras manchadas. (Abalos; Jiménez; Guerrero; Herrera and Llamas, 2012)

Inspección visual con aumento (VIM)

La importancia de la VI y VIM es atribuible a su valor predictivo positivo (VPP), que supera el 90% (Guerrero 2011). En otras palabras, cuando se establece un diagnóstico positivo, la caries es casi seguro que estar presente. Lo mismo no puede decirse de un diagnóstico negativo, sin embargo, ya que el valor predictivo negativo de la prueba no es tan alto. Por lo tanto, no podemos descartar la posibilidad de un diagnóstico falso negativo, ya que con esta prueba a menudo es imposible examinar el fondo de las fisuras. En este sentido, según Lundberg

(Lundberg, 2007), en los primeros molares permanentes se observa una relación entre la profundidad del foso y la colonización bacteriana. En concreto, los hoyos centrales son más profundas y más variado en su morfología de menos pozos más profundos mesiales.

En este sentido, a pesar del uso de la magnificación, la inspección visual está lejos de ser capaz de detectar estos factores etiopatogénicos. En este sentido, las técnicas diagnósticas visuales requieren mejora o combinación con otros métodos de diagnóstico a fin de detectar estas etapas tempranas o incipientes de caries. En conclusión, y de acuerdo con los estudios de Forgie (Forgie et al., 2002) sobre el uso de magnificación en relación con otras técnicas de diagnóstico, VIM es el método de elección para la detección de caries oclusal no cavitada, a pesar de las limitaciones comentado anteriormente. (Abalos; Jiménez; Guerrero; Herrera and Llamas, 2012)

Caries de sondeo (CP) o Examen táctil

Hasta hace poco, la sonda de exploración formado parte de la rutina de diagnóstico de caries oclusal. Sonda atrapamiento en los surcos y fisuras ayudado a establecer el diagnóstico. Aunque esta técnica está contraindicada, algunos profesionales siguen utilizando la caries de sondeo. La sonda de exploración ha sido evaluada como una herramienta de diagnóstico en muchos estudios (Lussi, 1991; Lussi y Francescut, 2003). La sensibilidad de CP en la detección de caries oclusales es 0,5-0,6 (Hamilton, 2005), aunque con valores de especificidad altas (Bader et al., 2002). La punta de la sonda no es capaz de alcanzar el fondo de las fisuras, debido a su espesor y la anatomía de las fisuras. El tamaño de la punta de la sonda varía en función del fabricante. Esta falta de estandarización del tamaño de la punta puede hacer difícil la exploración (Lussi, 1993). Además, un número de estudios (Lussi, 1991; Hibst, 2001; Hamilton, 2005) han demostrado que una sonda de punta afilada puede causar daño al estallado en los últimos dientes y producir una cavidad en una zona desmineralizada. Como resultado, el uso de dichos instrumentos ha sido objeto de debate durante años. (Abalos; Jiménez; Guerrero; Herrera and Llamas, 2012)

Radiografías Convencionales

La inspección clínica se completa con la evaluación radiológica. Los rayos X de aleta de mordida representan la técnica de elección para el diagnóstico de caries superficie proximal, aunque también pueden ser útiles para el diagnóstico de caries de la dentina oclusales

(Tranaeus, 2005;.. Wenzel, 1992). A nivel oclusal, los rayos X se registran un espesor de diente más allá de la zona proximal, y las lesiones están enmascarados por los tejidos sanos durante un período de tiempo más largo (Wenzel, 1992). Por esta razón, desde el punto de vista histológico, la lesión es más avanzado que sugiere su apariencia radiológica - un hecho que justifica la baja sensibilidad de la técnica. En nuestros estudios, la sensibilidad observada fue 0.57 (Guerrero, 2011), es decir, muchas lesiones existentes no se detectan. Sin embargo, una vez más, la especificidad es muy alta.

En suma, los rayos X de mordida son una herramienta de diagnóstico obligado para la caries superficie proximal y representan un buen complemento en el diagnóstico de caries oclusales.

Las radiografías de aleta de mordida deben ser cuidadosamente evaluados para posibles lesiones debajo del esmalte oclusal. (Abalos; Jiménez; Guerrero; Herrera and Llamas, 2012)

Radiografías Digitales

En cuanto a la comparación de ambas técnicas radiológicas, algunos autores (Wenzel, 1992) consideran que no existen diferencias entre los rayos X convencionales y rayos X digitales, en concordancia con nuestros propios resultados. Por el contrario, otros estudios (Pretty, 2006; Lussi, 1993) han informado ligeramente mayor sensibilidad con RxD, y algunos investigadores (McComb y Tam, 2001) consideran que esta técnica mejora el rendimiento diagnóstico en las primeras etapas caries. Se necesitan más estudios con muestras más grandes para confirmar si RxD mejora el rendimiento diagnóstico con respecto a los rayos X convencionales. (Abalos; Jiménez; Guerrero; Herrera and Llamas, 2012)

Fluorescencia Laser

Fluorescencia láser (LF) es menos conocido y utilizado por profesionales de la odontología, a pesar de que constituye un complemento necesario de los métodos tradicionales. Por lo tanto, LF merece una descripción más detallada en este capítulo. La fluorescencia se produce como resultado de la interacción entre la radiación y del tejido moléculas electromagnéticas. Cuando la luz incide sobre la superficie del diente penetra algunos milímetros en el tejido, y se refleja hacia la punta de un dispositivo que mide la fluorescencia por medio de un sistema electrónico. Dos gamas incrementales se observan en el espectro de fluorescencia: una a 430-450 nm, en relación con la desmineralización del diente, y otro en 590 a 650 nm, en relación con la

presencia de bacterias y sus metabolitos (Lundberg, 2007). (Abalos; Jiménez; Guerrero; Herrera and Llamas, 2012)

Existen otros sistemas de diagnóstico temprano como son: Diagnodent y Difoti los cuales son importantes y complementos de este nuevo sistema de diagnóstico por fluorescencia. Desde nuestra perspectiva de hacer diagnóstico de desmineralizaciones en sus niveles más incipientes podremos utilizar estos sistemas de diagnóstico individuales o bien complementar unos con otros. La gran ventaja que nos ofrece Spectra es el indicativo de la profundidad de la lesión, la cual marca con color y con número; esto se puede almacenar en la computadora y el contraste en colores que manifiesta es más entendible para los pacientes. Por lo tanto es una tecnología de punta que aparte de darnos buen diagnóstico para los procedimientos clínicos contribuye a atraer más pacientes a nuestra práctica. (Cedillo; Ubaldo, 2011)

Monitorización de caries electrónica

Caries monitorización electrónico (ECM) se basa en la alta resistencia a la conducción eléctrica de los tejidos dentales duros. El esmalte es un conductor eléctrico pobre, aunque muestra de esmalte cariado aumentaron la conductancia frente esmalte intacto (Loesche et al., 1979). Esmalte desmineralizado se vuelve más porosa, llena de líquido que contiene iones y minerales de la saliva, y por lo tanto presenta una mayor conductancia eléctrica (McComb y Tam, 2001).

Dos dispositivos se han desarrollado, con puntas diseñadas para su aplicación a la superficie oclusal y para medir la conductancia eléctrica en hoyos o fisuras. La Caries monitor electrónico (LODE, Groningen, Países Bajos), de la misma manera que su predecesor (Vanguard, Detector Electrónico Caries, Massachusetts Fabricación Cooperación Cambridge, MA, EE.UU.), fue desarrollado para el diagnóstico de caries en la superficie oclusal, y permite la identificación de lesiones de desmineralización en etapa temprana. (Abalos; Jiménez; Guerrero; Herrera and Llamas, 2012)

TRATAMIENTO

Actualmente los pacientes no solo buscan la restauración de los dientes anteriores, sino también la de los dientes posteriores. Restaurar es buscar reparar, mejorar o retocar para poder volverlo a la condición original. Por lo que se debe de conocer las tècnicas que se van a usar

como también los materiales, para que asì poder realizar restauraciones eficientes. (Marangos, 2010)

En este trabajo citaremos 2 técnicas: la técnica incremental convencional y la técnica guía matriz oclusal.

Técnica incremental convencional capa por capa

La colocación de las resinas compuestas posteriores, se ha desarrollado durante mucho tiempo, para aplicarlos como una respuesta para la contracción de la polimerización. Se han indicado varios tipos de metodologías para usar, como lo es el uso de un módulo de bajo fluido, el usar una base o aislante, o algún tipo de cemento de ionòmero vítreo. Debido a que existen viscosidades de resinas que se dan en diferentes grados de la concentración de la polimerización, asì como también la calidad para poder adaptar la «resina compuesta» o del flujo, asì como también las «características volumétricas inherentes» que pueden afectar a los «patrones marginales finales» en la filtración y la adaptación por medio de estas «técnicas de colocación».

Es asì, como luego a la resina compuesta resistente de fotocurado, donde se coloca incrementos pequeños de 2mm, los cuales se usan para la polimerización por medio del esmalte. Esta técnica busca controlar la tensión que se crea por medio de la contracción de la polimerización, como tambièn el de que quede exceso de material para poder pulirlo. Tambièn pemrite que se pueda estratificación y colocación de este material, como de la translucidez y tonalidades, los cuales ayuden a que haya una mejor restauración con una mejor estètica. (Marangos, 2010)

CARACTERÍSTICAS QUE DEBE REUNIR UNA RESTAURACIÓN IDEAL:

• Duración adecuada, el ideal son restauraciones permanentes o por lo menos semipermanentes.

• Estética, tanto inicialmente como que se mantenga con el paso del tiempo.

• Resistencia, tanto mecánica como a los cambios físico-químicos y a los cambios biológicos.

• Funcionalidad, tanto en el sector anterior como en el posterior. En el caso del sector anterior debe de crear una buena guía incisal si estaba perdida o conservarla si ésta es la adecuada.

• Ajuste marginal, sobre la base de un buen sellado de la restauración duradero con el paso del tiempo.
• Evitar recidiva de caries, incorporando ion flúor.
• Adhesión tanto al esmalte como a la dentina y al cemento radicular.
• Biocompatible, lo cual incluye el no ser tóxico, ni irritante, ni alergénico, ni carcinogenético.
• Mínima pérdida de la estructura dental al realizar el diseño de la cavidad.
• Técnica sencilla, con materiales fáciles de manipular y fácil de reparar intraoralmente.
• Opaco a los rayos x, para poder controlar la restauración con el paso del tiempo.

Técnica guía matriz oclusal

Para restaurar dientes posteriores mediante esta técnica, es importante que haya una superficie intacta oclusal. La carie afecta generalmente la capa dentinaria, conservando la forma del diente en oclusal, por esta razón se recomienda para las caries ocultas. A través del dique de goma, se recomienda para aislar, debido a que no cuasa lesiones en los tejidos blandos, es asi como se lograrà una restauración òptima de las condiciones de aislamiento.

Se recomienda asì mismo que debe ser limpiada la superficie oclusal que se va a imprimir, por medio de una piedra pómez y de un cepillo de profilaxis, se debe tambièn agregar una «solución de hipoclorito de sodio» al cinco por ciento, el cual se aplica en la superficie por medio de una torunda de algodón, para disolver posibles restos orgánicos, que puedan alterar la calidad de la impresión.

Antes de realizar los procedimientos después de la profilaxis respectiva se toma un negativo de la superficie oclusal con material fotocurable (fermit-ivoclar) para obtener nuestra guía.

Una vez obtenida la impresión, sdeberà realizar la apertura de la cavidad para poder realizar la restauración, para esto es necesario cumplir con los tiempos opoeratorios, como lo es la protección, la preparación, grabado àcido, la colocación de la resina y de los adhesivos. (Técnica Incremental). Debe de controlarse la aplicación de la capa última de la resina, la cual deberá tener un espesor de dos milímetros, evitando poner exceso de la misma, distribuyéndola o aislándola en la superficie.

En la anatomía de la «superficie oclusal preoperatoria» se debe de poner la restauración que aún no ha sido endurecida en la guía realizada, se la pone sobre el diente y se revisa su ajuste correcto. Debe de apretarse firmemente con el dedo para así poder imprimir y conservar la huella. Luego debe de ponerse muy cerca la punta de la lámpara por la cabeza del dispositivo ya sea por lingual o vestibular, pero sin tocarlo, luego se polimeriza por el tiempo de veinte segudos, asì mismo debido a que el dispositivo tiene transparencia podrá transmitirse la poca la luz, para poder un dispotivo, sin que se realice una alteración en el proceso de la restauración. Luego se polimeriza lo que queda de la restauraciònn par a luego proceder a pulir y chequear. Si es necesario, tambièn se puede retirar los restos que quedan de resina. (López; Gallegos;José Gallegos, 2011)

Las Ventajas que ofrece esta técnica

- Estética incomparable y ahorro de tiempo
- Permite poder reproducir exactamente la morfología oclusal, en ase a losmovimientos funcionales en relación con los movimientos funcinales, lo cual hace que esta supere cualquier tipo de técnica para acabar o para hacer el ajuste oclusal.
- Se debe de mejorar las proporciones en que se coloca las resinas, esto se debe por buscar una mejor colocación o que se haga un aislamiento del oxìgeno, de esta forma se reduce la porosidad de acuerdo a la superficie en el proceso de impresión.
- Deberà llevarse un registro que indique ls reparaciones como tmabièn las restauraciones que se desarrollaràn màs adelante.
- Se recomienda que se realice un registro sobre el uso del dique de goma, pero en ciertas ocasiones no es necesario debido a que la humedad no puede llegar a afectar en el proceso
- A través del pulido de esta restauraciòn, se reduca la supervivencia de la misma. (López; Gallegos;José Gallegos, 2011)

Materiales para realizar este tipo de matriz oclusal

SYSTEMP inlay-onlay (Ivoclar-Vivadent)

Systemp.inlay

El material está especialmente indicado en preparaciones de inlays profundas con paredes cavitarias paralelas y para el sellado de los canales de acceso en implantes. (Vivadent, 2014)

Systemp.onlay

Debido a su baja elasticidad final, este material es indicado para grandes preparaciones, onlays provisionales con superficies amplias, onlays provisionales a largo plazo. (Vivadent, 2014)

2. OBJETIVO

Demostrar que con la utilización de la matriz oclusal o técnica de transferencia oclusal se puede ahorrar tiempo y lograr una mejor estética en casos de caries oculta o caries oclusal en comparación con la técnica incremental con resina.

3. DESARROLLO DEL CASO

En este paso nos vamos a centrar en varios complementos que nos ayudaran en un buen diagnóstico como es la historia clínica y las radiografías.

Para poder realizar nuestro caso en cuestión debemos analizar todos los aspectos que puedan afectar el desarrollo del mismo, como es el manejo del comportamiento del niño, antecedentes personales y familiares y cuál sería la mejor opción de tratamiento a seguir, donde daremos a conocer a padres o tutores del niño el tratamiento a seguir después el consentimiento informado donde pediremos autorización para realizar el mejor tratamiento posible y poder llevar evidencia de nuestro caso fotos, exámenes, radiografías, modelos de estudio inclusive videos.

3.1HISTORIA CLINICA DEL PACIENTE

3.1.1 IDENTIFICACION DEL PACIENTE

Nombres: Ashley Briggitte
Apellidos: Álvarez Plaza
Cédula de Identidad: 095845146-0
Lugar y Fecha de Nacimiento: Guayaquil 06, Octubre, 2003.
Edad: 11 años
Sexo: Femenino
Teléfono: (2)202564
Celular: 0984242144

3.1.2 MOTIVO DE CONSULTA

La paciente llega a la Facultad Piloto de Odontología en busca de una solución a su problema de caries dental.

Manifiesta que siente molestias a nivel de sus muelas, que siente unos pequeños huequitos al tocarse con la lengua, situación que le preocupa porque se lastima la misma, motivo por el cual recurre a la Facultad en busca de un tratamiento adecuado que le solucione dicho problema de salud bucal.

3.1.3ANAMNESIS

En sus antecedentes personales la paciente refiere que padece de alergias al polvo o lana, cabe recalcar que actualmente indica que no está tomando ninguna medicación para dichas alergias ya que no son graves.

Refiere antecedentes familiares madre hipertensa y padre diabético y presenta antecedentes quirúrgicos operación de un ganglio en la región axilar.

Sintomatología:

¿Cuándo realizó su última visita al odontólogo?	Hace 5 años
¿Por qué acudió al odontólogo la última vez?	Profilaxis
¿Es la primera vez que sufre de caries?	No
¿Hace cuánto comenzó la lesión?	6 meses
¿Se le quedan restos de comida al cepillarse?	Sí
¿Cuántas veces se cepilla diariamente?	1 vez
¿Usa hilo dental?	No
¿Usa enjuagues bucales?	No
¿Tiene mal aliento?	No
¿Tiene mal sabor en su boca?	No

Foto #1

3.2 Odontograma

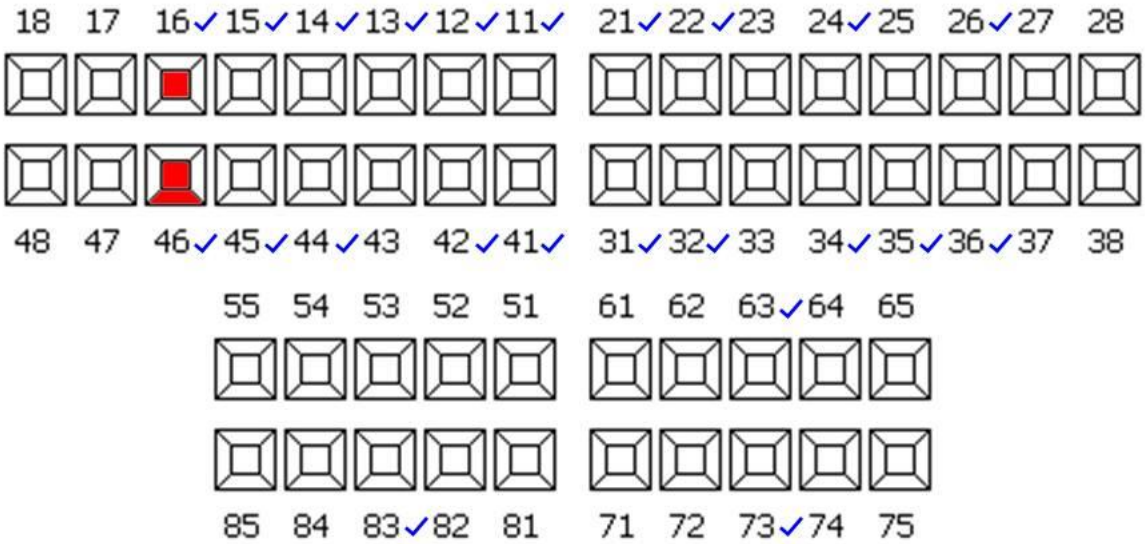

Fuente propia de la investigación

Autor: Wilson Baque

DESCRIPCION:

Pieza n. 16, con caries por cara oclusal.

Pieza n. 46, con caries ocluso-bestibular.

EXAMEN CLÍNICO:

A) Caries de primera clase:

Piezas #16,46

3.3FOTOS EXTRABUCALES, INTRABUCALES, MODELOS DE ESTUDIO, IMÁGENES DE RX

3.3.1 FOTOS EXTRABUCALES

FOTO #2 foto frontal

Fuente propia de la investigación
Autor: Wilson Baque

Foto#3 vista lateral derecha

Fuente propia de la investigación
Autor: Wilson Baque

Foto#4 vista lateral izquierda

Fuente propia de la investigación
Autor: Wilson Baque

3.3.2. FOTOS INTRABUCALES:

Foto#5 arcada superior

Fuente propia de la investigación
Autor: Wilson Baque
Tipo de arco redondo

Foto#6 arcada inferior

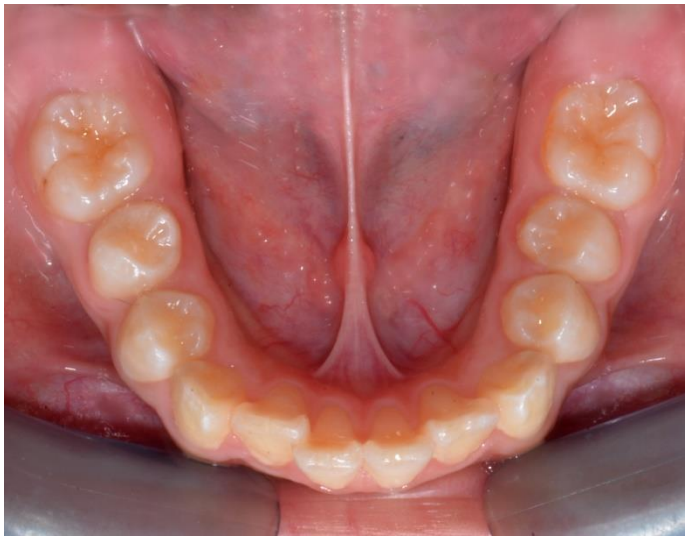

Fuente propia de la investigación
Autor: Wilson Baque
Arcada en forma de herradura

Foto#7 arcadas en oclusión

Fuente propia de la investigación
Autor: Wilson Baque

Foto#8 vista lateral derecha

Fuente propia de la investigación
Autor: Wilson Baque

Foto #9 vista lateral izquierda

Fuente propia de la investigación
Autor: Wilson Baque

FOTOS DE MODELOS DE ESTUDIO

Foto#10 modelo superior

Fuente propia de la investigación
Autor: Wilson Baque

Foto#11 modelo inferior

Fuente propia de la investigación
Autor: Wilson Baque

Foto#12 modelo vista lateral derecha

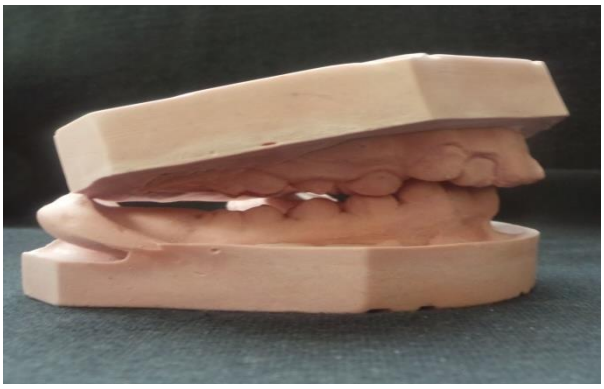

Fuente propia de la investigación
Autor: Wilson Baque

Foto#13 modelo vista lateral izquierda

Fuente propia de la investigación
Autor: Wilson Baque

Foto #14 modelo en oclusión

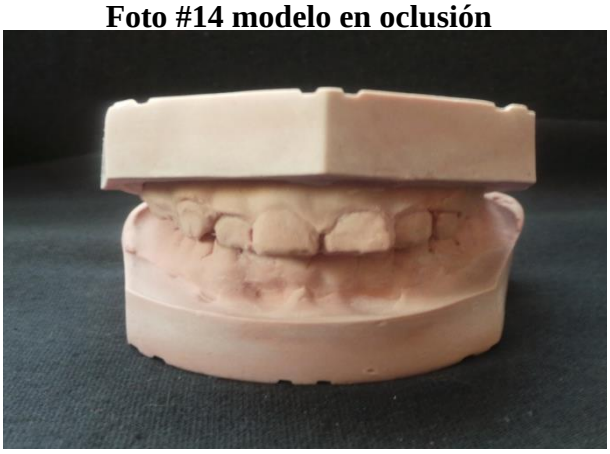

Fuente propia de la investigación
Autor: Wilson Baque

3.3.3. EXÁMEN RADIOGRÁFICO:

Siempre vamos a contar con el examen radiográfico en todo tipo de tratamiento bucal y para realizar un verdadero y correcto examen radiológico, han de tomarse radiografías buscando lesiones de caries existentes que pueden o no haber sido observadas durante el examen clínico intrabucal.

En las radiografías también se observaran la cantidad de pérdida ósea y de hueso presente así como los cambios patológicos del propio hueso y del ligamento periodontal.

Foto#15 radiografia periapical

Fuente propia de la investigación

Autor: Wilson Baque

3.4 DIAGNÓSTICO

Paciente de 11 años de edad asintomático con antecedentes familiares de hipertensión y diabetes, perfil extra-oral normal

Las molestias pueden presentarse de varias maneras y relacionarse con otros padecimientos como son: dolor dental, dolor cutáneo, molestia al masticar, deterioro e inflamación de las encías.

A. La paciente presenta caries de primera clase simple en la pieza #16 y primera clase compuesta en la pieza #46.
B. Segunda fase de recambio dentición mixta.
C. Presencia de placa bacteriana

4. PRONÓSTICO

El pronóstico será favorable y con buenos resultados si seguimos con todo el protocolo establecido para esta técnica, el tratamiento será duradero si se sigue con los cuidados adecuados limpieza diaria de toda la cavidad bucal.

Se elaborara y discutirá con los padres del paciente un plan de tratamiento inicial, puede ser que nuestro plan deba de dividirse en varios estudios antes de que se pueda establecer un plan definitivo.

5. PLANES DE TRATAMIENTO

En este caso podemos seguir tres diferentes tratamientos los cuales debemos planificar cual es el mejor tanto por la conducta de la niña y su comportamiento iremos viendo cual es el más eficaz tanto por sus ventajas como desventajas.

- Técnica incremental con resina
- Técnica de matriz oclusal con encerado
- Obturación con ionomero de vidrio

5.1 TRATAMIENTO

Para el desarrollo del presente trabajo titulado “APLICACIÓN DE MATRIZ OCLUSAL EN ODONTOPEDIATRIA”.

Se escogió el siguiente tratamiento basado en los conocimientos técnicos y prácticos que se aplicaran en la asignatura de odontopediatria para resolver futuros padecimientos de caries oculta o caries avanzada.

El tratamiento consiste en aplicar una técnica que nos ahorrara tiempo y muchas maniobras que por los diferentes comportamientos de los niños es casi imposible ejecutar antes que todo debemos llenar nuestra respectiva historia clínica y ayudarnos con una radiografía para comprobar nuestro diagnóstico.

Caso Clínico

Título: Restauración de caries oculta usando la técnica matriz oclusal (system inlay)
Fuente: Clínica de Odontopediatria de la Facultad Piloto de Odontología
Autor: Wilson Baque Plaza
Edad del paciente: 11 años

Foto A Presentación del caso: caries oclusal en la pieza # 46

Fuente propia de la investigación

Autor: Wilson Baque Plaza

Foto B Toma radiográfica: Pieza # 46 presenta caries dentinaria por oclusal.

Fuente propia de la investigación

Autor: Wilson Baque Plaza

Foto C aplicación de agente aislante en la cara oclusal: Se utilizó un aplicador de adhesivo y vaselina en gel sobre la cara oclusal de la pieza # 46

Fuente propia de la investigación
Autor: Wilson Baque Plaza

Foto D toma de la matriz oclusal: Se procedió a tomar una pequeña capa de nuestro systemp inlay con una espátula nos colocamos una pequeña capa de aislante en los guantes y presionamos el systemp inlay sobre toda la superficie oclusal después usar nuestra luz halógena por unos 20s.

Fuente propia de la investigación
Autor: Wilson Baque Plaza

Foto E aislamiento absoluto: Se aplicó anestesia Infiltrativa y se realizó el aislamiento absoluto con dique de goma y se usó el clamp n° 7.

Fuente propia de la investigación

Autor: Wilson Baque plaza

Foto F eliminación de caries y conformación de la cavidad: se procedió a eliminar la caries con una fresa de diamante redonda luego para conformar la cavidad se usó una fresa de diamante troncocónica punta redonda dejando todos sus bordes con bisel respectivo.

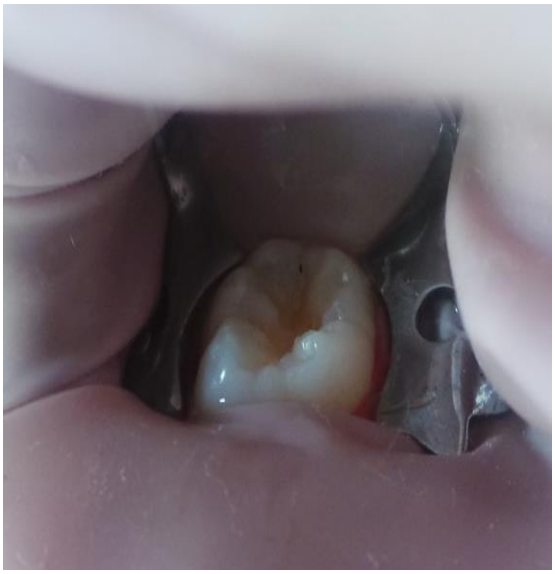

Fuente propia de la investigación

Autor: Wilson Baque Plaza

Foto G aplicación de agente grabador: Se aplica el sistema de ácido ortofoforico al 37 % por 15 S luego se lava con abundante agua se seca.

Fuente propia de la investigación

Autor: Wilson Baque Plaza

Foto H aplicación de agente adhesivo: se aplica el Bonding en toda la cavidad se aplica aire para esparcir el material y se fotocura por 10 S.

Fuente propia de la investigación

Autor: Wilson Baque Plaza

Foto I incremento de resina por capas: En este paso vamos a colocar nuestra resina de manera incremental tratando de no dejar superficies sin rellenar después de esto la vamos a compactar que los incrementos no se sobrepasen de 2mm.

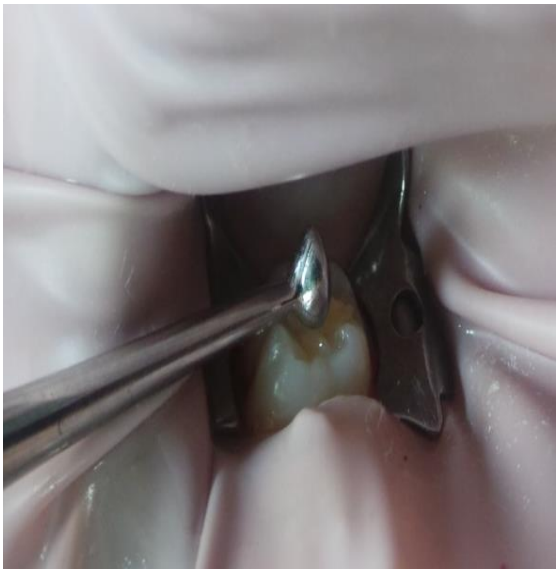

Fuente propia de la investigación
Autor: Wilson baque plaza

Foto J posicionamiento de la matriz: Después de hacer los debidos incrementos de resina y compactarla muy bien colocamos un poco de sustancia aislante en nuestra matriz y colocamos sobre nuestros incrementos de resina verificando que esté debidamente colocada**.**

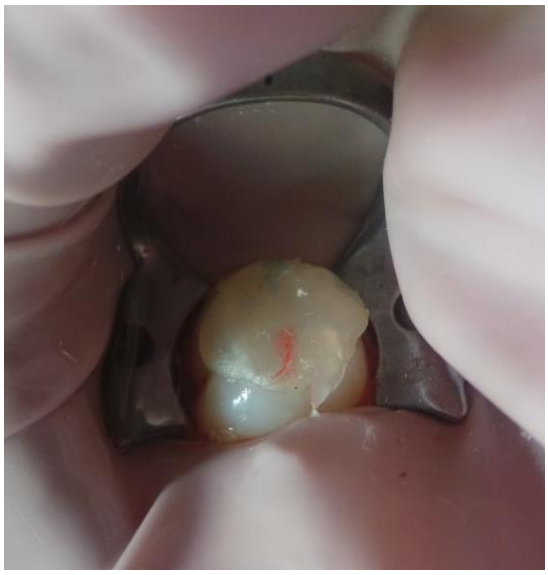

Fuente propia de la investigación
Autor: Wilson Baque Plaza

Foto K abrillantado y pulido: Para nuestro abrillantado y pulido ya que esta técnica no lo necesita micho solo usaremos puntas de silicona y cepillos astro-brush.

Fuente propia de la investigación
Autor: Wilson Baque Plaza

Foto L restauración terminada: presentación de nuestra restauración completamente terminada y funcional

Fuente propia de la investigación
Autor: Wilson Baque Plaza

Esta técnica la usaremos más en diagnósticos de caries oculta o en casos donde necesitemos trabajar con más rapidez debido a que no emplearemos mucho tiempo y el niño no mantendrá mucho tiempo abierta su boca.

6. Discusión

En esta técnica hemos comprobado que los tiempos operatorios realizados no han sido muy largos esto es una gran ventaja al momento de tratar con niños inquietos nos permite devolver funcionalidad sin alterar la morfología oclusal con otras técnicas nos hubiéramos demorado un poco más corriendo el riesgo de que el niño se presente inquieto y no nos permita seguir con nuestro trabajo vamos a considerar estas grandes ventajas como sus defectos es más rápida cuando se presenta en caries oculta pero si queremos aplicarla en otros casos como en piezas dentarias ya cavitadas nos demoraremos un poco más porque realizaremos un encerado oclusal y en el poner nuestra matriz

7. Conclusiones

- La caries es una enfermedad producida por diferentes factores y afectan a todos los dientes la caries ha avanzado tanto que la encontramos en distintos sitios del diente como en corona y raíz y ahora poco la caries oculta es una enfermedad producida por factores etiológicos y moduladores.
- Para un diagnostico eficaz se obtendrá con la inspección clínica y visual ayudándonos de varios instrumentos tanto manuales como exploradores y radiografías convencionales o digitales, fluorescencia laser y monitorización de caries.
- Las radiografías serán nuestras mejores aliadas para detectar las caries tanto ocultas como visibles nos servirán tanto las radiografías peri apicales y aleta de mordida estas serán convencionales y la que más nos ayudara en casos de caries oculta serán las digitales y sus contraste.
- El tratamiento de elección de las caries oculta en niños es aplicando la técnica matriz oclusal (systemp .inlay -ivoclar) está encajara casi totalmente ya que cumple con la mayoría de los requisitos: fácil realización ahorra tiempo operatorio, escultura de la anatomía oclusal, mínimo control de oclusión y pulido y abrillantado.
- La única desventaja que tendrá es que al hacerla en dientes cavitados nos demoraremos en hacer un encerado y poder aplicarla.

8. Recomendaciones

- Realizar la historia clínica con paciencia dándonos cuenta de cada detalle sin pasarnos por alto algún signo o síntoma.
- Ejecutar los exámenes correspondientes para poder detectar con más exactitud la caries oculta ayudándonos de las respectivas radiografías.
- Aplicar la técnica matriz oclusal (systemp .inlay-ivoclar) solo en lesiones que estén con la superficie oclusal intacta para mayor rapidez que en una cavitada donde tendremos que emplear también un encerado.
- Probar distintos materiales para realizar la matriz oclusal o técnica de transferencia oclusal (Fermit-ivoclar, Acrílico autopolimerizable transparente, Bioplic-biodinamica, Dispositivo Biterperf y resinas sin carga).
- Al realizar la restauración después de poner capas incrementales de 2 mm de anchura y probar la matriz hay que observar si no hay algún tipo de desajuste y al momento de realizar el último incremento posicionar la matriz colocando algún tipo de aislante en la matriz puede ser glicerina o vaselina liquida para evitar que quede adherida a la restauración y se la retire fácilmente.

BIBLIOGRAFÍA

Advisor, T. D. (2011). *VOCO los Dentalistas* . Obtenido de http://www.voco.es/es/products/_products/clip/Folleto_ES_Clip_20130130.pdf

Alexandre Henrique ;Roselaine Terezimba ;Jovito Adiel ; Raquel Pachaly. (2008). Tecnica de Replica Oclusal . Restauracion directa convencional con resina compuesta-Relato de caso. *IJD. International Journal of Dentistry, 7*(4), 250 - 254. Obtenido de https://www.ufpe.br/ijd/index.php/exemplo/article/viewFile/131/117

Aline Chaves ; Stela Nunes de Freitas; Lucas Morais de Baros. (2015). Matriz oclusal: Tecnicas de Restauracion de Lesiones de Caries Ocultas. *Politicas e Saude Colectiva - FEAD n° 1* , 97 - 103 .

Anuradha Prakki; Bruno Campos; Diego Regalado; Eduardo Bresciani; Ana Lúcia Capelozza. (2002). Caries Oculta : Una vision actual. *Revista Salusvita Ciencias Medicas, 21*(1), 67 - 76. Obtenido de http://dms.ufpel.edu.br/ares/bitstream/handle/123456789/166/salusvita_v21_n1_2002_art_04_por.pdf?sequence=1

Aroldo Ávila;Saul Antunes;Cláudia Rocha;Rodrigo Guimarães. (Abril-Junio de 2011). Restauración con composite utilizando la técnica del índice oclusal - Reporte de un caso. *Revista Dentística online, 10*(21), 11 - 15. Obtenido de http://coral.ufsm.br/dentisticaonline/1010.pdf

Arroyo, D. J. (2011). Matriz de silicona transparente para replicar la anatomia oclusal. *Maxillaris,* 116 - 124.

Bertoli, F. d., Silva, B. M., Dalledone, M., & Losso, E. M. (20 de Diciembre de 2013). Hidden caries' challenge diagnosis: case report. *Revista RSBO Odonto, 10*(2), 188 - 192. Obtenido de http://univille.edu.br/community/depto_odontologia/VirtualDisk.html?action=readFile&file=v10n2a14.pdf&current=/ODONTOLOGIA/RSBO/RSBO_v10_n2_abril-junho2013

Caceres, A. (2012). *Scribd.* Obtenido de http://es.scribd.com/doc/92898430/Caries-de-Dentina#scribd

Camilo Abalos; Amparo Jiménez-Planas; Elena Guerrero; Manuela Herrera and Rafael Llamas. (14 de Marzo de 2012). How to Diagnose Hidden Caries? The Role of

Laser Fluorescence. *Contemporary Approach to Dental Caries*, 129 - 154. Obtenido de http://cdn.intechopen.com/pdfs-wm/32167.pdf

Camilo Duque Naranjo;Íngrid Isabel Mora Díaz. (Enero-Junio de 2012). La Representación de la Epidemiología. *Dossier odontologia y sociedad, 31*(66), 41 - 50. Obtenido de http://www.redalyc.org/articulo.oa?id=231224425005

Claudia Carrero; Roberta Miranda; Anabela Paula; Eunice Carrilho. (2007). Restauracion Seriada en Dientes Posteriores con Recurso Matriz Oclusal. *Revista Portuguesa de Estomatologia, Medicina Dentaria y Cirugia Maxilofacial, 48*(3), 155 - 160. Obtenido de http://apps.elsevier.es/watermark/ctl_servlet?_f=10&pident_articulo=90137527&pident_usuario=0&pcontactid=&pident_revista=330&ty=7&accion=L&origen=elsevierpt%20&web=www.elsevier.pt&lan=pt&fichero=330v48n03a90137527pdf001.pdf

Cristiane Nishiyama Machado de almeida;Dafna Geller Palti;Paulo A. Francisconi Silveira. (7 de Marzo de 2006). Caries oclusal incipiente : Un nuevo enfoque. *Revista Estomatologica Herediana, 16*(2), 126-130. Obtenido de http://www.upch.edu.pe/vrinve/dugic/revistas/index.php/REH/article/view/1917/1924

Dennis Marangos. (22 de Nobiembre de 2010). La Restauración Directa en Piezas Posteriores con Resinas Compuestas. *IntraMed*. Obtenido de http://www.intramed.net/contenidover.asp?contenidoID=41562

Dr. Daniel Pedro Núñez, Lic. Lourdes García Bacallao. (Abril-Junio de 2010). Bioquímica de la caries dental. *Revista Habanera de Ciencias Médicas, 9*(2), 156-166. Obtenido de http://scielo.sld.cu/scielo.php?script=sci_arttext&pid=S1729-519X2010000200004

Dr. José de Jesús Cedillo; Dr. Mauricio Ubaldo Elías. (2011). Visualización de Caries con Tegnologia Fluorescente. *Revista Asosiacion Dental Mexicana*, 140 - 147.

Dra. Aracely Navarro Sánchez; Adianis Cores Carballosa; Julio César Chaviano Rodríguez. (10 de Septiembre de 2011). Restaurando con composites y técnicas directas. *Gaceta Dental*, 156-160. Obtenido de http://www.gacetadental.com/2011/09/restaurando-con-composites-y-tcnicas-directas-25818/

Duque, J., Perez, J., & Hidalgo, I. (25 de Enero de 2016). Caries dental y ecología bucal, aspectos importantes a considerar. *Rev Cubana Estomatol, 43*(1).

Ecuador, M. d. (11 de Octubre de 2012). *Mi Salud*. Obtenido de Periodico del ministerio de salud publica del Ecuador: http://instituciones.msp.gob.ec/misalud/index.php?option=com_content&view=article&id=228:ecuador-trabaja-en-la-prevencion-de-las-caries-en-ninos&catid=51:mi-salud-al-dia&Itemid=242

Egea, J. J. (23 de marzo de 2014). *Personal.us.es*. Obtenido de http://personal.us.es/segurajj/documentos/PTD-I/Lecciones%20PTDI/Leccion%2013,%2014-%20Caries%20Dental%20-%20Placa-Dieta.pdf

Estomatologos, C. d. (2014). *Salud y Alimentacion*. Obtenido de http://saludyalimentacion.consumer.es/caries-dental-al-completo

Fernanda de Paiva Bertoli ; Bruno Marques da Silva ; Mariana Dalledone ; Estela Maris Losso. (20 de Diciembre de 2013). Hidden caries' challenge diagnosis: case report. *Revista RSBO Odonto, 10*(2), 188 - 192. Obtenido de http://univille.edu.br/community/depto_odontologia/VirtualDisk.html?action=readFile&file=v10n2a14.pdf&current=/ODONTOLOGIA/RSBO/RSBO_v10_n2_abril-junho2013

Figueroa-Gordon ; Alonso Guillermina ; Acevedo AM. (19 de Junio de 2009). Microorganismos Presentes en las Diferentes Etapas de la Progresion de la Lesion de Caries Dental. *Acta Odontologica Venezolana, 47*(1), 1 - 13. Obtenido de http://www.actaodontologica.com/ediciones/2009/1/microorganismos_progresion_lesion_caries_dental.asp

Gomez, D. C. (2013). *Slideshare*. Obtenido de http://es.slideshare.net/circegomezrivera/caries-dental-18698663

J Portilla Robertson, ME Pinzón Tofiño, ER Huerta Leyva, A Obregón Parlange. (diciembre de 2010). Conceptos actuales e investigaciones futuras en el tratamiento de la caries dental y placa bacteriana. *Revista Odontologica Mexicana, 14*(4), 218-225. Obtenido de http://www.ebook4shared.com/doc-file/conceptos-actuales-e-investigaciones-futuras-en-el-

Lilibeth Cázares Monreal ; Esteban G. Ramos y Liliana Z. Tijerina. (Julio-Septiembre de 2009). Incremento del Riesgo de Padecer Caries Ddental por Consumo de Hidratos

de Carbono con alto Potencial Cariogenico. *Revista de Salud Publica y Nutricion, 10*(3), 125 - 135. Obtenido de http://www.respyn.uanl.mx/x/3/articulos/caries_dental.htm

Luciano Correa; Fabio Dos Santos; Sabrina De Castro;. (2015). Tratamiento de Lesion de Caries Oculta con Resina Compuesta de baja contraccion - Relato de caso clinico. *Revista Rede de Cuidados em Saúde, 9*(1), 1 - 17. Obtenido de http://publicacoes.unigranrio.edu.br/index.php/rcs/article/viewFile/2529/1284

Marangos, D. (22 de noviembre de 2010). *IntraMed*. Obtenido de http://www.intramed.net/contenidover.asp?contenidoID=41562

Margraf, M. T. (2008). Tecnica Matriz Oclusal para restauraciones con resinas compuestas en dientes posteriores :Caso Clinico. *Revista ABO Nacional, 16*(1), 57 - 60.

Maria de los Ángeles Gil Padrón; Mabel Sáenz Guzmán;Dayana Hernández;Erika González. (Junio de 2002). Los Sellantes de Fosas y Fisuras: Una Alternativa de Tratamiento "Preventivo o Terapeutico" Revision de la Lieratura. *Acta Odontologica Venezolana, 40*(2), 125-131. Obtenido de http://www.scielo.org.ve/scielo.php?pid=S0001-63652002000200017&script=sci_arttext

Mariela López; Luis Gerardo Gallegos; José Luis Gallegos. (2011). Nuevo Sistema de Duplicado de la Anatomia Oclusal Biterperf. *Revista ODOUS Cientifica*. Obtenido de http://servicio.bc.uc.edu.ve/odontologia/revista/v5n1/5-1-5.pdf

Noemi Bordini ; Alfonso Escobar ; Ramon Castillo. (2010). *Odontologia Pediatrica La Salud Bucal Del Niño y El Adolescente en el Mundo ActualL.* Editorial Medica Panamericana.

Odontopediatria, S. E. (2008). *Sociedad Española de Odontopediaria* . Obtenido de http://www.odontologiapediatrica.com/selladores_de_fosas_y_fisuras

OMS. (2015). *Organizacion Mundial de la Salud* . Obtenido de http://www.who.int/mediacentre/factsheets/fs318/es/

Oswaldo Ruiz ; Alberto Narvaez ; Eulalia Narvaez. (1995 - 1996). *Estudio Epidemiologico de Salud Bucal en Escolares Fiscales Menores de 15 años del Ecuador*. Quito - Ecuador.

Prakki, A., Campos, B., Regalado, D., Bresciani, E., & Capelozza, A. L. (2002). Caries Oculta : Una vision actual. *Revista Salusvita Ciencias Medicas, 21*(1), 67 - 76. Obtenido de

http://dms.ufpel.edu.br/ares/bitstream/handle/123456789/166/salusvita_v21_n1_2002_art_04_por.pdf?sequence=1

Proclinic. (2014). *Proclinic* . Obtenido de https://www.proclinic.es/bite-perf.html

Productos, B. (2015). *Biodinamica Productos*. Obtenido de http://www.biodinamica.com.br/produtos-detalhes.php?prod=7710

Ramón, D. X. (2014). *MAPFRE*. Obtenido de http://www.mapfre.es/salud/es/cinformativo/caries.shtml

Renata Ferreira Pereira;Raquel Hugueney Gomes;Luis Evaristo Rucci Volpato. (Enero-Julio de 2008). Lesion de Caries Oculta:Restauracion utilizando la Tecnica de Matriz Oclusal. *Revista INPEO de Odontologia, 2*(1), 1 - 76. Obtenido de https://www.google.com.ec/url?sa=t&rct=j&q=&esrc=s&source=web&cd=1&cad=rja&uact=8&ved=0CB8QFjAA&url=http%3A%2F%2Fwww.saude.mt.gov.br%2Farquivo%2F1211&ei=n0FJVZznDoOrggSf0IDQAQ&usg=AFQjCNGFwr3L4Ch7BECEbER5M4qEsgM1GQ&sig2=Cqm5fSAJtl7a3WnOp23PZQ

Rodriguez, E. Y. (2009). *Lesion Inicial de Caries : Caracteristicas Microscopicas y Macroscopicas*. Obtenido de http://www.monografias.com/trabajos904/lesion-caries-caracteristicas/lesion-caries-caracteristicas2.shtml

Sandra Gutiérrez Prieto ; Dabeiba Adriana García. (Julio-Diciembre de 2013). Caries dental: ¿influyen la genética y la epigenética en su etiología? *Universitas Odontologica ISSN*, 83 - 92. Obtenido de http://revistas.javeriana.edu.co/index.php/revUnivOdontologica/article/view/SICI%3A%202027-3444%28201307%2932%3A69%3C83%3ACDIGEE%3E2.0.CO%3B2-A/pdf

Satish. (Septiembre-Diciembre de 2010). Occult Caries : the Hidden truth. *Jaypee Journals, 3*(3), 225 - 229. Obtenido de http://www.jaypeejournals.com/eJournals/ShowText.aspx?ID=890&Type=FREE&TYP=TOP&IN=_eJournals/images/JPLOGO.gif&IID=79&isPDF=YES

Segura, J. (2002). Sensibilidad y especificidad de los métodos. *RCOE*.

Stefan de Carvalho; Leonardo Pereira; Adriana Zavanelli. (2011). Una Tecnica efectiva para Restauraciones Posteriores de Composita. *The Journal of Contemporary Dental Practice, 12*(6), 506 - 510. Obtenido de http://www.jaypeejournals.com/eJournals/ShowText.aspx?ID=2419&Type=PAID&TYP=TOP&IN=~/eJournals/images/JPLOGO.gif&IID=198&isPDF=NO

V. Satish ; Pradhadevi C.M. ; Hegde K.V. (Septiembre-Diciembre de 2010). Occult Caries : the Hidden truth. *Jaypee Journals*, *3*(3), 225 - 229. Obtenido de http://www.jaypeejournals.com/eJournals/ShowText.aspx?ID=890&Type=FREE&TYP=TOP&IN=_eJournals/images/JPLOGO.gif&IID=79&isPDF=YES

Vainman, D. A. (2006). Flúor y Prevención de Caries en los Niños. *Actualizaciones en Pediatría Ambulatoria*.

Valentina Pereira Gomes;Camila Jatobá Amorim;Marta Lua Pimentel Almeida;Rodolfo de Almeida Lima ;Roberto Braga de Carvalho ;Andréa Gonçalves Antonio. (25 de Enero de 2013). Caries Oculta : Diagnostico y alternativa para tratamiento - relato de casos clinicos. *Odonto*, *21*(41), 31 - 38. Obtenido de https://www.metodista.br/revistas/revistas-ims/index.php/O1/article/viewFile/3670/4192

Vivadent, I. (2014). *Ivoclar Vivadent*. Obtenido de http://www.ivoclarvivadent.co/es-es/productos/materiales-provisionales/materiales-restauracion-provisionales/systemp-inlay-systemp-onlay

ANEXOS

Anexo # 1

Ficha clínica 033

MINISTERIO DE SALU PÚBLICA
Dirección Provincial de Salud del Guayas
ÁREA DE SALUD No.

ESTABLECIMIENTO	NOMBRE	APELLIDO	SEXO (M-F)	EDAD	N. HISTORIA CLINICA
clínica de Odontología	Ashley	Alvarez Ploza	F	11 años	

MENOR DE 1 AÑO		1-4 AÑOS		5-9 AÑOS PROGRAMADO		5-14 AÑOS PROGRAMADO	✓	10-14 AÑOS PROGRAMADO		15-20 AÑOS		MAYOR DE 20 AÑOS		EMBARAZADA	

1. MOTIVO DE CONSULTA — ANOTAR LA CAUSA DEL PROBLEMA EN AL VERSIÓN DEL INFORMANTE

"Quiero que me arreglen los dientes"

2. ENFERMEDAD O PROBLEMA ACTUAL — REGISTRAR SINTOMAS: CRONOLOGÍA, LOCALIZACION, CARACTERISTICAS, INTENSIDAD, CAUSA APARANETE, SÍNTOMAS ASOCIADOS, EVOLUCIÓN, ESTADO ACTUAL

Paciente Asintomatico

3. ANTECEDENTES PERSONALES Y FAMILIARES

1. ALERGIA ANTIBIOTICO		2. ALERGIA ANESTESIA		3. HEMORRAGIAS		4. VIH/SIDA		5. TUBERCULOSIS		6. ASMA		7. DIABETES	✓	8. HIPERTENSIÓN	✓	9. ENF. CARDIACA		10. OTROS	

4. SIGNOS VITALES

PRESIÓN ARTERIAL	120/80	FRECUENCIA CARDIACA mm	80'	TEMPERATURA °C	37°	F. RESPIRATORIA mm	22'	

5. EXAMEN DEL SISTEMA ESTOMATOGNÁTICO — DESCRIBIR ABAJO LA PATOLOGIA DE LA REGIÓN AFECTADA ANTONADO EL NÚMERO

1. LABIOS	—	2. MEJILLAS	—	3. MAXILAR SUPERIOR	—	4. MAXILAR INFERIOR	—	5. LENGUA	—	6. PALADAR	—	7. PISO	—	8. CARRILLOS	—
9. GLANDULAS SALIVALES	—	10. ORO FARINGE	—	11. A.T.M.	—	12. GANGLIOS	—								

"Sin patologia Aparente"

6. ODONTOGRAMA — PINTAR CON: AZUL PARA TRATAMIENTO REALIZADO – ROJO PARA PATOLOGIA ACTUAL. MOVILIDAD Y RECESIÓN: MARCAR "X" (1, 2 ó 3), SI APLICA

RECESIÓN / MOVILIDAD / VESTIBULAR: 18 17 16 15 14 13 12 11 — 21 22 23 24 25 26 27 28

LINGUAL: 55 54 53 52 51 — 61 62 63 64 65

LINGUAL: 85 84 83 82 81 — 71 72 73 74 75

VESTIBULAR: 48 47 46 45 44 43 42 41 — 31 32 33 34 35 36 37 38

MOVILIDAD / RECESIÓN

Pac. # 46 años actual

7. INDICADORES DE SALUD BUCAL

PIEZAS DENTALES						PLACA 0-1-2-3	CÁLCULO 0-1-2-3	GINGIVITIS 0-1
16	✓	17	—	55	—	1	0	0
11	✓	21	✓	51	—	1	0	0
26	✓	27	—	65	—	1	0	0
36	✓	37	—	75	—	1	0	0
31	✓	41	✓	71	—	1	0	0
46	✓	47	—	85	—	1	0	0
TOTALES						1%	0%	0%

HIGIENE ORAL SIMPLIFICADA

ENFERMEDAD PERIODONTAL: LEVE —, MODERADA —, SEVERA —

MAL OCLUSIÓN: ANGLE I —, ANGLE II —, ANGLE III —

FLUOROSIS: LEVE —, MODERADA —, SEVERA —

8. INDICES CPO-ceo

	C	P	O	TOTAL
D	1	0	0	2
	1	0	0	
d	C	P	O	TOTAL

9. SIMBOLOGÍA DEL ODONTOGRAMA

- X rojo — SELLANTE NECESARIO
- X azul — SELLANTE REALIZADO
- X rojo — EXTRACCIÓN INDICADA
- X azul — PÉRDIDA POR CARIES
- ⊗ — PÉRDIDA (OTRA CAUSA)
- △ — ENDODONCIA
- P —— O PRÓTESIS FIJA
- (——) PRÓTESIS REMOVIBLE
- —— PRÓTESIS TOTAL
- ▭ — CORONA
- ○ azul — OBTURADO
- ○ rojo — CARIES

Anexo # 2

Certificado de aceptación de tutor académico

UNIVERSIDAD DE GUAYAQUIL

ESPECIE VALORADA – NIVEL PREGRADO

Guayaquil, 12 DE NOVIEMBRE del 2015

Doctor
Mario Ortiz San Martin
DECANO DE LA FACULTAD PILOTO DE ODONTOLOGÍA
Ciudad.-

De mis consideraciones:

Yo, **BAQUE PLAZA WILSON FELIPE** con **C. I. Nº 0926176041** estudiante del **Quinto Año** paralelo **Nº 4** del periodo lectivo 2015-2016, solicito a usted muy respetuosamente y por su digno intermedio a quien corresponda se me asigne **TUTOR** para mi **TRABAJO DE TITULACION**, en la materia de **ODONTOPEDIATRIA** como requisito previo a mi incorporación.

Por la atención que se sirva dar a la presente, quedo de usted muy agradecido.

Atentamente,

Wilson Baque Plaza

BAQUE PLAZA WILSON FELIPE
C. I. Nº 0926176041

Se le ha asignado al Dr. (a) Katuska Velasco Romero para que colabore con trabajo de graduación.

Dr. Mario Ortiz San Martin
DECANO

12/11/2015

Dra Velasco

Anexo # 3

Certificado de aceptación del tema del trabajo de titulación

UNIVERSIDAD DE GUAYAQUIL

Especie universitaria-nivel pregrado

Guayaquil, 21 de Diciembre del 2015

Dra. Marisela saltos solis. Msc.

DIRECTORA DEL DEP. DE VINCULACIÓN

En su despacho.-

Yo, **Wilson Felipe Baque Plaza** con número de cedula **0926176041** estudiante de quinto año paralelo **4** del periodo lectivo 2015-2016; presento su consideración el replanteamiento del tema del trabajo de titulación **aplicación de la matriz oclusal en odontopediatria.** Previo a la obtención del título de odontólogo, en la materia de **odontopediatria** para su revisión y aprobación.

Por la atención que se sirva dar a la presente, agradezco antemano.

Wilson Baque Plaza

Wilson Felipe Baque Plaza

C.I. 0926176041

Dra.

Tutor Académico

21/12/2015 Recibido