# UNIVERSIDAD DE GUAYAQUIL

# FACULTAD PILOTO DE ODONTOLOGÍA

## TRABAJO DE GRADUACIÓN PREVIO A LA OBTENCIÓN DEL TÍTULO DE ODONTÓLOGA

## TEMA:

Trismus mandibular en pacientes con pericoronaritis.

## AUTORA:

Ortiz Montiel Lhume Jamileth.

## TUTOR:

Dr. Nervo Medrano Núñez.Esp.

**Guayaquil, Mayo del 2016**

## APROBACIÓN DE LA TUTORÍA

Por la presente certifico que he revisado y aprobado el trabajo de titulación cuyo tema es: Trismus mandibular en pacientes con pericoronaritis presentado por la Srta, Lhume Jamileth Ortiz Montiel del cual he sido su tutor, para su evaluación y sustentación, como requisito previo para la obtención del título de Odontóloga.

Guayaquil, mayo del 2016

……

Dr. Nervo Medrano Núñez.Esp.

CC.0906122593

**UNIVERSIDAD DE GUAYAQUIL**

**FACULTAD DE ODONTOLOGÍA**

## CERTIFICACIÓN DE APROBACIÓN

Los abajo firmantes certifican que el trabajo de Grado previo a la obtención del Título de Odontóloga, es original y cumple con las exigencias académicas de la Facultad de Odontología, por consiguiente se aprueba.

…… ……..

Dr. Mario Ortiz San Martín, Esp.
**Decano**

Dr. Miguel Álvarez Avilés, Mg.
**Subdecano**

.....

Dr. Patricio Proaño Yela, Mg.

**Gestor de Titulación**

## DECLARACIÓN DE AUTORÍA DE LA INVESTIGACIÓN

Yo , Lhume Jamileth Ortiz Montiel con cédula de identidad N° 094035487-1 , declaro ante el Consejo Directivo de la Facultad de odontología de la Universidad de Guayaquil , que el trabajo realizado es de mi autoría y no contiene material que haya sido tomado de otros autores sin que este se encuentre referenciado.

Guayaquil, mayo del 2016.

…….

Lhume Jamileth Ortiz Montiel.

CC: 094035487-1

# DEDICATORIA

Dedico esta tesis a Dios quien me ha guiado y me ha dado fortaleza para cumplir mis metas y llegar a este momento tan importante de mi formación profesional.

A mis padres que me han formado y educado, son ellos quienes siempre me han aconsejado, dado su apoyo, compresión y amor en cada paso de mi vida.

A mis hermanos que siempre han estado junto a mí ayudándome a salir adelante en los momentos más difíciles.

# AGRADECIMIENTO

Agradezco a Dios por darme la vida, por darme valentía, sabiduría e inteligencia y sobre todo fuerzas para superar todos los obstáculos y dificultades a lo largo de mi vida.

A mis padres Elmo Ortiz y Maribel Montiel quienes han sido mi pilar y apoyo fundamental, de igual manera a mis hermanos por estar conmigo en mis triunfos y fracasos, gracias por creer en mí.

A mis maestros por compartir sus conocimientos y alentarme a superarme cada día, y a mis amigos que siempre me apoyaron y compartieron grandes momentos conmigo.

Al Dr. Nervo Medrano, tutor de mi tesis por su valiosa guía y asesoramiento en la realización de la misma.

# CESIÓN DE DERECHO DE AUTOR

Dr.

Marío Ortíz San Martín .Esp.

DECANO DE LA FACULTAD DE ODONTOLOGÍA

Presente.

A través de este medio a Ud., que procedo a realizar la entrega de la cesión de Derechos de autor en forma libre y voluntaria del trabajo realizado como requisitos previo para la obtención del título de Odontóloga , a la Universidad de Guayaquil .

Guayaquil, mayo del 2016.

…….

Lhume Jamileth Ortiz Montiel.

CC: 094035487-1

# INDICE GENERAL


Carátula I

Aprobación de la tutoria II

Certificación de aprobación III

Declaración de autoría de la investigación IV

Dedicatoria V

Agradecimiento VI

Cesión de derecho de autor VII

indice General VIII

Indice de fotos IX

Resumen X

Abstract XI

Introducción 1

2 .Objetivo 31

3. Desarrollo del caso 31

3.1 Historia Clínica 32

3.1.1 Identificación del paciente 32

3.1.2 Motivo de consulta 32

3.1.3 Anamnesis 32

3.2 Odontograma 37

3.3 Análisis radiográfico 38

3.4 Diagnóstico 39

4. Pronóstico 39

5. Planes de tratamiento 39

5.1 Tratamiento 40

6. Discusión 47

7. Conclusiones 50

8. Recomendaciones 51

Bibliografía 52

Anexos 56

# ÍNDICE DE FOTOS


Foto 1 Análisis Frontal 33

Foto 2 Perfil lateral derecho 33

Foto 3 Perfil lateral izquierdo 33

Foto 4 Arcada Superior 34

Foto 5 Arcada Inferior 35

Foto 6 Relación céntrica 35

Foto 7 Relación de lateralidad derecho 36

Foto 8 Relación de lateralidad izquierdo 36

Foto 9 Pericoronaritis del tercer molar inferior pieza n°38 40

Foto 10 Instrumentales para la cirugía dental 41

Foto 11 Asepsia Intraoral 42

Foto 12 Anestesia técnica troncular 43

Foto 13 Sindesmotomia 43

Foto 14 Luxación de la pieza n° 38 44

Foto 15 Extracción de la pieza n° 38 44

Foto 16 Sutura del alveolo 45

Foto 17 Trismus medidas antes de la acto quirúrgico 5,3 cm 45

Foto 18 Medidas después del acto quirúrgico 5,7 cm 46

# RESUMEN

El presente estudio fué de tipo descriptivo cuyo objetivo fue describir las causas relacionada con el trismus mandibular en pacientes con pericoronaritis donde se va a describir en cuanto su diagnóstico clínico y su etiología. Desde el punto de vista teórico, el tercer molar inferior por ser el diente que erupciona en etapa más tardía y que más comúnmente queda incluido, es más susceptible de presentar una pericoronaritis que es la infección de los tejidos blandos que rodean la corona de un diente semierupcionado, causada por los propios gérmenes de la flora oral, también se puede originar cuando el tercer molar u otro diente se encuentra cubierto en su porción coronaria por el tejido fibromucoso y el diente antagonista erupcionado traumatiza con sus cúspides esta fibromucosa durante la masticación va a provocar un proceso de inflamación que va con llevar a la infección lo que puede generar diferentes tipos de pericoronitis dentro de la sintomatología esta la aguda serosa que es inflamación de los tejidos blandos adyacentes con el tejido pericoronario enrojecido, edematoso y puede haber pus, presencia de trismo, disfagia, halitosis, en cuanto a la aguda supurada son dolores más intensos, para sus tratamiento lo ideal es acto quirúrgico de la pieza afectada más el uso de medicamentos antimicrobiano , analgésicos y antinflamatorios . Entre algunos de los factores que pueden producir un trismo dental puede ser de origen infecciosa (periocoronaritis), por inflamación de los músculos masticatorios, por una disfunción de la articulación temporomandibular, o además por causa de bruxismo.

Palabras claves: Tercer molar inferior, pericoronaritis, trismus.

# ABSTRACT

This study was descriptive whose objective was to describe the causes related to the mandibular trismus in patients with pericoronaritis which will be described as clinical diagnosis and etiology. From the theoretical point of view, the lower third molar as the tooth to erupt in later stage and most common is included, it is more likely to present a pericoronaritis which is infection of the soft tissues surrounding the crown of a tooth semierupcionado caused by germs of the oral flora own, it can also result when the third molar or any other tooth is covered in its coronal portion by fibromucosous tissue and the opposing tooth erupted traumatize their cusps this fibromucosa during chewing will cause inflammation process that is going to lead to infection which can generate different types of pericoronitis within the symptomatology is serous acute which is inflammation of the soft tissues adjacent to the pericoronary tissue red, edematous and may have pus, presence of trismus, dysphagia, halitosis, as for acute suppurative are more severe pain, treatment for their surgery ideally the most affected using antimicrobial drugs, analgesics and anti-inflammatory piece. Some of the factors that can produce a dental lockjaw can be of infectious origin (periocoronaritis), inflammation of the masticatory muscles, dysfunction of the temporomandibular joint, or also because of bruxism.



Keywords: Third lower molar, pericoronaritis, trismus.

# INTRODUCCIÓN

El tercer molar es el diente que con mayor frecuencia no finaliza su proceso normal de erupción, provocando diferentes complicaciones desde el punto de vista clínico como la periocoronaritis, la periodontitis, la caries la reabsorción de las raíces de los segundos molares inferiores, la formación de quistes dentígeros, el desbalance oclusal y disfunciones en la articulación temporomandibular (ATM) (Del Puerto ,et al ,2014).

Estos presentan una alta incidencia de inclusión y han sido asociados con la aparición de patología muy diversa como la pericoronaritis, caries en la cara distal del segundo molar o en el propio tercer molar,  ciertos tipos de quistes y tumores ontogénicos y el apiñamiento dentario primario o secundario ( Chaparro ,et al, 2005).

La dificultad de la erupción de los terceros molares, en especial de los inferiores, se debe a su formación tardía y a la evolución filogenética que ha sufrido la mandíbula y que ha dado como resultado la falta de espacio disponible para que los molares puedan erupcionar normalmente (Gay , et al,2004).

Posición del Tercer Molar Inferior en Relación al Eje Axial  del Segundo Molar Inferior según Winter:

Mesioangular: Es la retención más fácil de remover y la más común.

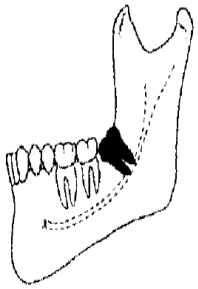

Figura 1. Clasificación según Winter para terceros molares  mandibulares

Fuente: (Ballesteros, 2006).

Distoangular: Es la pieza que tiene la angulación más marcada y por lo tanto es la más difícil de remover, ya que está orientada hacia la rama mandibular y debido a esto se requiere una intervención quirúrgica más agresiva.

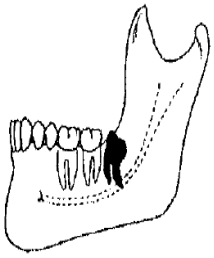

Figura 2. Clasificación según Winter para terceros molares mandibulares

Fuente: (Ballesteros, 2006)

Vertical: Es la segunda posición más encontrada en cuanto a frecuencia, ocurre en 38% de todas las piezas retenidas y ocupa el tercer lugar en grado de dificultad para extraerla.

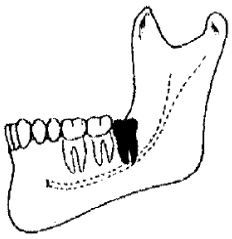

Figura 3. Clasificación según Winter para terceros molares mandibulares

Fuente: (Ballesteros, 2006)

Horizontal: Este tipo de retención es considerada la más difícil de remover en comparación con la retención mesioangular.

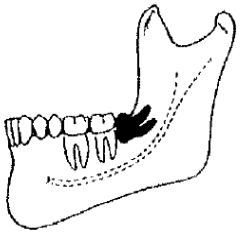

Figura 4. Clasificación según Winter para terceros molares mandibulares

Fuente: (Ballesteros, 2006)

Vestíbulo Versión: Se puede determinar la posición tomando una radiografía oclusal.

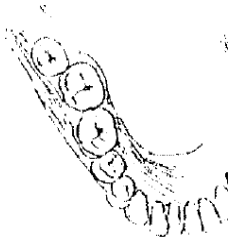

Figura 5. Clasificación según Winter para terceros molares mandibulares

Fuente: (Ballesteros, 2006).

Linguo Versión: Se puede determinar la posición tomando una radiografía oclusal.

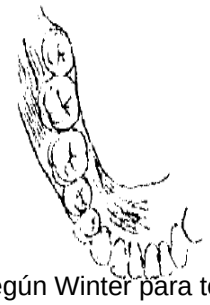

Figura 6. Clasificación según Winter para terceros molares mandibulares

Fuente: (Ballesteros, 2006)

Invertido:

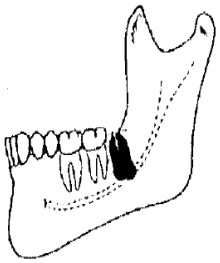

Figura 7. Clasificación según Winter para terceros molares mandibulares

Fuente: (Ballesteros, 2006)

Transversa: La pieza se posiciona horizontalmente con su eje longitudinal dirigido hacia bucal o lingual.

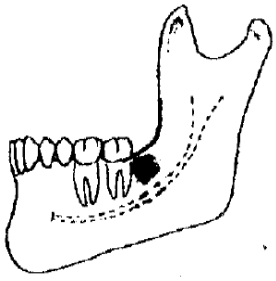

Figura 8. Clasificación según Winter para terceros molares  mandibulares

Fuente: (Ballesteros, 2006)

**Nivel del plano oclusal del tercer molar inferior con relación al plano oclusal del segundo molar según Winter.**

**De nivel alto:** La pieza ha llegado a un nivel alto o a erupcionado.

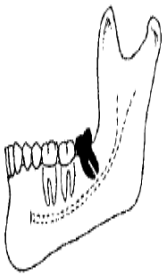

Figura 9. Clasificación según Winter para terceros molares  mandibulares

Fuente: (Ballesteros, 2006).

**De nivel bajo:** la pieza que está en un nivel bajo no ha erupcionado y a veces se halla encasillada en el hueso por completo o casi por completo.

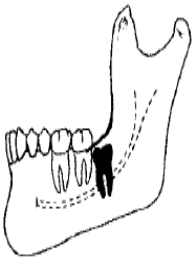

Figura 10. Clasificación según Winter para terceros molares  mandibulares

Fuente: (Ballesteros, 2006).

**Clasificación según Dr. Javier Sánchez Torres (1969):**

**A. Factores fundamentales**

**1) Profundidad de la pieza:**

**Clase I:** Cuando la corona del tercer molar se encuentra por encima (en mandíbula) o abajo (en maxilar) de una línea imaginaria que pasa por el cuello anatómico del segundo molar (Ortiz, 2014).

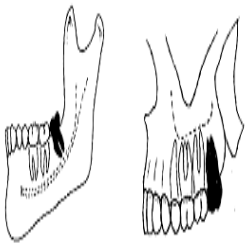

Figura 12. Clase I Según Dr. Javier Sánchez Torres

Fuente: (Ortiz, 2014).

**Clase II:** Cuando la corona del tercer molar se encuentra por debajo (en mandíbula) o por arriba (en maxilar) de la línea cervical del segundo molar (Ortiz, 2014).

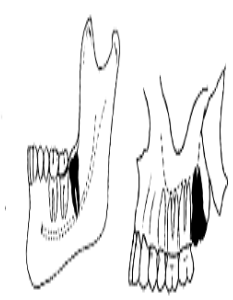

Figura 13. Clase II Según Dr. Javier Sánchez Torres

Fuente: (Ortiz, 2014).

**Clase III:** Posición invertida o como resultado de procesos patológicos (Ortiz, 2014).

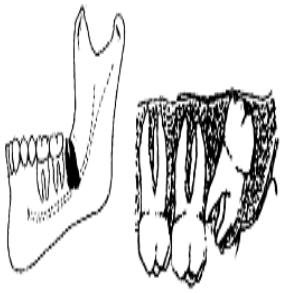

Figura 14. Clase III Según Dr. Javier Sánchez Torres

Fuente: (Ortiz, 2014).

**2) Dirección del tercer molar:**

**Vertical:** El tercer molar puede estar total o parcialmente cubierto de hueso, la característica sobresaliente es que su eje longitudinal es paralelo al eje longitudinal del segundo molar (Ortiz, 2014).



Figura 15. Posición Vertical según Winter

**Mesio Angular:** El eje longitudinal del tercer molar está dirigido hacia el segundo molar, formando con el eje longitudinal de esta pieza un ángulo de 45° (Ortiz, 2014).

Figura 16. Posición Mesio angular según Winter

**Horizontal:** El eje longitudinal del tercer molar es perpendicular al eje longitudinal del segundo molar (Ortiz, 2014).

Figura 17. Posición Horizontal según Winter

**Disto angular:** El tercer molar tiene su eje longitudinal dirigido hacia la rama ascendente de la mandíbula y en superior hacia la tuberosidad del maxilar (Ortiz, 2014).

Figura 18. Posición Disto angular según Winter

**Buco angular:** El tercer molar no  ocupa el mismo plano que el segundo o el primer molar, sino que su eje longitudinal es perpendicular al plano en que están orientados estas piezas. La corona del tercer molar está dirigida hacia bucal (Ortiz, 2014).

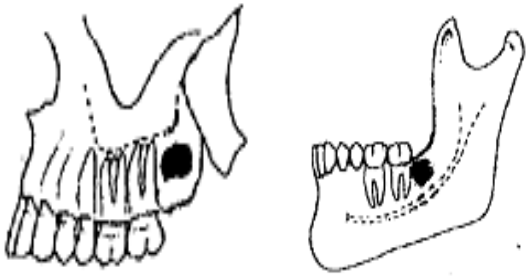

Figura 19. Posición Transversa según Winter

**Linguo Angular:** El eje longitudinal del tercer molar es perpendicular al plano en que están orientadas los molares anteriores, pero la corona del tercer molar está dirigida hacia lingual (Ortiz, 2014).

**Invertida:** El tercer molar presenta su corona dirigida hacia el borde inferior (en mandíbula) o superior (en maxilar) y sus raíces hacia la cavidad bucal (Ortiz, 2014).

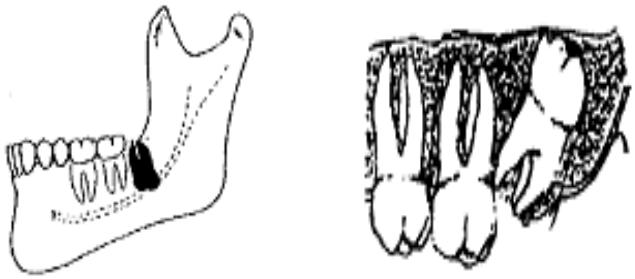

Figura 20. Posición Invertido según Winter

Fuente: Ortiz, Hugo 2014

**3) Número, dirección y forma de las raíces:**

Raíces fusionadas en forma cónica

Raíces curva y convergente

Raíces divergente

Unir radiculares

Birradiculares

Trirradiculares (Ortiz, 2014).

**b. Factores Complementarios:**

1) Relación con el conducto dentario inferior.

2) Relación con el segundo molar.

3) Relación con el seno maxilar (Ortiz, 2014).

Pell y Gregory los clasifican según una altura de la corona del tercer molar respecto al segundo molar y según la proporción de superficie oclusal de corona cubierta por el hueso del borde anterior de la rama ascendente mandibular. (Navarro ,et al, 2008).

**Según la altura de la corona del tercer molar se clasifican en:**

- **Clase A**, la mayor parte de la corona del cordal está por encima del plano de la unión corono – radicular del segundo molar.
- **Clase B**, cuando la unión corono – radicular divide la corona del tercer molar en dos partes iguales.
- **Clase C**, cuando la mayor parte de la corona se encuentra por debajo del plano corono radicular (Navarro, et al,2008).

**Según el grado de superficie oclusal de corona cubierta por hueso se clasifican en:**

- **Clase 1**, cuando la corona está descubierta de hueso.
- **Clase 2**, cuando la mitad distal de la corona está cubierta de hueso.
- **Clase 3**, cuando toda la corona está cubierta de hueso (Navarro, et al, 2008).

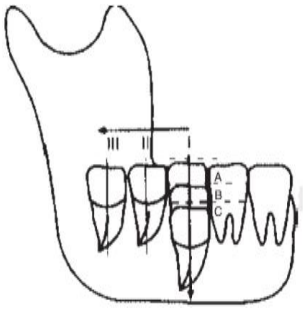


Figura 21. Clasificación de Pell-Gregory (1933) para terceros molares inferiores retenidos

Fuente: Marzola, 1995

El diente incluido es el que permanece dentro del hueso en el cual no toman posiciones normales funcionales dentro de la arcada dentaria o aquel que no hace erupción por haber perdido la fuerza normal para erupción. (Mateos & Hernández, 2005).

Algunas de los obstáculos por los que se presenta la inclusión dental son: a) Físicos, como los gingivales, b) dentarios, como discrepancia dentomaxilares, gigantismo de dientes temporales y la presencia de gérmenes supernumerarios, la posición anormal del diente, dientes de la primera dentición retenidos, trauma al germen dental, odontomas, quistes y tumores, c) Óseos, d) Sistémicos, como alteración genética, estados carenciales, y alteración endocrina (Mateos & Hernández, 2005).

Algunas causas locales son, la irregularidad en la posición de los dientes adyacentes; la pérdida de espacio por la pérdida prematura de los dientes primarios o permanentes; retención prolongada de piezas primarias; rotación de gérmenes dentarios, por presencia de piezas o patología adyacente; inflamación crónica de la mucosa con la consiguiente fibrosis y aumento de densidad de la misma (Herrera, 2004).

Entre otras causas locales adquiridas como, infecciones y necrosis tisular, y finalmente los cambios inflamatorios en el hueso por condiciones locales patológicas. (Herrera, 2004).

Existen causas como las sistémicas prenatales dadas por la herencia, uniones consanguíneas; sífilis; tuberculosis y malnutrición. Condiciones sistémicas postnatales son las que interfieren con el desarrollo del niño como, raquitismo; anemia; sífilis hereditaria; tuberculosis; enfermedades de los maxilares y las estructuras vecinas y las enfermedades endocrinas, principalmente el hipotiroidismo (Herrera, 2004).

Condiciones sistémicas raras que pueden causar piezas incluidas son la disotosis cleidocraneal; oxicefalia; progeria y acondroplasia. Es común además en los casos de labio o paladar hendido y en los respiradores bucales (Herrera, 2004).

**Complicaciones causadas por los terceros molares impactados**

Las indicaciones para su remoción son:

- Infección: por pericoronitis asociada con el tercer molar. Abscesos pericoronales; abscesos dento-alveolares crónicos y osteomielitis.

- Presión: caries en piezas vecinas; reabsorción radicular de piezas vecinas; apiñamiento de incisivos y caninos por presión mesial crónica.
- Condiciones patológicas: evidencia clínica o radiográfica de enfermedad asociada con el diente. Quistes o tumores dentígeros, fracturas por debilitamiento óseo por la presencia de piezas incluidas en el interior de los maxilares.
- Dolor: por caries o alteración periodontal. Puede ser dolor local o referido; dolor no solamente en la V rama y plexos vecinos, sino aún a regiones remotas; dolor suave o severo, intermitente, constante o periódico.
- Efectos en los dientes adyacentes: como caries y enfermedad periodontal.
- Consideraciones ortodónticas: para facilitar este tratamiento.
- Otras complicaciones: Síntomas de carácter auditivo, como zumbidos, ruidos, etc.; dolor o malestar en ATM; afecciones oculares como pérdida de visión, ceguera, iritis, dolor parecido a glaucoma, coroiditis; y enfermedades mentales (Mateos & Hernández, 2005).

La evolución normal del tercer molar es alterada a menudo por las condiciones anatómicas; así, debemos destacar el insuficiente espacio retromolar, que produce la inclusión del cordal inferior. El espacio retromolar ha ido disminuyendo progresivamente durante el desarrollo mandibular a lo largo de la evolución filogenética, mientras que las dimensiones dentarias permanecen sensiblemente iguales que en los orígenes (Gay, et al ,2004).

**Trismo**

Según la literatura el trismos se presenta como un espasmo de los músculos masticatorios producido por una lesión irritativa del sistema nervioso central, por lo cual este término es utilizado para denominar la contractura de origen inflamatorio o reflejo de los músculos de la masticación por causa de algún proceso patológico de los dientes y tejidos vecinos, cuya etiología puede ser infecciosa, traumática, tumoral y general (Bongiorno & Murad, 2011).

El acceso limitado a la cavidad oral puede presentar problemas significativos para los pacientes, sus cuidadores y profesionales de la odontología. Esto puede surgir

de una apertura limitada orales - microstomía o mandibular hipomovilidad / trismo (Bongiorno & Murad, 2011).

Los procesos que pueden desencadenar esta constricción mandibular temporal son variados y suelen ser agrupados en causas generales y locales. Entre las generales encontramos entidades como el tétanos, rabia, encefalitis, alteraciones cerebrales de tipo neoplásico o degenerativo e intoxicaciones alimentarias. Entre las locales tenemos los traumatismos, infecciones y tumores a nivel de la ATM o su vecindad, además su aparición prácticamente constante en el postoperatorio de la exodoncia quirúrgica del tercer molar inferior (Lago, 2007).

Una variedad de causas puede ser identificada para estas dos condiciones, microstomía (Reducción crónica en las dimensiones de la abertura oral asociado con enfermedades sistémicas o autoinmunes) es esencialmente una enfermedad crónica, hipomovilidad mandibular puede ser aguda (Producida por el trauma mandibular o facial, o causas iatrogénicas) o crónica (Producido por patología de la articulación temporomandibular, traumatismo directo, o por efecto de la radiación local para enfermedades neoplásica) (Garnett, et al , 2008).

**ETIOLOGÍA**

La etiología puede ser debida a problemas orgánicos o neurógenos. La etiopatogénesis orgánica incluye alteraciones o patologías localizadas en la ATM y sus vecindades, fracturas óseas a ese nivel, hematomas, abscesos y tumores: y la anquilosis fibrosa u ósea de la ATM consecuencia de un traumatismo, inflamación o inmovilización prolongada. La etiopatogenia neurógena incluye aquellos estados patológicos con un incremento del tono muscular o espasmo de los músculos de la masticación (Lago, 2007).

La etiopatogenia del trismus no ha sido definitivamente establecida, a pesar de que puede ser explicada parcialmente por un mecanismo reflejo. Algunos autores consideran la percepción del dolor esencial en la patogénesis del trismus, considerando al trismus únicamente como un reflejo antiálgico120. Sin embargo, el mecanismo etiopatogénico del trismus es probablemente más complejo, pues el trismus no siempre se asocia a dolor (Lago, 2007).

También, puede desencadenarse un trimus iatrogénico durante la anestesia troncular del nervio dentario inferior. Otra causa, probablemente más frecuente, es la disodontiasis del tercer molar o el trismus posquirúrgico tras la exodoncia de los terceros molares. De acuerdo con la mayoría de los autores, el trismus o disminución de la apertura bucal aparece entre las 24-48 horas después de la intervención quirúrgica (Lago, 2007).

Sin embargo, otros trabajos indican que es a partir del tercer día cuando el trismus comienza a recuperarse. Existe consenso al afirmar que el restablecimiento del trismus continúa después de la retirada de los puntos (Lago, 2007).

Entre algunos de los factores que pueden producir un trismo dental puede ser de origen infecciosa (periocoronaritis), por inflamación de los músculos masticatorios, por una disfunción de la articulación temporomandibular, o además por causa de bruxismo. Es provocado además por traumas, tumores, radioterapia y quimioterapia, artritis o disfunción del sistema nervioso central (Lago, 2007).

Las situaciones principales que producen trismos son, pericoronaritis, angina de Ludwing, procesos agudos de molares superiores a marcha ascendente, osteomielitis, procesos infecciosos de tejidos vecinos, infecciones de la parótida, infecciones de la celda submaxilar, abscesos latero-faríngeos, miositis (Lago, 2007).

El trismo severo puede complicar cualquier proceso inflamatorio en la vecindad de la articulación temporo-mandibular siendo la causa más frecuente la erupción incompleta de una muela del juicio o abscesos dentales, o en los abscesos periamigdalinos donde es parcial (Rodríguez , 2003).

Presenta una sintomatología como: edema doloroso y generalizado de la región, dolor agudo en región distal del tercer molar, ligamento pterigomaxilar, borde anterior de músculo masetero y pared parafaríngea; produciendo una imposibilidad de apertura bucal parcial o total, disfagia, dificultad de fonación, infiltración y disminución de la motilidad del hemivelo del paladar. Puede presentar fiebre (no constante) (Bongiorno & Murad, 2011).

Trismo es un síntoma común entre diversas afecciones por lo cual su diagnóstico debe ser certero, por lo que es necesario la inspección y palpación que es dificultada por la contractura muscular del paciente; por ello es necesario y útil el uso de anestesia general y en ciertos casos anestesia local de los músculos masticatorios. En caso de trismo de etiología infecciosa se recomienda utilizar anestesia general ya que la anestesia local puede diseminar la infección (Bongiorno & Murad, 2011).

El tratamiento principal en caso de constricción de los maxilares es la supresión de su causa, asociado a maniobras coadyuvantes en caso de ser necesario. Además se le puede administrar antibióticos o realizar drenajes en los procesos que sean de origen infeccioso, además de tratar en base sintomatológico con analgésicos, antiinflamatorios, relajantes musculares y aplicación de calor; y por última opción tenemos la quirúrgica que es en caso de trismo de origen de tumores o cánceres (Propdental, 2013).

Los glucocorticoides también presentan potentes efectos antiinflamatorios, que desafortunadamente por la toxicidad relacionada con la terapéutica corticosteroides de mayor tiempo y falta de conocimiento por parte de muchos Odontólogos evitan su uso por temor a sus efectos secundarios; cuando empleados por un menor tiempo y a dosis correctas brindan un buen control de la inflamación post extracción de terceros molares inferiores (Manrique ,et al , 2013).

Al promover la liberación de lipomodulina, inhibición de la citocinas (interleuquinas IL -1 e IL-6) inhibir la acción de la fosfolipasa C y A2, inhibición selectiva de la ciclooxigena 2 y evitando la liberación de óxido nítrico (Manrique ,et al , 2013).

| Grupo | Con Glucocorticoides | | Sin Glucocorticoides | |
|---|---|---|---|---|
| Signos/Síntomas | Nº | % | Nº | % |
| Dolor postoperatorio | 7 | 12% | 51 | 92% |
| Edema | 2 | 4% | 46 | 82% |
| Trismus | 1 | 2% | 45 | 80% |
| Total | 10 | | 142 | |

Imagen 22. Signos y síntomas según medicación previa. Clínica Odontológica – UNFV. 2011.

## TERAPIAS FÍSICAS

El objetivo de las terapias físicas es eliminar el edema, suavizar y estirar el tejido fibroso, aumentar el rango de movimiento de la articulación, restaurar la eficiencia circulatoria, aumentar la fuerza muscular y mantener la destreza muscular (Garnett, et al ,2008).

### Terapia térmica

Se ha sugerido que la administración de hipomovilidad mandibular tras la inyección bloqueo del nervio dentario inferior debe incluir la aplicación de toallas húmedas calentadas durante 15-20 minutos cada hora, calor y frío en combinación con electroterapia también han abogado por el espasmo muscular (Garnett, et al , 2008).

Masaje y consejos dietéticos como el uso de la goma de mascar sin azúcar para estimular el movimiento mandibular lateral se han defendido por motivos empíricos (Garnett, et al , 2008).

### Dispositivos de apertura mandibular y ejercicios simples

Se han descrito numerosas aparatos para el trismo, aparatos externamente activados utilizan alguna forma de medios mecánicos para abrir activamente la mandíbula, e incluyen: tornillos roscados, los dedos o espátulas lengua afilada (Garnett, et al , 2008).

Un enfoque poco convencional alternativa puede incluir la suspensión de un peso libre. Abridores mordedura dinámicas apuntan a deprimir la mandíbula a través del uso de resortes o bandas elásticas, y el Therabite mandíbula movimiento de Rehabilitación del Sistema ™ (Atos Medical AB, Suecia) utiliza repetitivo, pasivo extensión (Garnett, et al , 2008).

Este sistema mostró un aumento significativo en la apertura bucal en el corto plazo en comparación con el uso de depresores de lengua o ejercicios sin ayuda en pacientes post-irradiados (Garnett, et al , 2008).

Internamente aparatos activados y ejercicios sin ayuda se basan en los músculos depresores para estirar los músculos elevadores mandibulares. Ejercicios sin

ayuda en casa y dispositivos como lengua apilados depresores y un cilindro cónico puede ayudar a monitorear y mantener la apertura mandibular, una vez alcanzado (Garnett, et al , 2008).

**Ortesis microstomía**

Una variedad de aparatos se han descrito para la prevención o el estiramiento de las contracturas de la cicatriz que se producen como una complicación de quemaduras faciales, trauma, la esclerosis sistémica o cirugía reconstructiva que implican el músculo orbicular de los labios (Garnett, et al , 2008).

**Electroterapia**

Impedancia (corriente eléctrica) controlada por micro-corriente se utiliza en el tratamiento del dolor crónico y tejido de la cicatriz. Esta modalidad se investigó en 26 pacientes con fibrosis inducida por la radiación afecta a la musculatura cervical. Además de mejoras sostenidas en el rango de movimiento cervical, diez de los 16 pacientes que también tenían quejas de hipomovilidad mandibular reportaron mejoría en la apertura oral (Garnett, et al , 2008).

Las mediciones en los 26 pacientes mostraron que 21 habían mejorado apertura oral, que se mantuvo en siete de los 16 pacientes que tenían hipomovilidad mandibular sintomático. Sin embargo, el estudio no tenía grupo control (Garnett, et al , 2008).

**Cirugía**

Además de la manipulación bajo anestesia, coronoidectomía y diversos procedimientos de la ATM han abogado por la gestión de hipomovilidad mandibular intra y extra-capsular (Garnett, et al , 2008).

**Drogas**

Anestesia local regionales pueden aliviar los espasmos musculares; diazepam también se ha recomendado para reducir el espasmo muscular. Se pueden necesitar antibióticos si el absceso es la causa de los espasmos musculares (Garnett, et al , 2008).

En un estudio de 16 pacientes post-radiación, pentoxifilina (un fármaco que regula a la baja los mediadores de reacciones fibrogénicas después de la radiación) parecía ejercer un efecto terapéutico modesto sobre la limitación inducida por la radiación de los movimientos mandibulares (Garnett, et al , 2008).

La toxina botulínica también ha sido utilizado en pacientes con espasmo muscular post-radiación y myokymia (Garnett, et al , 2008).

**Otros tratamientos**

La terapia con oxígeno hiperbárico electrón y se utilizan para tratar las secuelas post-quirúrgica y radioterapia en 16 pacientes que fueron seguidos durante tres años. Aunque la curación y la calidad de los tejidos blandos mejoran no hubo mejoría en la apertura oral (Garnett, et al , 2008).

Ante la presencia de reducción del acceso oral e hipomovilidad mandibular producirá consecuencias orales significativos; por lo cual los procedimientos necesarios de higiene oral entre otros pueden ser dolorosos y peligrosos para el paciente y difícil o imposible para el operador de llevar acabo (Garnett, et al , 2008).

En el tratamiento del trismo además podemos tratar a medida que el dolor y la inflamación ceden, irá disminuyendo el trismo, que se beneficia del uso de los AINES que se emplean para el control del dolor y la inflamación. Los relajantes musculares no son eficaces y además se deben evitar los movimientos mandibulares bruscos y forzados porque son perjudiciales para la musculatura (Lago, 2007).

En presencia de un trismo severo, hay que estar alerta porque puede estar ocultando un cuadro inflamatorio excesivo con edema importante, o un proceso infeccioso que pueda llegar a comprometer la vida del paciente, por lo que en estos casos es más prudente remitir al paciente a un centro hospitalario si el cuadro no cede (Lago, 2007).

**Desde el punto de vista anatómico**

El tercer molar va a situarse en un espacio limitado, donde las relaciones anatómicas de las diversas estructuras acentúan las dificultades y agravan el proceso de la erupción. Por ser el tercer molar inferior el que presenta mayores problemas en su erupción y por ser el que se encuentra frecuentemente retenido, vamos a proceder a explicar sus relaciones (Morán & Cruz, 2001).

Hacia adelante el segundo molar limita el enderezamiento del tercer molar y puede ser lesionado a diferentes alturas. Hacia abajo está en relación más o menos íntima con el paquete vasculonervioso dentario inferior, puede a veces atravesar entre sus raíces, por lo que la proximidad es la causa de distintos trastornos reflejos del trigémino y del simpático periarterial debido a múltiples anastomosis del V par (Morán & Cruz, 2001).

Hacia atrás se encuentra con el borde anterior de la rama ascendente de la mandíbula, obstáculo óseo que impide una buena posición del diente en la arcada mientras que hacia arriba está cubierto por una mucosa laxa, movible y extensible, que no juega su papel habitual en la erupción dentaria como lo hace la fibromucosa extensible al nivel del resto de los dientes (Morán & Cruz, 2001).

No existe esa dehiscencia normal cuando el diente llega a su erupción en la arcada y esa mucosa laxa y extensible no se retrae, se deja distender y forma por detrás del segundo molar una especie de saco, donde los agentes infecciosos bucales pueden multiplicarse y crear, por lo tanto, una infección localizada (Morán & Cruz, 2001).

Hacia afuera se encuentra la cortical externa, lámina ósea y compacta, pero sin estructuras vasculonerviosas. Hacia adentro se relaciona con la cortical interna, lámina ósea delgada a veces perforada por las raíces, que separa al diente de la región sublingual y del nervio lingual (Morán & Cruz, 2001).

Hay que destacar el interés que tienen las relaciones del tercer molar inferior con las inserciones musculares próximas. Así, hacia afuera se encuentra con las fibras del masetero y más arriba, en la región alveolar, al nivel del surco vestibular, con las fibras del buccinador (Morán & Cruz, 2001).

Hacia adentro se relaciona con el pterigoideo interno y las inserciones posteriores del músculo milohiodeo, límite del hiato entre las regiones sublingual y submaxilar. Hacia arriba y atrás, las fibras inferiores del músculo temporal se insertan en la cresta del mismo nombre, mientras que en la parte superior interna del trígono retromolar se pone en comunicación con el pilar anterior del velo (Morán & Cruz, 2001).

La Pericoronaritis es una afección que se caracteriza por la inflamación de los tejidos blandos que rodean la corona de un diente totalmente o parcialmente erupcionado, acompañado por dolor de algunos días de duración (McNutt et al., 2008; Yamalik & Bozkaya, 2008). Esta condición sintomática, se encuentra principalmente asociada a los terceros molares mandibulares.

(Gelesko, 2009), entre la 1ª y 2ª década de vida (McNutt et al.), y sobre el 60% de éstos, se encuentran parcialmente incluidos y en posición vertical (Punwutikom et al., 1999). Se ha reportado una mayor frecuencia de pericoronaritis en pacientes de género femenino, existiendo una diferencia estadísticamente significativa respecto al masculino (Yamalik & Bozkaya) (Muñoz ,et al , 2010).

Describieron (Yamalik & Bozkaya), que la infección se produce, fundamentalmente, debido al nicho ecológico favorable que queda conformado una vez que el capuchón pericoronario que recubre al molar, se hace lo suficientemente retentivo y profundo como para atrapar restos alimenticios y disminuir el potencial red-ox; constituyendo una situación óptima para la instauración y el desarrollo de un proceso infecto-inflamatorio (Muñoz ,et al , 2010).

La pericoronaritis es una afección que se caracteriza por la inflamación de los tejidos blandos que rodean la corona de un diente totalmente o parcialmente erupcionado, acompañado por dolor de algunos días de duración (Muñoz ,et al , 2010).

La etiología de la pericoronaritis está en función de dos factores:

- Crecimiento bacteriano activo en un medio ideal, que es el espacio de tejido blando que cubre la corona del molar.

- La irritación traumática de la mucosa que cubre el molar inferior (Muñoz ,et al , 2010).

Los agentes infecciosos bucales se desarrollan en el espacio pericoronario, en uno de sus recesos, la mucosa adyacente opone a la infección sus reacciones de defensa habituales, cuando el proceso defensivo no es capaz de controlar la agresión, se exacerba la pericoronaritis (Lago, 2007).

La pericoronaritis puede originarse a partir de una infección o por accidente mecánico.

**Origen infeccioso:** se produce a partir de los elementos que circulan por la sangre o de los que ya existen en la cavidad bucal; también puede deberse a modificaciones vasomotoras provocadas por la evolución del germen con la infección consiguiente del rodete fibromucoso (Morán & Cruz, 2001).

El saco que rodea la corona forma una cavidad virtual que puede infectarse al ponerse en comunicación con el medio bucal, bien directamente, por penetración a nivel del saco pericoronario, o bien por intermedio del alveolo de segundo molar. (Morán & Cruz, 2001).

**Accidente Mecánico :** cuando el tercer molar inferior (más frecuente) u otro diente retenido se encuentra cubierto en su porción coronaria por el tejido fibromucoso adyacente y el diente antagonista, que se encuentra brotado y traumatiza con sus cúspides esta fibromucosa durante la masticación; entonces comienza el proceso inflamatorio que llega a la infección (Pérez ,et al , 2011).

De hecho, la cavidad bucal ofrece un ambiente microecológico, favorable para la radicación de múltiples microorganismos, y está poblada por una variedad de géneros, especies de bacterias y hongos. Con esta afección son más frecuentes los estafilococos gram positivos que se convierten en gramnegativos al envejecer algunas células. Se caracterizan por ser esporulados, anaerobios y saprofíticos, bacilos fusiformes y espirilos (Pérez ,et al ,2011).

Normalmente se encuentran altas concentraciones de microrganismos resistentes a la penicilina en esta área, por ello el absceso pericoronal alrededor del tercer

molar se lo considera un problema más serio que un absceso pericoronal en otra área de la cavidad bucal (Muñoz ,et al ,2010).

Los agentes infecciosos bucales se desarrollan en el espacio pericoronario, en uno de sus recesos, la mucosa adyacente opone a la infección sus reacciones de defensa habituales, cuando el proceso defensivo no es capaz de controlar la agresión se exacerba la pericoronaritis, que se presenta de 3 diferentes formas (Megino ,et al ,2014).

- Pericoronaritis aguda congestiva o serosa
- Pericoronaritis aguda supurada
- Pericoronaritis crónica

**Pericoronaritis Aguda congestiva o serosa**

Describe Pérez (2011), en la aguda, la inspección muestra una encía eritematosa y edematizada del trígono retromolar, que con relativa frecuencia lleva marcada la huella de las cúspides de los molares antagonistas que continuamente, durante la oclusión, se impactan y contribuyen a intensificar la clínica, lo cual provoca un traumatismo gingival continuo (Morejón ,et al ,2010).

La pericoronaritis se caracteriza clínicamente por la presencia del dolor, que es el síntoma clínico más frecuente, la inflamación de los tejidos blandos adyacentes con el tejido pericoronario enrojecido, edematoso y puede haber pus, presencia de trismo, disfagia, halitosis, toma del estado general (escalofríos, fiebre) y linfoadenopatías cervicales (Morejón ,et al ,2010).

No todos los signos y síntomas clínicos están siempre presentes, pero de existir el tejido pericoronario inflamado con la presencia del dolor, se realizara su diagnóstico (Morejón, et al ,2010).

Acentuados dolores a la masticación, que se puede diseminar hacia la faringe o a la rama ascendente de la mandíbula, se presenta eritema en la mucosa detrás del molar y cubre una parte de la corona del molar. A la palpación es dolorosa y puede sangrar a la menor presión. Presenta una evolución muy variable,

espontánea o bajo el efecto de un tratamiento se disminuye. Si la corona no es totalmente liberada pueden existir recidivas (Lago, 2007).

**Pericoronitis aguda serosa:**

La pericoronitis aguda serosa resultó ser la más frecuente y el dolor el síntoma clínico presente en todos los casos, que de acuerdo a su intensidad se comportó moderado en esta pericoronaritis, no así en la forma supurada que era severo. Como otros síntomas clínicos de mayor incidencia en los pacientes con pericoronaritis se observaron la inflamación y enrojecimiento del tejido pericoronario y el trismo (Morejón, et al ,2010).

**Pericoronaritis Aguda Supurada:**

La pericoronaritis aguda supurada, se manifiesta por dolores más intensos que se irradian a amígdalas y oídos, la región retromolar es turgente con eritema extendido a faringe y pilar anterior, aparece el trismo, disfagia, hay presencia de pus a la presión del capuchón mucoso y existen adenopatías cervicales dolorosas (Morejón, et al ,2010).

En estos cuadros, el dolor es más intenso en la forma supurada que en la serosa y realmente cobra protagonismo, tanto por su intensidad local como por su tendencia a irradiarse a espacios anatómicos vecinos, de manera que aparecen algunos síntomas en el lado mandibular afecto, tales como: trismo, disfagia, odinofagía y otalgias (Pérez , 2011).

De acuerdo Lago el dolor más intenso que irradian amígdalas y oído. El eritema va desde la región retromolar hacia la faringe y al pilar anterior del velo del paladar. Aparece trismus de poca intensidad, disfagia, palpación dolorosa y a la presión provoca salida de una pequeña cantidad de pus (Lago, 2007).

Este tipo de pericoronaritis no regresa espontáneamente, pues requiere de tratamiento médico, y tiene el peligro de ser el paso a la forma crónica y el punto de partida de una complicación infecciosa más grande (Morejón ,et al ,2010).

**Pericoronaritis crónica**

La pericoronaritis crónica se caracteriza por algias retromolares intermitentes, puede haber trismo ligero, cursando a veces con ausencia absoluta de síntomas clínicos o ser poco manifiestos, la mucosa es eritematosa edematosa, que a veces deja salir una o dos gotitas de serosidad purulenta bajo el capuchón. Un signo muy típico de esta forma crónica es la faringitis unilateral intermitente y recidivante (Morejón ,et al ,2010).

Este tipo de pericoronaritis en su evolución tiene posibilidades de reproducirse o de evolucionar de forma crónica (Morejón ,et al ,2010).

Los síntomas son más atenuados, existen dolores intermitentes en la región retromolar. Presencia de trismus o limitación de apertura bucal ligera y pasajera, sus síntomas pueden ser pasajeros o ausencia absoluta. Presencia de un eritema edematoso sensible alrededor del diente, liberando serosidad purulenta leve. (Lago, 2007)

La infección se produce, fundamentalmente, debido al nicho ecológico favorable que queda conformado una vez que el capuchón pericoronario que recubre al molar, se hace suficientemente retentivo y profundo como para atrapar restos alimenticios y disminuir el potencial redox; constituyendo una situación óptima para la instauración y el desarrollo de un proceso infecto-inflamatorio protagonizada por microorganismos de naturaleza polimicrobiana con especial participación de bacterias anaerobias estrictas (Muñoz , et al ,2010).

Las infecciones odontológicas son comúnmente el resultado de una pericoronaritis, caries con exposición pulpar, periodontitis o la complicación de un procedimiento dental. Las infecciones más severas provienen del segundo o tercer molar mandibular (Velasco & Soto, 2012).

Existen complicaciones producidas por el pericoronaritis aguda supurada por celulitits bucofaciales como abscesos bucinato-maxilar, abscesos supra o inframilohioideo, abscesos maseterino, abscesos difusos periamigdalinos (Lago, 2007).

Las complicaciones por mucosas como estomatitis odontiásica, angina de Vicent, ulceración mucosa retromolar, ulceración amplia, tórpida y poco dolorosa situada en el capuchón y en la mucosa por detrás del cordal (Lago, 2007).

Las complicaciones ganglionares como adenitis simple o congestiva, adenitis supurada, adenoflemón. Y las complicaciones óseas como osteítis, osteoflemones, osteítis cortical aguda difusa (Lago, 2007).

En ocasiones, la extensión de la infección puede convertir un proceso localizado en un cuadro de osteítis más generalizado o de celulitis en los tejidos blandos y que algunas veces evoluciona y origina abscesos alveolares agudos o crónicos y a menudo, abscesos faciales o cervicales (Rodríguez, et al , 2008).

**Evolución clínica de la pericoronaritis en terceros molares inferiores semiretenido**

La presencia de dolor leve moderado o severo en pacientes con pericoronaritis de terceros molares inferiores semiretenido fue el síntoma clínico más frecuente encontrado, la pericoronaritis presentaban dolor que variaba según su intensidad (Morejón, et al , 2010).

Para determinar la intensidad del dolor según el tipo de pericoronaritis se tuvo en cuenta en la clasificación del dolor, como leve, aquel dolor ligero referido por el paciente que no requería de medicación analgésica, dolor moderado, el que solo se aliviaba con la medicación por vía oral de analgésicos y dolor severo, el que para su alivio era necesario la administración parenteral de analgésicos (Morejón , et al , 2010).

En los casos con pericoronaritis crónica el dolor fue leve para un 9,7%, atendiendo esto a que cursan con escasa sintomatología clínica, como así lo reflejan en la literatura, estudios realizados por Sam y Pardi en los que el dolor se comportó leve en la forma crónica (Morejón ,et al , 2010).

En menor frecuencia con 86,53% presentó el trismo, coincidiendo con el colectivo de autores odontología para todos y estudios realizados por Sixou, que plantean que el trismo es otro de los síntomas más frecuentes en los pacientes con pericoronaritis de terceros molares, por su localización (Morejón, et al , 2010).

La intensidad del dolor en la forma supurada de la enfermedad lo justifica la extensión del proceso inflamatorio en la faringe y el pilar anterior, con disfagia y la congestión a nivel de región retromolar con la presencia de pus y adenopatías cervicales dolorosas, lo que hace que la totalidad de los casos presenten un dolor severo, para un 42,30% (Morejón , et al , 2010).

En el análisis estadístico se utilizaron las pruebas no paramétricas de ji cuadrado, para evaluar la homogeneidad, entre las variables de interés, con un nivel significativo de á-0,005, donde el valor de probabilidad fue menor que el valor prefijado (Morejón , et al , 2010).

**TRATAMIENTO DE LA PERICORONARITIS**

Los principios en el tratamiento de las pericoronaritis que se instauraron desde los orígenes de la humanidad fueron la utilización de piedras, lancetas de madera, etc. para su drenaje, siguen aún vigentes en la actualidad, solo que la técnica ha mejorado (Morán & Cruz, 2001).

Los pilares básicos a considerar en el tratamiento de las infecciones odontógenos se concretan en:

- Uso de antimicrobianos
- El tratamiento quirúrgico

Los objetivos a conseguir con el tratamiento consisten en:

- Reestablecer la salud del paciente
- Evitar la aparición de secuelas y complicaciones

En el uso de medicamentos (antimicrobianos) puede consistir entre analgésicos, antisépticos, antiinflamatorios, lavado profuso con solución salina, colutorios con antisépticos débil (Clorhexidina al 0,02%), peróxido de hidrógeno al 3% o perborato de sodio., aplicación de anestésico que permite la exploración y el desplazamiento del tejido blando subyacente, enjuagatorios tibios con emolientes y revulsivos (Morán & Cruz, 2001).

Embrocaciones locales con rojo aspetil o mercurio cromo, aplicación de sustancias cáusticas en el espacio creado en el denso saco pericoronario (opérculo) y la superficie del diente (actualmente este método es cuestionable debido a los daños que puede ocasionar la sustancia cáustica en los tejidos). Anestesia de los abscesos superficiales periodontales y pericoronales que permite la exploración del tejido blando subyacente, higiene bucal adecuada (Morán & Cruz, 2001).

La mayoría de los autores recomiendan la administración de amoxicilina-ácido clavulánico en dosis de 875/125mg cada 8horas durante 7 días. Como tratamiento alternativo se recomienda clindamicina en dosis de 300mg cada 6-8horas durante 7días (Megino , et al, 2014).

**Signos y síntomas según medicación previa** (Clínica Odontológica – UNFV. 2011).

En el tratamiento quirúrgico se realiza incisión y drenaje, eliminación del saco u opérculo (operculectomía) con bisturí o electrocirugía. En este caso el tratamiento se aplicará si el tercer molar está ubicado en posición vertical, clase I, posición A. Y al final la exéresis de la pieza dentaria cuando su posición es paranormal (Morán & Cruz, 2001).

Recientemente se han introducido equipos computadorizados de láser en el tratamiento quirúrgico de la pericoronaritis; el uso del dióxido de carbono láser permite la operación de los tejidos blandos en la cavidad bucal con el mínimo de daño (Morán & Cruz, 2001).

El criterio del parámetro óptimo de la exposición de láser depende del estado del proceso inflamatorio y este método acelera el tratamiento de la pericoronaritis y disminuye el uso de medicamentos. La extracción de un tercer molar con pericoronaritis se considera la causa más frecuente de periostitis osificante. (Morán & Cruz, 2001).

La exodoncia del tercer molar inferior debe ser postergada hasta la resolución del cuadro infeccioso local. La remoción de este elemento con pericoronitis asociada

se relaciona con serias complicaciones, como las infecciones en espacios faciales profundos (Medeiros, 2006).

Pericoronitis Leve, el tratamiento debe ser hecho por el cirujano dentista con enestesia local, realizando irrigación con peróxido de hidrógeno o gluconato de Clorhexidina al 0,12% asociada con desbridamiento local. Después del tratamiento inicial, el paciente debe higienizar cuidadosamente la región y continuar la irrigación en casa; pasados cincos días, el cuadro será reevaluado y removido el diente inferior, en caso de regresión del proceso inflamatorio (Medeiros, 2006).

Pericoronitis moderada, el tratamiento inicial es el mismo instituido para los pacientes con pericoronitis leve. Después del tratamiento, el paciente debe higienizar cuidadosamente la región y continuar la irrigación en casa; pasados cinco días el cuadro es reevaluado y removido el diente inferior con la consecuente profilaxis antibiótica (Medeiros, 2006).

Pericoronitis grave, el tratamiento primario debe realizarse de manea convencional, además de iniciarse antibioterapia. El paciente debe higienizar cuidadosamente la región y continuar la irrigación en casa; se reevaluará al paciente a cada dos días. Con una mejora del cuadro clínico, lo que generalmente ocurre entre cinco y siete días, se remueve el diente inferior. La exodoncia debe realizase junto con antibioterapia, que se mantendrá como mínimo 48 horas (Medeiros, 2006).

La exodoncia primitiva del tercer molar evita el aparecimiento de la pericoronitis ya que no existiría un nicho local para el desarrollo del cuadro. No se debe remover un diente incluido sociado a la pericoronitis hasta que las señales y síntomas hayan desaparecido con el tratamiento inicial (Medeiros, 2006).

**Asepsia y antisepsia**

Asepsia, es el método aplicado para la conservación de la esterilidad; lo cual interviene la presentación y uso correcto de ropa, instrumental, materiales y equipos estériles sin contaminarlos en todo procedimiento quirúrgico que se

realiza. La asepsia es la ausencia total de microorganismos infecciosos o estado libre de infección (Clavero, et al , 2008).

Tenemos 3 tipos de asepsia:

**Asepsia del paciente**, es reducir al máximo el número de microorganismos presentes, se aconseja que antes de iniciar el tratamiento el paciente realice un cepillado dental minucioso y enjuagues durante 30-60seg con una solución desinfectante (clorhexidina 0,12%-0,2%) (Clavero, et al, 2008).

**Asepsia de los profesionales sanitarios**, consiste en la vacunación contra la hepatitis B y tétanos, la protección de las manos por medio del uso de guantes y el lavado y cuidado de las mismas ya sea al principio como al final de la jornada laboral y entre pacientes una vez desechados los guantes usados y antes de iniciar el siguiente tratamiento (Clavero, et al, 2008).

Además del uso de mascarillas para evitar la inhalación de aerosoles o salpicaduras contaminadas a través de la cavidad oral o nasal, el uso de gafas protectoras para evitar algún traumatismo ocular o infección a través de la mucosa conjuntiva, y por último con respecto a la indumentaria, no llevar la misma ropa ni calzado que en la calle para evitar el trasiego de microorganismos desde el exterior y que se pueden desencadenar infecciones (Clavero, et al, 2008).

Asepsia del instrumental

**Antisepsia**, es el empleo de sustancias químicas para inhibir el crecimiento, destruir o disminuir el número de microorganismos de la piel, mucosas y en todos los tejidos vivos. La antisepsia es el conjunto de métodos destinados a prevenir y combatir la misma, destruyendo los microorganismos existentes en la superficie o interior de las cosas y/o los seres vivos (Clavero, et al., 2008).

Pueden ser:

- Amplio espectro
- Poder germicida
- Excelente penetración
- Selectividad de acción

- Efecto Rápido y duradero
- Actuar en presencia de líquidos y material orgánico
- No dañar los tejidos
- No sean tóxicos
- No causen irritación, alérgicas y cáncer (Clavero, et al, 2008).

**ODONTOSECCIÓN**

Odontosección es un procedimiento quirúrgico que consiste en la ruptura o fractura intencional de una pieza dentaria para realizar o facilitar un tratamiento posterior, el cual puede ir desde la restauración de un fragmento o pieza dental hasta lograr la exodoncia del mismo (Propdental, 2013).

.Molares superior o inferior con coronas muy destruidas o con obturaciones que debilitan la resistencia de la corona, no permitiendo que ésta sea una zona útil para la aplicación de la fuerza que transmite el fórceps (Propdental, 2013).

Dientes multirradiculares en los que las raíces son divergentes o presentan anomalías como dilaceraciones, curvaturas del tercio apical, etc. Las raíces cuyas vías o líneas de salida son antagónicas, sólo pueden extraerse si previamente se dividen e individualizan (Propdental, 2013).

Dientes unirradiculares con raíces incurvadas o hipercementosis. Molares temporales con raíces que engloban el germen del premolar permanente (Propdental, 2013).

Dientes implantados en un hueso hipercalcificado, con cementosis o con patología local o sistémica, que altere su índice de elasticidad (Propdental, 2013).

**Tipología de las odontosecciónes**

- **Radiculosección:** separación de las raíces para facilitar la extracción de la muela.
- **Coronosección:** primero se secciona la corona y luego las raíces

Se realiza la Odontosección para la rehabilitación de una pieza muy comprometida en alguna de sus raíces, eliminando únicamente la raíz que causa el problema (Odontosección, 2016).

**Osteotomía**

La realización de la osteotomía o eliminación del hueso alveolar es el objeto principal de la extracción quirúrgica. Esta resección de hueso se efectuará a través del colgajo triangular preparado habitualmente o a través del pequeño despegamiento gingival que hacemos en ocasiones (Pérez,et al , 2008).

Puede realizarse con fresas montadas en pieza de mano, turbina, escoplo o martillo automático. Nosotros preferimos la pieza de mano con fresa de tungsteno. La osteotomía tiene por finalidad la exposición de la corona dentaria y la liberación de su cara vestibular y distal. La sección del diente, paso quirúrgico posterior, evita, al crear espacio, que dicha ostectomía sea demasiado amplia (Propdental, 2013).

Siempre es, por tanto, preferible practicar las odontosección convenientes, que abusar con tina generosa y traumática osteotomía. Se pueden efectuar una serie de perforaciones con fresa redonda que luego se unen entre sí levantando la tapa ósea resultante o bien, lo que es más frecuente, directamente con una fresa redonda grande se elimina el tejido óseo que cubre la corona dentaria (Propdental, 2013).

Posteriormente, con una fresa redonda o de fisura, se libera la cara posterior y vestibular del diente, tratando de no lesionar el segundo molar (Propdental, 2013).

**Síntesis (sutura)**

Sutura La sutura consiste en la reposición de los tejidos blandos que están separados debido a un traumatismo o a una acción quirúrgica, siendo la última fase de cualquier técnica operatoria:

- Importante papel hemostático.
- Mejora la cicatrización.
- Evita infecciones de la herida.

- Consigue la recuperación estética de la zona las principales causas (Pérez,et al , 2008).

Un buen material de sutura debe cumplir una serie de requisitos que lo hagan seguro, útil y fácil de usar y manipular. Así debe ser o tener:

- Biocompatible
- Buena resistencia a la tracción
- Estabilidad dimensional
- Ausencia de memoria
- Seguridad en el anudado
- Suficiente flexibilidad
- Inhibición bacteriana
- Breve fase exudativa postoperatoria (Pérez,et al , 2008).

## 2 .OBJETIVO

Describir el  trismus mandibular en pacientes con pericoronaritis.

# 3. DESARROLLO DEL CASO

## 3.1 HISTORIA CLÍNICA

### 3.1.1 IDENTIFICACIÓN DEL PACIENTE

**Nombre:** Ronald Miguel Varela Segovia

**Edad:** 26 años

**Ocupación:** Estudiante

### 3.1.2 MOTIVO DE CONSULTA

Molestia al masticar

### 3.1.3 ANAMNESIS

**Antecedentes personales:** Paciente Asintomático.

**Antecedentes familiares:** No refiere antecedentes familiares.

| Antecedentes | SI | NO | | SI | NO |
|---|---|---|---|---|---|
| Hábitos | | x | Consume alcohol | | x |
| Enfermedades sistémicas | | x | HTA | | x |
| Antecedentes quirúrgicos | | x | Hemorragias | | x |
| Enfermedades contagiosas | | x | Hepatitis A, B | | x |
| ¿Toma medicamentos? | | x | Consume drogas | | x |
| Diabetes | | x | Alergias ,complicaciones | | x |
| Exodoncias | x | | Herpes labial | | x |

**SIGNOS VITALES**

Frecuencia respiratoria: 18´

Frecuencia cardiaca: 68´

Presión arterial: 110 /70 mm Hg

## EXÁMEN EXTRAORAL

**Foto 1 Análisis Frontal**

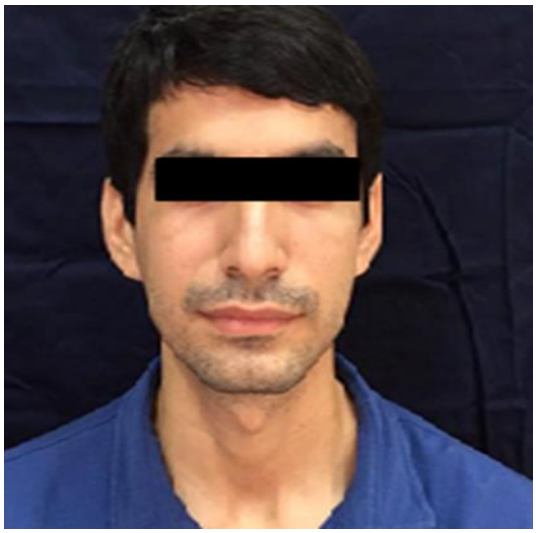

**Fuente:** Registro de la Investigación

**Autora:** Lhume Jamileth Ortiz Montiel

En este análisis se observó que su contorno es simétrico y armonía del rostro la forma de su rostro es ovalado Análisis frontal: Braquifacial, en el análisis labial es de color rosado pálido en el exámen de la articulación temporomandibular durante su apertura sin ruidos articulares en cuanto sus ganglios están normales.

**Foto 2 Perfil lateral derecho**

**Fuente:** Registro de la Investigación

**Autora:** Lhume Jamileth Ortiz Montiel

**Foto 3 Perfil lateral izquierdo**

**Fuente:** Registro de la Investigación

**Autora:** Lhume Jamileth Ortiz Montiel

Análisis del perfil cóncavo

**EXAMEN INTRAORAL**

**Foto 4 Arcada Superior**

**Fuente:** Registro de la Investigación

**Autora:** Lhume Jamileth Ortiz Montiel

En el exámen de la cavidad intraoral se observó que el paladar duro y blando es medianamente profundo de forma cuadrado; Amígdalas: normales.

**Foto 5 Arcada Inferior**

**Fuente:** Registro de la Investigación

**Autora:** Lhume Jamileth Ortiz Montiel

Arcada inferior: apiñamiento terciario, además se observó presencia de torus bilateral de forma fusiforme de tamaño pequeño su lengua es de color rosado de textura normal el piso de la boca sin alteraciones, glándulas salivales: normal.

**Foto 6 Relación céntrica**

**Fuente:** Registro de la Investigación

**Autora:** Lhume Jamileth Ortiz Montiel

Normoclusión desgaste de los bordes incisales en los incisivos centrales superiores, su encía: sin problemas gingivales y periodontales de color rosado pálido su contorno y consistencia normal.

**Foto 7 Relación de lateralidad derecho**

**Fuente:** Registro de la Investigación

**Autora:** Lhume Jamileth Ortiz Montiel

Mucosa del Carrillo: sin alteraciones

Relación molar Clase I y relación canina clase I de lado derecho.

**Foto 8 Relación de lateralidad izquierdo**

**Fuente:** Registro de la Investigación

**Autora:** Lhume Jamileth Ortiz Montiel

Relación molar Clase I y relación canina clase I de lado izquierdo.

## 3.2 ODONTOGRAMA

| | |
|---|---|
| 11 Sano | 21 Sano |
| 12 Sano | 22 Sano |
| 13 Sano | 23 Sano |
| 14 Sano | 24 Sano |
| 15 Sano | 25 Sano |
| 16 Sano | 26 Sano |
| 17 Restauración con resina | 27 Sano |
| 18 Sano | 28 Sano |

| | |
|---|---|
| 41 Sano | 31 Sano |
| 42 Sano | 32 Sano |
| 43 Sano | 33 Sano |
| 44 Sano | 34 Sano |
| 45 Sano | 35 Caries dental |
| 46 Pérdida por caries dental | 36 Restauración con amalgama |
| 47 Sano | 37 Caries dental |
| 48 Sano | 38 Extracción indicada |

| C | P | O | TOTAL |
|---|---|---|---|
| 2 | 1 | 2 | 5 |

**Indice de placa bacteriana**

| Piezas dentales | | | | | | Placa bacteriana (0,1,2,3) | Calculo (0,1,2,3) | Gingivitis (0,1) |
|---|---|---|---|---|---|---|---|---|
| 16 | x | 17 | | 55 | | 1 | 0 | 0 |
| 11 | X | 12 | | 51 | | 1 | 0 | 0 |
| 26 | X | 27 | | 65 | | 1 | 0 | 0 |
| 36 | X | 37 | | 75 | | 1 | 0 | 0 |
| 31 | X | 32 | | 71 | | 1 | 0 | 0 |
| 46 | | 47 | | 85 | | 0 | 0 | 0 |
| | | | | | PROMEDIOS | 0,83 | 0 | 0 |

## 3. 3 ANÁLISIS RADIOGRÁFICO

**Pell y Gregory:**

**Clase I**

**Posición** vertical distoversión

Corona: de sombra radiopaco

Raíz: de la pieza n° 38 fusionadas

Favorable para la exodoncia

### 3.4 DIAGNÓSTICO

1. Caries dental en las piezas N° 35 -37
2. Restauración defectuosa en la piezas N° 17.
3. Perdida por exodoncia de la piezas N° 36.
4. Desgaste de los bordes incisales de los incisivos centrales superiores por parafunción.
5. Apiñamiento dental.

## 4 .PRONÓSTICO

Pronóstico favorable (paciente apto para el acto quirúrgico)

## 5. PLANES DE TRATAMIENTO

1. Exodoncia pieza # 38 con elevadores rectos (fino, mediano, grueso).
2. En terceros molares inferiores totalmente erupcionados se puede extraer con elevadores y fórceps inferior.
3. En los terceros molares retenido inferiores en posición mesio angular o disto angular lo ideal es osteotomía o odontosección y / o combinados.

**FASES OPERATORIAS**

Exodoncia pieza # 38 con elevadores rectos (fino, mediano, grueso).

1. Historia Clínica.
2. Indicaciones y prescripción médica.
3. Entrega de la orden de una radiografía panorámica.
4. Orden para los exámenes de biometría hemática.
5. Planificación del acto quirúrgico después de los exámenes complementarios.

6. Análisis de los exámenes de laboratorio.

| | | | |
|---|---|---|---|
| **GR:** 4´900 | **HB:** 13.8 | **TS:** 2, 11” | **Glicemia:** 72.0 |
| **GB:** 7,300 | **TC:** 7´,28” | **Plaquetas:** 315,000 | |

7. Instrucciones y recomendaciones para la cirugía dental y firma del consentimiento de la cirugía bucal.
8. Asepsia intraoral.
9. Asepsia extraoral
10. Técnica anestesia troncular,
11. Sindesmotomia.
12. Lluxación con elevador recto fino, mediano y grueso.
13. Avulsión.
14. Tratamiento de la cavidad y sutura con hilo reabsorbible.

## 5.1 TRATAMIENTO

**Foto 9 Pericoronaritis del tercer molar inferior pieza n°38**

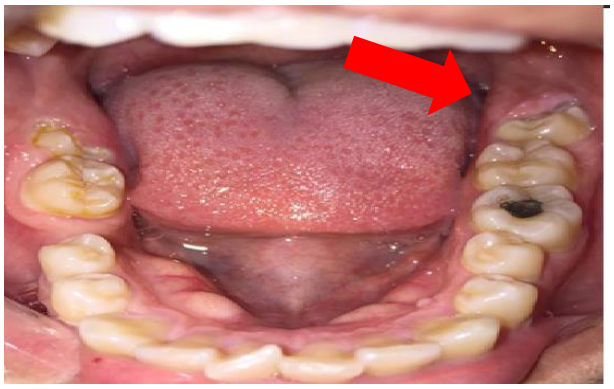

**Fuente:** Registro de la Investigación

**Autora:** Lhume Jamileth Ortiz Montiel

El tratamiento consiste en la exodoncia de la pieza n°38 con elevador recto.

**PREPARACIÓN DEL CAMPO OPERATORIO**

**Foto 10 Instrumentales para la cirugía dental**

**Fuente:** Registro de la Investigación

**Autora:** Lhume Jamileth Ortiz Montiel

**Instrumentales**

- Jeringa carpule
- Mango para bisturí N° 3
- Hojas de bisturí #15
- Sonda acanalada
- Sindesmotomo
- Separador de Farabeuf
- Espejo bucal
- Portaagujas
- Pinza hemostática rectas y curvas
- Tijeras Metzenbaum rectas y curvas
- Pinza de disección
- Pinza Adson con dientes y sin dientes
- Lima para hueso
- Curetas quirúrgicas
- Elevadores curvos y rectos
- Dos recipiente metálicos , bandeja o riñonera

**MATERIALES**

- Cepillo estéril para lavarse las manos

- Jabón químico bactericida o bacteriostático
- Povidyn en solución
- Un paquete de gasa estéril
- Guantes quirúrgico
- Hemostático
- Hilo de Sutura
- Dos jeringas desechables  de 10 cc
- Agujas para anestesiar largas
- Suero fisiológico al 9 %
- Anesticos tópico
- Anestésico con lidocaína

**Foto  11 Asepsia Intraoral**

**Fuente:** Registro de la Investigación

**Autora:** Lhume Jamileth Ortiz Montiel

Se realizó la asepsia extraoral e intraoral del paciente utilizando como antiséptico una solución de yodo povidona al 10% para reducir el número de bacterias previo a la intervención quirúrgica

**Foto 12 Anestesia técnica troncular**

**Fuente:** Registro de la Investigación

**Autora:** Lhume Jamileth Ortiz Montiel

Se coloca al paciente en posición semisentado, ligeramente reclinado, con el dedo pulgar se palpa el trígono retromolar del lado izquierdo , en esta zona se colocó anestésico tópico, luego se introduce el bisel de la aguja dirigido hacia la cara interna de la rama ascendente del maxilar inferior al nivel de la espina de Spix. Luego se introduce la aguja y se penetra 1 a 3 centímetros, y se va depositando la solución de la anestesia lidocaína al 2% lentamente para el bloqueo del nervio dentario inferior, lingual y bucal y se refuerza con la técnica de anestesia por infiltración.

**Foto 13 Sindesmotomia**

**Fuente:** Registro de la Investigación

**Autora:** Lhume Jamileth Ortiz Montiel

Se utilizó un sindesmotomo para el desprendimiento de las inserciones gingivales unidas al diente de la pieza 38 y con ello dar acceso a los instrumentos de luxación y avulsión.

**Foto 14 Luxación de la pieza n° 38**

**Fuente:** Registro de la Investigación

**Autora:** Lhume Jamileth Ortiz Montiel

Se procedió hacer la luxación y avulsión de la pieza 38 con la ayuda de un elevador recto fino, mediano y grueso, el cual se introdujo por el ángulo mesiobucal con el fin de realizar movimientos de palanca hacia la pieza 38.

**Foto 15 Extracción de la pieza n° 38**

**Fuente:** Registro de la Investigación

**Autora:** Lhume Jamileth Ortiz Montiel

Con la ayuda de una pinza de Alice se procede a retirar la pieza n° 38.

**Foto 16 Sutura del alveolo**

**Fuente:** Registro de la Investigación

**Autora:** Lhume Jamileth Ortiz Montiel

Se lavó el alveolo con suero fisiológico y se procede a curetear el alveolo para la formación de coágulo. Se realizó la síntesis de los tejidos usando hilo reabsorbible catgut para realizar dos puntos simples de sutura.

**Foto 17 Trismus medidas antes dela acto quirúrgico 5,3 cm.**

**Fuente:** Registro de la Investigación

**Autora:** Lhume Jamileth Ortiz Montiel

Antes del acto quirúrgico se precede a medir con una regla milimetrada para la apertura bucal, tomando como referencia los bordes incisales superior e inferior, obteniendo una medida de 5 ,3 centímetro.

**Foto 18 Medidas después del acto quirúrgico 5,7 cm.**

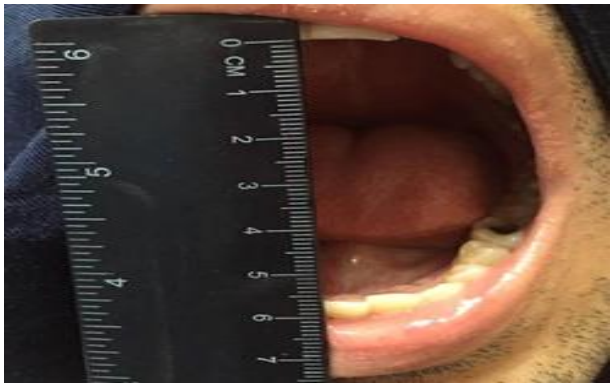


**Fuente:** Registro de la Investigación

**Autora:** Lhume Jamileth Ortiz Montiel

Después de la cirugía se utilizó una regla milimetrada y se precede a medir la apertura bucal, tomando como referencia los bordes incisales superior e inferior, obteniendo una medida de 5,7 centímetros

# 6. DISCUSIÓN

Los resultados encontrados en el presente trabajo de investigación respecto al ttrismus mandibular en pacientes con pericoronaritis uno de los factores que causan el trismus dental provoca una disminución en la apertura bucal que pueden ser provocada por una pericoronaritis por inflamación de los músculos masticatorios, por una disfunción de la articulación temporomandibular, también puede ser una consecuencia del bruxismo lo cual coinciden con lo que manifiestan:

Beklen et al, 2005, sugirió que un estudio futuro sobre la interacción entre los patógenos del biofilm y el sistema inmune de un paciente afectado, podría dar una solución para reducir la respuesta inflamatoria por un intervalo de tiempo mayor y esta podría llegar a ser una alternativa a la extracción de los terceros molares

Pérez , en le 2011, realizó una investigación prospectiva longitudinal para describir la pericoronaritis en 150 pacientes donde manifiesta que es casuística, los datos obtenidos y analizados indican que en 24,0 % de los jóvenes y adultos jóvenes estuvo presente la pericoronaritis. A pesar de encontrase en porcentajes pocos apreciables, este proceso infeccioso relacionado con la erupción dentaria defectuosa, causa grandes molestias a quienes la padecen.

Los resultados obtenidos por Milán et al, indican que la pericoronaritis se presentó con frecuencia muy baja en relación con la encontrada en esta investigación (7,7 %).

En un estudio realizado sobre la prevalencia de la ericoronitis Rodríguez, y varios autores , en el 2008 describieron y analizaron 100 pacientes entre 16 y 82 años de edad con terceros molares retenidos en la cual encontro 67% (n=67), presentaron pericoronitis, de los cuales 33% (n=22), manifestando dolor como síntoma principal. La ubicación que prevaleció fue clase I, tipo A, vertical, según Pell y Gregory. Teniendo en cuenta la alta prevalencia de pericoronitis encontrada en el presente estudio, es importante establecer medidas preventivas

consistentes en la evaluación y eliminación temprana de éstas, evitando así, procesos infecciosos potenciales que podrían comprometer la vida del paciente.

Por otra parte, Ballinger et al señalaron en su serie que la mayoría de los afectados tenían entre 21 y 25 años (53,0 %), edades que no estuvieron incluidas en el grupo de mayor predominio en esta investigación; otros autores también plantearon que la frecuencia de aparición se hace extraordinariamente llamativa en torno a estas edades, lo cual coincide con el rango de edad normal de erupción de los cordales.

Algunos autores definen la pericoronaritis como la infección de la cavidad pericoronaria del molar del juicio y de sus paredes, que es el más frecuente de los accidentes infecciosos; 15 y que clínicamente puede cursar de forma aguda (serosa y supurada) y crónica, 7,15 en función de los factores locales y generales presentes y del equilibrio entre el sistema defensivo orgánico y la actividad bacteriana. Solo las infecciones del tracto respiratorio superior han podido ser identificadas como factor predisponente o precipitador de un episodio de pericoronaritis, pero fueron las agudas las que tuvieron mayor incidencia en esta investigación.

Los resultados obtenidos coinciden con criterios de expertos, donde la erupción patológica del tercer molar se correspondió con el origen séptico, por ser el espacio pericoronario el punto de partida de la infección por falta de espacio y la presencia de los microorganismos de la placa, lo cual es consecuencia de la reducción paulatina de los maxilares.

Algunos investigadores estiman que la pericoronaritis se asocia generalmente con el tercer molar inferior, pues la mandíbula, al crecer a hacia atrás, arrastra consigo al tercer molar en formación, lo que acentúa la oblicuidad del diente para poder situarse en la arcada a nivel del espacio retromolar, tiene necesidad de realizar una curva de enderezamiento cóncava hacia atrás y arriba; también refieren que a lo largo de la evolución de la filogenia humana con respecto al número, volumen y forma de los dientes, el tercer molar cada vez presenta una erupción más retardada e, incluso, puede estar ausente por falta de formación y,

a la vez, los dientes y los maxilares ven reducidas sus dimensiones. Esta reducción es más significativa en los segmentos dentados de los maxilares, por lo que el tercer molar dispone de un menor espacio para su ubicación.

# 7. CONCLUSIONES

La pericoronaritis define un proceso infeccioso que afecta a los tejidos blandos que rodean la corona de un diente parcialmente erupcionado. Se trata de la patología de origen microbiano que con mayor frecuencia afecta a los terceros molares incluidos con una tasa de presentación clínica en posición vertical del 67%, seguido de molares en posición distoangulada con un 14% de afectación. La edad de aparición oscila entre los veinte y los treinta años, aunque puede presentarse en cualquier otra época no existiendo diferencias de afectación según el sexo.

La pericoronaritis se caracteriza clínicamente por la presencia del dolor, que es el síntoma clínico más frecuente, la inflamación de los tejidos blandos adyacentes con el tejido pericoronario enrojecido, edematoso y puede haber pus, presencia de trismo, disfagia, halitosis, No todos los signos y síntomas clínicos están siempre presentes, pero de existir el tejido pericoronario inflamado con la presencia del dolor.

La mayoría de los autores recomiendan la administración de amoxicilina-ácido clavulánico en dosis de 875/125 mg cada 8 horas durante 7 días en una pericoronaritis.

# 8. RECOMENDACIONES

Se recomienda utilizar un relajante muscular en pacientes con trismus norflex 3 ampollas con un intervalo de 48 horas y amoxicilina más ácido clavulánico 5 a 7 días antes y después del acto quirúrgico.

Se debe de proceder a la exodoncia del tercer molara inferior una vez que el paciente haya terminado su tratamiento farmacológico en caso de una pericoronaritis.

## BIBLIOGRAFÍA


1. Ballesteros, D. (2006). Clasificación para terceros molares retenidos. *CIrugia Oral I*, pp - 00.

2. Bongiorno, R., & Murad, L. (2011). *zonadental.tv.* Recuperado el 28 de Marzo de 2016, de Portal Odontólogos: http://portalodontologos.net/29-odontologia/historia/253-trimus-tipos-y-tratamientos.html

3. Chaparro Avendaño, A. V., Pérez García, S., Valmaseda Castellón, E., Berini Aytés, L., & Gay Escoda, C. (Noviembre-Diciembre de 2005). Morbilidad de la extracción de los tercero molares en pacientes entre los 12 y 18 años de edad. *Medicina Oral, Patología Oral y Cirugía Bucal (Ed. Impresa), X*(5), pp. 422-431. ISSN 1698-4447. Recuperado el 28 de Marzo de 2016

4. Clavero, A., Silvestre, F., Simó, J., & Requeni, J. (3 de Marzo de 2008). Protocolos de asepsia en odontología. *CIencia y práctica, 9*(2), 49-96. Recuperado el 28 de Marzo de 2016

5. Del Puerto Horta, M., Casas Insua, L., & Cañete Villafranca, R. (Octubre de 2014). Terceros molares retenidos, su comportamiento en Cuba. Revisión de la literatura. *Revista Médica Electrónica, 36*(1), 752-762. Recuperado el 28 de Marzo de 2016

6. Garnett, M., Nohl, F., & Barclay, S. (Febrero de 2008). Manejo de los pacientes con menor apertura oral y hipomovilidad mandibular (trismo) y las implicaciones para operatoria dental. *Revista British Dental Journal, 204*(3), 125-131. doi:10.1038/bdj

7. Gay Escoda, C., Piñera Penalva, M., Velasco Vivancos, V., & Berini Aytés, L. (2004). Cordales incluidos. Patología, clínica y tratamiento del tercer molar incluido. En C. Gay Escoda, & L. Berini Aytés, *Tratado de Cirugía Bucal* (Primera ed., págs. pp. 355-385). Ergon. Recuperado el 28 de Marzo de 2016

8. González H, J. M. (1999). Estudio de la técnica de anestesia troncular convencional y la técnica de anestesia de akinosi en relación a la

efectividad en la extracción de los terceros molares inferiores. *Rev Acta Odontologica VenezolanaVOLUMEN 37 Nº 1 /* , pp 00.

9. Herrera, M. B. (Junio de 2004). *Tratamiento quirúrgico de las piezas dentales incluidas.* Documento, Universidad de San Carlos de Guatemala, Facultad de Odontología. Recuperado el 28 de Marzo de 2016

10. Lago, M. L. (2007). *Exodoncia del tercer molar inferior: Factores anatómicos, quirúrgicos y ansiedad dental en el postoperatorio.* Documento, Universidad de Santiago de Compostela, Departamento de Estomatología. Recuperado el 26 de Marzo de 2016

11. Manrique-Guzmán, J., Chávez Reátegui, B., & Manrique Chávez, J. (Octubre-Diciembre de 2013). Glucocorticoides como profiláctico antiinflamatorio en cirugía de terceros molares inferiores. *Rev. Estomatol Herediana. , 23*(4), pp.193-199. Recuperado el 28 de Marzo de 2016

12. Mateos, C. I., & Hernández, F. F. (Junio de 2005). Prevalencia de inclusión dental y patología asociada en pacientes de la Clínica de la Facultad de Odontología Mexicali de la UABC. *Revista Odontológica Mexicana, 9*(2), pp 84-91. Recuperado el 28 de Marzo de 2016

13. Medeiros, P. J. (2006). Indicaciones y Contraindicaciones para remoción de dientes incluidos. En P. J. Medeiros, *Cirugía de DIentes Incluidos. Extracción del tercer molar* (págs. 25-34). Sao Paulo: Amolca. Recuperado el 28 de Marzo de 2016

14. MEGINO BLASCO, L., León García, F., Benasuly Labuz, Y., Serrano Carmona, C., & Lobato García, J. (2014). Actualización en el tratamiento de la pericoronaritis. *Rev Sanid. Mil. vol.70 supl.extra Madrid [online ]*(ISSN 1887-8571), pp 17-18.

15. Megino Blasco, L., León García, F., Benasuly Labuz, Y., Serrano Carmona, C., & Lobato García, J. (2014). Actualización en el tratamiento de pericoronaritis. *Sanidad Militar, 70*, 17-18. Recuperado el 28 de Marzo de 2016

16. Morán, L. D., & Cruz, P. Y. (Septiembre-Diciembre de 2001). Pericoronaritis. Criterios Actuales. Revisión Bibliográfica. *Revista Cubana Estomatológica, 38*(3), pp .192-204. Recuperado el 28 de Marzo de 2016

17. Morejón Álvarez, F., Torres Rodríguez, L., Morejón Álvarez, T., & Herrera Forcelledo, A. (abr-jun de 2010). Evolución clínica de la pericoronaritis en terceros molares inferiores semirretenidos. *Rev Ciencias Médicas v.14 n.2 Pinar del Río abr.-jun versión On-line ISSN 1561-3194, 14*(2), pp.00. Obtenido de http://scielo.sld.cu/scielo.php?pid=S1561-31942010000200004&script=sci_arttext&tlng=en

18. Muñoz Smitmans, C., Inostroza Alarcón, Y., Moreno, J., & Díaz Condal, C. (Diciembre de 2010). Epidemiología y tratamiento de la pericoronaritis aguda en el Hospital Barros Luco Trudeau, Santiago, Chile. *International Journal od Odontostomatology, 4*(3), pp.241-244. Recuperado el 28 de Marzo de 2016

19. MUÑOZ Smitmans, C., Inostroza Alarcón, Y., Moreno, J., & Díaz Condal, C. (2010). Epidemiología y Tratamiento de la Pericoronaritis Aguda en el Hospital Barros Luco Trudeau, Santiago, Chile. *Rev. Int. J. Odontostomat. vol.4 no.3 Temuco dic. versión On-line ISSN 0718-381X*, pp.241-244.

20. Navarro Cuéllar, C., Salmerón Escobar, J., Pujol Romanyá, R., & García Monleón, L. (2008). Tratamiento de las inclusiones dentarias. En C. Navarro Vila, F. García Marín, S. Ochandiano Caicoya, & C. Vila Navarro (Ed.), *Cirugia Oral* (pág. 23). Madrid, España: Arán. Recuperado el 28 de Marzo de 2016

21. Ortiz, H. (21 de Febrero de 2014). *scribd.com.* Recuperado el 27 de Marzo de 2016, de Clasificación de Sanchez Torrez: https://es.scribd.com/doc/208286525/Clasificacion-de-Sanchez-Torres

22. Pérez, B. R. (2011). Pericoronaritis aguda en adolescentes y adultos jóvenes de un consultorio estomatológico del municipio venezolano de Valencia. *Rev Medisan [ online ]*, pp 00 ISSN 1029-3019.

23. Pérez, J. L., Perez, J. L., Lagares, D. T., Calderón, M. G., Romero, D. G., Fernández, L. C., & González, E. A. (11 de Marzo de 2008). *Open Coruse Ware.* Recuperado el 28 de Marzo de 2016, de Suturas en cirugía Bucal: http://ocwus.us.es/estomatologia/cirugia-bucal/cirugia_bucal/tema-15/page_06.htm/view?searchterm=sutura

24. Pérez, J. L., Perez, J., Lagares, D. T., Calderón, M. G., Romero, D. G., Fernández, L. C., & González, E. A. (11 de Marzo de 2008). *Open Course Ware.* Recuperado el 28 de Marzo de 2016, de Cirugía Bucal: http://ocwus.us.es/estomatologia/cirugia-bucal/cirugia_bucal/tema-21/page_15.htm.

25. *Propdental.* (2013). Obtenido de Odontosección: https://www.propdental.es/blog/odontologia/odontoseccion/

26. Propdental. (2013). *PropDental.* Recuperado el 28 de Marzo de 2016, de Trismus Dental: https://www.propdental.es/blog/odontologia/trismus-dental/

27. Rodríguez, F. M., Mendiburu, Z. C., & Peñaloza, C. R. (2008). Pericoronitis asociada con terceros molares retenidos. Prevalencia y otros síntomas asociados. *Revista Odontológica Latinoamericana, 0*(1), pp 9-12. Recuperado el 28 de Marzo de 2016

28. Rodríguez, G. O. (Diciembre de 2003). Trismo. *Gaceta Médica de Caracas, 111*(4), pp 313-316. Recuperado el 28 de Marzo de 2016

29. *Sanitas*. (2016). Recuperado el 28 de Marzo de 2016, de ¿En qué consiste la odontosección?: http://www.sanitas.es/sanitas/seguros/es/particulares/biblioteca-de-salud/salud-dental/odontoseccion.html

30. Velasco, I., & Soto, R. (Diciembre de 2012). Principios para el tratamiento de infecciones odontogénicas con distintos niveles de complejidad. *Revista Chilena de Cirugía, 64*(6), 586-598. Recuperado el 28 de Marzo de 2016

# ANEXOS

# UNIVERSIDAD DE GUAYAQUIL

# FACULTAD PILOTO DE ODONTOLOGÍA

# CLÍNICA DE CIRUGÍA BUCOMAXILOFACIAL

**Fecha:** 21 – Marzo – 2016

## 1.- Datos del paciente

| | | |
|---|---|---|
| **Nombre:** Ronald Miguel Varela Segovia | **Edad:** 26 años | **Ocupación:** Estudiante |
| **Dirección:** Chongón, Barrio el Colibrí 2 | | **Teléfono:** 0989522777 |

## 2. -Anamnesis

| |
|---|
| **Motivo de la consulta:** Molestia al masticar |
| **Historia de la enfermedad actual:** Paciente Asintomático |

## 3.-Antecedentes personales

| | SI | | | SI | |
|---|---|---|---|---|---|
| Hábitos | | x | Consume alcohol | | x |
| Enfermedades sistémicas | | x | HTA | | x |
| Antecedentes quirúrgicos | | x | Hemorragias | | x |
| Enfermedades contagiosas | | x | Hepatitis A, B | | x |
| ¿Toma medicamentos? | | x | Consume drogas | | x |
| Diabetes | | x | Alergias ,complicaciones | | x |
| Exodoncias | x | | Herpes labial | | x |

**Observaciones:……**

## 4.- Interrogatorio por sistemas

| | N | A | DESCRIBIR LO |
|---|---|---|---|
| **Respiratorio** | X | | |
| **Vascular** | X | | |
| **Digestivos** | X | | |

**Observaciones:……**

**5.- Examen clínico por aparatos:** inspección, palpación, percusión, auscultación

| | | |
|---|---|---|
| **Frecuencia respiratoria:** 18´ | **Frecuencia cardiaca:** 68´ | **T/A:** 110/70 |

**Observaciones:……**

**6.-Examen clínico regional:** cara

6.1.-Examen extraoral

| | N | A | DESCRIBIR LO |
|---|---|---|---|
| **Simetría facial** | X | | |
| **Tercio faciales** | X | | |
| **ATM** | X | | |
| **Cuello** | X | | |

**N:** normal **A:** anormal

**Observaciones:……**

6.2.-Examen intraoral

| | N | A | DESCRIBIR LO |
|---|---|---|---|
| **Tejidos blandos** | | x | Inflamación alrededor de la corona en piezas n° 38 y 48 por (Pericoronaritis parcial) |
| **Tejidos duros** | | x | Torus mandibular bilateral |

**N:** normal **A:** anormal

**Observaciones:……**

**8.- Conducta a seguir:** Exodoncia pieza# 38

**9.- Examen complementario:** Radiografía y examen de sangre

9.1.- Biometría hemática

| | | | |
|---|---|---|---|
| **GR:** 4´900 | **HB:** 13.8 | **TS:** 2, 11” | **Glicemia:** 72.0 |
| **GB:** 7,300 | **TC:** 7´,28” | **Plaquetas:** 315,000 | |

**Describir lo anormal:……**

**9.2.-Interpretación radiográfica**

**Diagnóstico rayos X:**

**Pell y Gregory:**

| | |
|---|---|
| **Clase:** I | **Posición:** A |

**LP:** normal
**LA:** normal
**Trabéculado**: normal

**10.- Indicaciones pre operatorias**

**Indicaciones:** examen radiográfico, exámenes complementarios, historia clínica

**Medicación:** amoxicilina de 500mg 1 cada 8 horas por 7 días

**Antisépticos:** Bucotricina

**Otros:**…….

**11.-Técnica quirúrgica programada:** exodoncia pieza# 38

**12.-Describir el acto quirúrgico:**

Asepsia intraoral, asepsia extraoral, técnica anestesia troncular, Sindesmotomia, luxación con elevador recto fino, mediano y grueso, avulsión, tratamiento de la cavidad y sutura con hilo reabsorbible.

| | |
|---|---|
| **Fecha:** 21 –marzo- 2016 | **Hora de inicio:** 9:00 am |
| **Profesor responsable:** Dr. Nervo Medrano | **Hora determinación:** 11:00 pm |

**13.- Biopsia o cultivo:** no

**14.- Diagnóstico definitivo:** exodoncia de tercer molar erupcionado #38 con pericoronaritis parcial.

**15.- Pronóstico:** favorable

**16.-Indicaciones y tratamiento postquirúrgico:** ingerir dieta líquida, guardar reposo, no realizar actividad física, dieta blanda por 72 horas.

**17.-Control postquirúrgico:**

| | |
|---|---|
| 24 –marzo- 2016 | Revisión extraoral e intraoral se observa todo normal |
| 29 –marzo- 2016 | Revisión extra e intraoral se observa todo normal |

**Fecha del tratamiento realizado:**

| Fecha | Tratamiento | Firma del Profesor |
|---|---|---|
| 21 –marzo- 2016 | Exodoncia pieza# 38 | |

**Declaración del paciente:**

- Declaró cierto todo los datos relativos a mi historia clínica, no habiendo omitido ningún aspecto de interés a que sido cuestionado.
- Declaró que he sido informado satisfactoriamente de la naturaleza y propósito de la intervención arriba citada, se me han explicado verbal y gráficamente los posibles riesgos y complicaciones así como las otras alternativas de tratamiento. También se me ha informado del tipo anestesia y de los riesgos comúnmente conocidos que conlleva.
- Declaró que he sido informado que la intervención será realizada por un estudiante con la supervisión del Profesor.

**Consentimiento informado:**

Una vez recibida la información, comprendida la intervención y aceptó los riesgos:

- Doy mi consentimiento para que la estudiante Lhume Jamileth Ortiz Montiel y su equipo realicen la operación descrita. Sí durante la intervención surgiera alguna situación inesperada que requiriese cualquier procedimiento distinto o añadidos ahora previstos y que me han sido explicados, solicitó y autorizó al equipo de realice al que lo que crea conveniente o necesario.
- Doy consentimiento para que se administra la anestesia señalada anteriormente, así como las medidas complementarias que se estimen oportunas durante el transcurso de la misma.

- Doy mi consentimiento para ser fotografiado, antes, durante y después de la intervención, para que posteriormente puedan ser utilizadas dichas imágenes en publicaciones o exposiciones de carácter única y exclusivamente científico y o divulgativo.

**Aceptación**

- Aceptó y me comprometo a seguir fielmente la recomendaciones recibidas tanto antes como después de la intervención, así como acudir a las revisiones post operatorias durante el tiempo indicado.
- Aceptó y reconozco que no se me pueden dar garantías o seguridad absoluta respecto a que el resultado de la operación sea el más satisfactorio, por lo que aceptó la posibilidad de necesitar cualquier posterior retoque o re intervención para mejorar el resultado final.
- Aceptó firmar este consentimiento informado e historia clínica y doy fe de que la estudiante Lhume Jamileth Ortiz Montiel y su equipo de ayudantes y me han informado la intervención a la que desee o ser sometido.

**Estudiante responsable**

En formado verbal y gráficamente a paciente del propósito y la naturaleza de la operación descrita anteriormente, de su alternativas, de los posibles riesgos de sus limitaciones y de los resultados que pueden esperarse pero no asegurar.

…….  ……

FIRMA DEL PACIENTE  FIRMA DEL ESTUDIANTE

……

FIRMA EL PROFESOR

## CONSENTIMIENTO INFORMADO

Yo Ronald Miguel Varela Segovia con cédula de identidad N° 2100554555 autorizo a los estudiantes para que tomen fotografías, cintas de video, películas y grabaciones de sonido de mi persona o para que me realicen una entrevista y puedan ser copiadas, publicadas ya sea en forma impresa sólo con fines académicos.

Firma

Fecha 21 de marzo del 2016

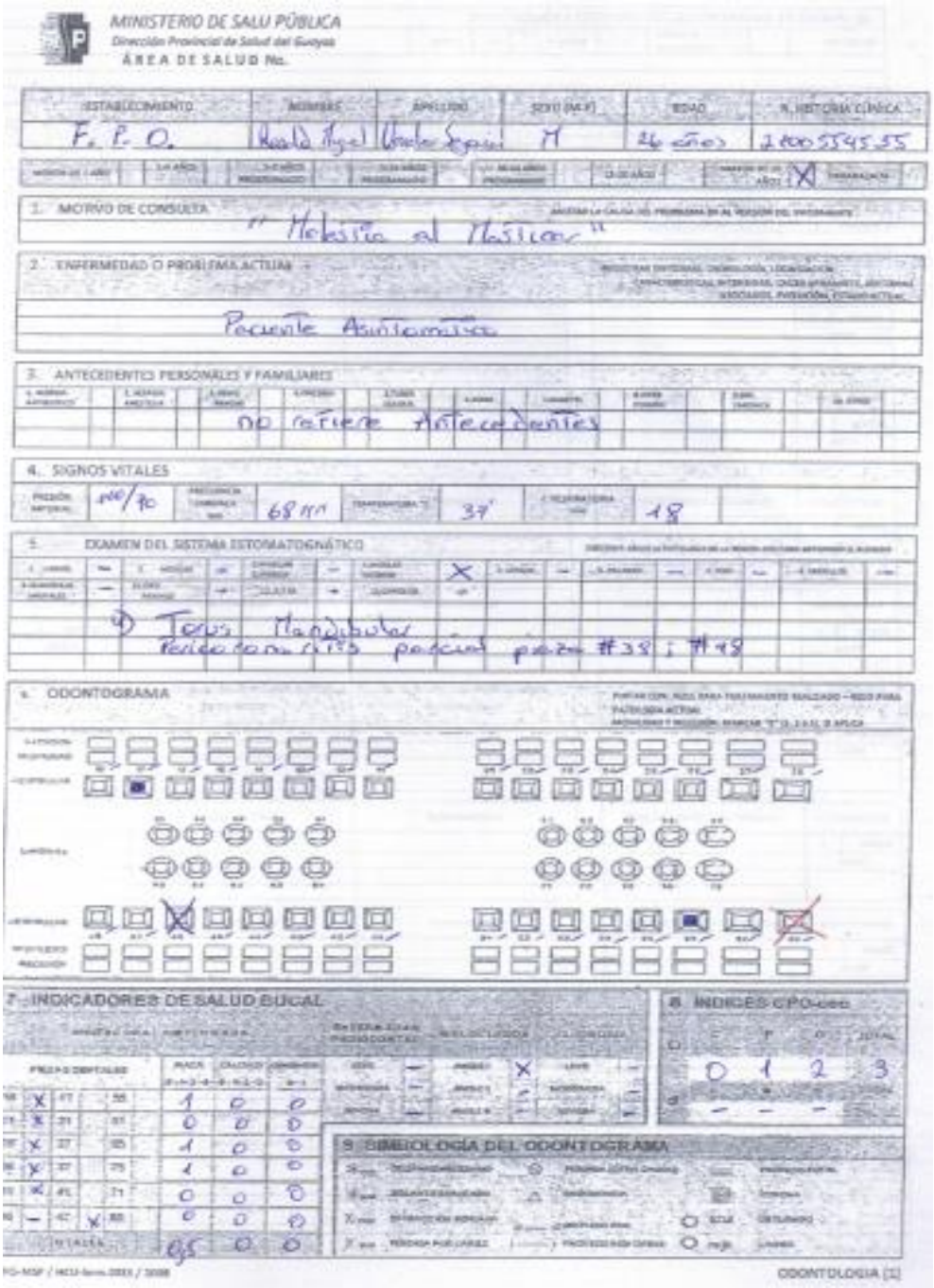

MINISTERIO DE SALU PÚBLICA
Dirección Provincial de Salud del Guayas
ÁREA DE SALUD No.

| ESTABLECIMIENTO | NOMBRE | APELLIDO | SEXO (M-F) | EDAD | N. HISTORIA CLÍNICA |
|---|---|---|---|---|---|
| F. P. O. | [illegible] | [illegible] | M | 26 años | 2000555555 |

1. MOTIVO DE CONSULTA
"Molestia al Masticar"

2. ENFERMEDAD O PROBLEMA ACTUAL
Paciente Asintomatico

3. ANTECEDENTES PERSONALES Y FAMILIARES
no refiere Antecedentes

4. SIGNOS VITALES
Presión arterial 100/70 — Frecuencia cardiaca 68 x'' — Temperatura °C 37' — Frecuencia respiratoria 18

5. EXAMEN DEL SISTEMA ESTOMATOGNÁTICO
Tejidos Mandibulares
Periodontitis paciente piezas #38 ; #48

6. ODONTOGRAMA

7. INDICADORES DE SALUD BUCAL

8. ÍNDICES CPO-ceo
D 0 — P 1 — O 2 — TOTAL 3

9. SIMBOLOGÍA DEL ODONTOGRAMA

ODONTOLOGÍA (1)

**Anexo 1:** historia Clinica

**Autora:** Lhume Jamileth Ortiz Montiel

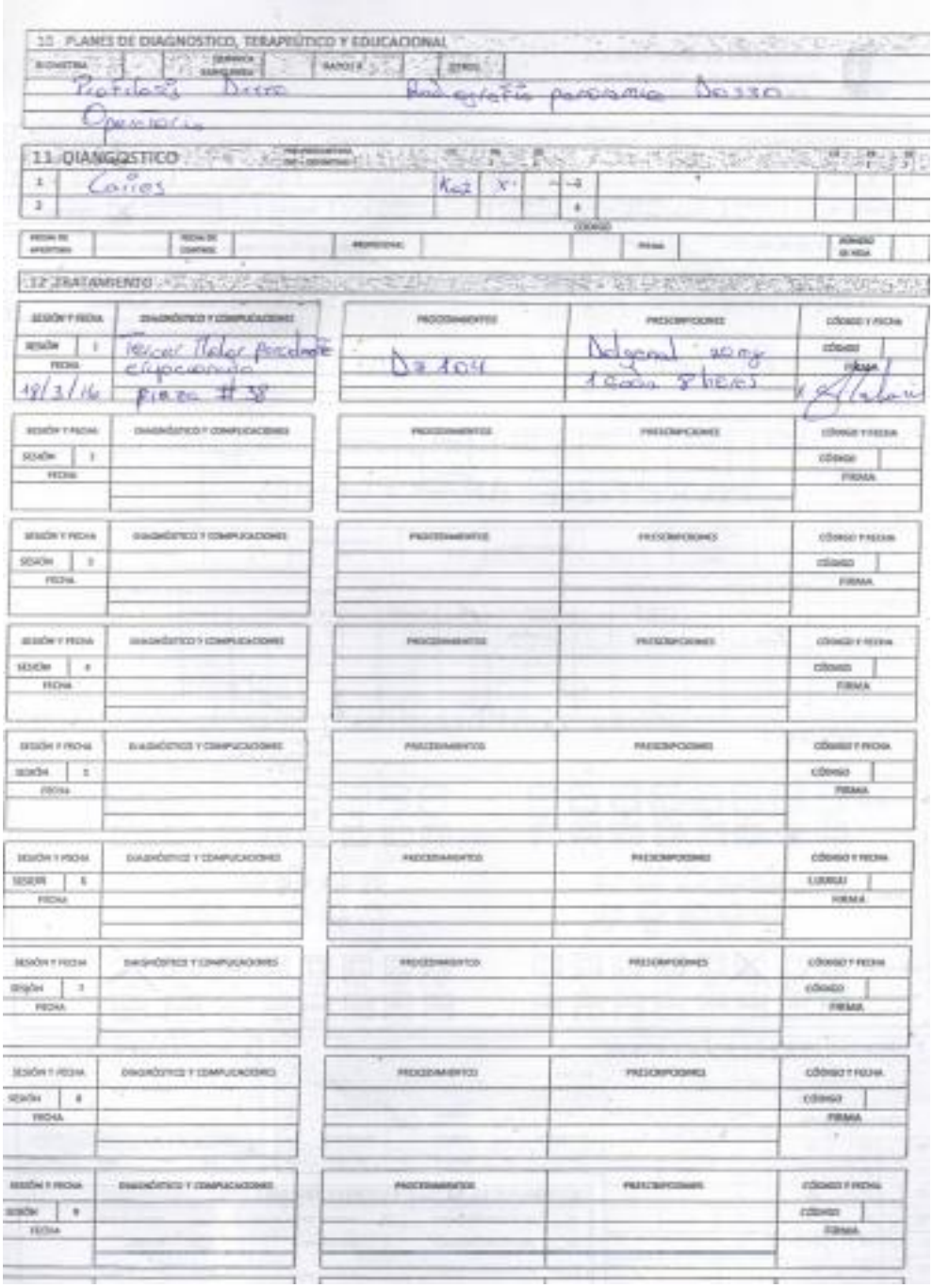

10. PLANES DE DIAGNOSTICO, TERAPEUTICO Y EDUCACIONAL

11. DIAGNOSTICO

12. TRATAMIENTO

**Anexo:** historia Clinica

**Autora:** Lhume Jamileth Ortiz Montiel

| LABORATORIO CLÍNICO<br>CENTRO MÉDICO COMUNITARIO<br>Dirección: Calle 13ava # 1331 y Gómez Rendón<br>Dra. QF. Estela Quiñonez<br>Teléfono: 2615736 - 0991435032 | Nombre: RONALD MIGUEL VARELA SEGOVIA<br>Edad: 26 años<br>Fecha: 14/03/2016 |
|---|---|

**EXAMEN DE SANGRE**

**HEMOGRAMA**

| | | |
|---|---|---|
| Hematíes: | 4.900.000 x mmc. | 4.2 – 5.4 millones/mm3 = H<br>3.9 – 5.1 millones/mm3=M |
| Leucocitos: | 7.300 x mmc. | 4.5 - 10.000/mm3 |
| Hemoglobina: | 13.8 g/dl | 13 – 17 H 11 – 15M |
| Hematocrito: | 42 % | 42 – 52 H 37 – 47 M |

**FORMULA DE SHILING**

| | | |
|---|---|---|
| Neutrófilos Segmentado: | 57% | 45 – 70 % |
| Neutrófilos Cayado. | % | 0 – 15% |
| Neutrófilos Juveniles: | % | 0 – 1% |
| Linfocitos: | 38% | 20 – 40 % |
| Basófilos: | % | 0 – 1 % |
| Monocitos: | % | 3 – 7 % |
| Eosinófilos: | % | 1 – 3% |
| Plaquetas: | 315.000 x mmc. | 150 – 400 mil. |

**ENZIMAS**

| | | | |
|---|---|---|---|
| T.G.O: | 8 | U/L | hasta 12 |
| T.G.P: | 6 | U/L | hasta 12 |

| | | |
|---|---|---|
| GLICEMIA | 72 mg/l | 70 - 105 |
| TIEMPO DE SANGRIA | 2"11" | |
| TIEMPO DE COAGULACION | 7"28" | |

Dra. QF. Estela Quiñonez.
MAGISTER EN BIOQUIMICA CLINICA
Libro.1"U" Folio: 27 Nº80

**Anexo 2:** Exámenes de laboratorio

**Autora:** Lhume Jamileth Ortiz Montiel

Anexo 3: Radiografia panorámica

**Autora:** Lhume Jamileth Ortiz Montiel