UNIVERSIDAD DE GUAYAQUIL
FACULTAD PILOTO DE ODONTOLOGÍA

TRABAJO DE TITULACIÓN PREVIO A LA OBTENCIÓN DEL TÍTULO DE ODONTÓLOGO

TEMA

Blanqueamiento dental en dientes vitales

AUTOR

David Alfredo Flor Ronquillo

TUTOR

Dr. Rosendo Loza

Guayaquil, Mayo del 2016

APROBACIÓN DEL TUTOR

Por la presente certifico que he revisado y aprobado el trabajo de titulación cuyo tema es **Blanqueamiento Dental en Dientes Vitales**, presentado por el Sr **David Alfredo Flor Ronquillo**, del cual he sido su tutor, para su evaluación y sustentación, como requisito previo para la obtención del título de Odontólogo.

Guayaquil, 10 de Abril del 2016.

…….

Dr. Rosendo Loza

ID# 090634285-2

CERTIFICACIÓN DE APROBACION

Los abajo firmantes certifican que el trabajo de Grado previo a la obtención de el Titulo de Odontólogo, es original y cumple con la exigencias académicas de la Facultad de Odontología, por consiguiente se aprueba.

……	……..
Dr. Mario Ortiz San Martin. MSc.	Dr. Miguel Álvarez Avilés. MSc.
Decano	**Subdecano**

……

Dr. Patricio Proaño Yela. MSc.

Director Unidad

Titulación

DECLARACIÓN DE AUTORÍA DE LA INVESTIGACIÓN

Yo **David Alfredo Flor Ronquillo** con cédula de identidad N° **091800385-6** declaro ante el Consejo Directivo de la Facultad de Odontología de la Universidad de Guayaquil, que el trabajo realizado es de mi autoría y no contiene material que haya sido tomado de otros autores sin que este se encuentre referenciado.

Guayaquil, 10 de Abril del 2016.

…….
David Alfredo Flor Ronquillo

ID# 091800385-6

DEDICATORIA

A mis padres por ser el pilar fundamental en todo lo que soy, en toda mi educación, tanto académica, como de la vida, por su incondicional apoyo perfectamente mantenido a través del tiempo.

Todo este trabajo ha sido posible gracias a ellos.

David Alfredo Flor Ronquillo

AGRADECIMIENTO

En primer lugar a Dios por haberme guiado por el camino de la felicidad hasta ahora; en segundo lugar a cada uno de los que son parte de mi familia a mi PADRE Lino Alfredo Flor Trávez, mi MADRE, Alicia Bélgica Ronquillo Moran; a mis hermanos; mis hijos Nathalie y Santiago, Mi Señora ESPOSA Juliet Coloma por siempre haberme dado su fuerza y apoyo incondicional que me han ayudado y llevado hasta donde estoy ahora. Por último a mi director de tesis nos ayudó en todo momento, Msc. Eduardo Rosendo Loza.

David Alfredo Flor Ronquillo

CESIÓN DE DERECHOS DE AUTOR

Dr.

Mario Ortiz San Martín, MSc.

DECANO DE LA FACULTAD DE ODONTOLOGÍA

Presente.

A través de este medio indico a Ud. que procedo a realizar la entrega de la Cesión de Derechos de autor en forma libre y voluntaria del trabajo **Blanqueamiento Dental en Dientes vitales**, realizado como requisito previo para la obtención del título de Odontólogo, a la Universidad de Guayaquil.

Guayaquil,10 de Abril del 2016.

…….

David Alfredo Flor Ronquillo
ID# 091800385- 6

INDICE GENERAL

Contenidos	**Pág.**
UNIVERSIDAD DE GUAYAQUIL	i
APROBACIÓN DEL TUTOR	i
CERTIFICACIÓN DE APROBACION	ii
DECLARACIÓN DE AUTORÍA DE LA INVESTIGACIÓN	iii
DEDICATORIA	iv
AGRADECIMIENTO	v
CESIÓN DE DERECHOS DE AUTOR	vi
INDICE GENERAL	vii
INDICE DE FIGURAS	ix
RESUMEN	xi
ABSTRACT	xii
1. INTRODUCCION	1
3. DESARROLLO DEL CASO	20
3.1. HISTORIA CLINICA	20
3.1.1. Identificación del paciente	20
3.1.2. MOTIVO DE LA CONSULTA	20
3.1.3. ANAMNESIS	20
3.2. ODONTOGRAMA	24
3.3. FOTOS EXTRAORALES:	25
3.3.1. FRONTALES	25
3.3.2. LATERALES	26
3.3.3. FOTOS INTRAORALES: OCLUSALES	26
3.3.4. IMAGEN LATERALES DERECHA E IZQUIERDA	28
3.3.5. ESTUDIO DE LOS MODELOS EN ARTICULADOR SEMIAJUSTABLE	29

3.4 DIAGNOSTICO 29
4. Pronóstico 29
5. Planes de tratamiento 30
6. DISCUSIÓN 40
7. CONCLUSIONES 41
8. REFERENCIAS BIBLIOGRÁFICAS 42
ANEXOS 45
CONSENTIMIENTO INFORMADO PARA TOMAR FOTOS, VIDEOS, FILMACIONES O ENTREVISTA. 46

INDICE DE FIGURAS

Contenidos **Pág.**

Foto 1: Radiografía Panorámica del paciente 23

Foto 2: Odontograma del paciente 24

Foto 3 Vista Frontal del Paciente 25

Foto 4: Vista lateral izquierda y derecha del paciente 26

Foto 5: Arcada Superior 26

Foto 6: Arcada Inferior..... 27

Foto 7: Imagen Frontal arcada en oclusión 27

Foto 8: Imagen lateral derecha e izquierda 28

Foto 9: Modelo de estudio en articulador semiajustable 29

Foto 10: Imagen Inicial del Paciente 30

Foto 11 Toma de muestra de color 31

Foto 12: Aplicación de agente desensibilizante (KF 2%) 31

Foto 13: Aplicación de protector Gingival Top Dame 32

Foto 14: Aplicación del Agente Blanqueador peróxido de hidrogeno al 35% 32

Foto 15: Aplicacion de Luz Halogena..... 33

Foto 16: Agente blanqueador en etapa final 33

Foto 17: Aplicación de agente blanqueador por segunda y tercera vez 34

Foto 19**:** Modelo de estudio en articulador semiajustable con Top Dame..... 35

Foto 20: Acetato de arcada inferior terminada 36

Foto 21**:** Aplicación peróxido de carbamida al 15% en acetato..... 36

Foto 22: Vista frontal del paciente con cubeta de acetato 37

Foto 23: Vistas laterales del paciente con cubeta de acetato 37

Foto 24: Proceso del blanqueamiento de la 2 y 3 sesión 38

Foto 25: Aplicación de flúor neutro en arcada superior e inferior 38

Foto 26: Resultado final del blanqueamiento en ambas arcadas 38

Foto 27: Muestra Final del color (A2) 39

RESUMEN

La demanda de los tratamientos que mejoran y embellecen la sonrisa ha aumentado considerablemente; las manchas y decoloraciones en los dientes han sido un reto para el odontólogo. Los dientes pueden tener pigmentaciones por muchas causas; algunas pueden ser adquiridas, otras son producto del desarrollo dentario (dentinogénesis imperfecta) o son originadas por la toma de antibióticos como tetraciclina; en otras ocasiones, son producto de traumas o infecciones alrededor de un diente, altas fiebres o enfermedades crónicas prolongadas durante la niñez. El objetivo es determinar la mejor técnica de blanqueamiento dental para devolver el color óptimo y natural al paciente. Como la aplicación se realiza en el consultorio, exige más tiempo de atención clínica y como consecuencia presenta mayor costo. Esta técnica es preferentemente indicada para pequeños grupos de dientes, o cuando el paciente desea reducir el tiempo de tratamiento y no tiene el perfil o la disciplina para utilizar la cubeta individual con gel blanqueador a diario, como es necesario en la técnica de blanqueamiento en el hogar. Esta técnica consiste en llevar una cubeta de acetato blanda preferiblemente de 0.35 pulgadas de grosor a la boca, cargada del agente blanqueador de preferencia en las horas de la noche y por un par de horas. Las determinadas técnicas aplicadas producen resultados satisfactorios en cuanto a la tonalidad deseada. El agente blanqueador más utilizado en la actualidad es el peróxido de carbamida a diferentes concentraciones dependiendo de la necesidad de cada paciente por lo general al 10%, 15%, 16%, 20% y 22%. Esto nos lleva a la conclusión de que la concentración del agente blanqueador y el tiempo influyen en la eficiencia del cambio de color.

Palabras claves: técnica, blanqueamiento, acetato, peróxido de carbamida.

ABSTRACT

The demand for treatments that improve and beautify the smile has increased considerably; stains and discolorations on the teeth have been challenging for the dentist. The teeth may have pigmentations for many reasons; some may be acquired, others are the result of tooth development (dentinogenesis imperfecta) or are caused by taking antibiotics such as tetracycline; on other occasions, they are the result of trauma or infection around a tooth, high fevers or prolonged chronic diseases in childhood. The objective is to determine the best technique to restore tooth whitening optimal patient and natural color. As the application is done in the office requires more time clinical care and as a result has a higher cost. This technique is preferably suitable for small groups of teeth, or when the patient wants to reduce treatment time and does not have the profile or the discipline to use the custom tray with bleaching gel daily as needed in the bleaching technique in home. This technique consists of taking a bucket of soft acetate preferably 0.35 inches thick at the mouth, charged the bleaching agent preferably in the evening hours and for a couple of hours. Certain applied techniques produce satisfactory results in terms of the desired shade. The bleaching agent most commonly used today is carbamide peroxide at different concentrations depending on the needs of each patient usually 10%, 15%, 16%, 20% and 22%. This leads to the conclusion that the concentration of the bleaching agent and time influence the efficiency of the color change.

Keywords: technical, whitening, acetate, carbamide peroxide.

1. INTRODUCCION

Es fundamental el conocimiento de los diversos tipos de la alteración de color, pues éste es un importante paso para el diagnóstico correcto y el encaminamiento seguro del tratamiento ya que los dientes están constituidos básicamente por esmalte y dentina, por lo tanto cualquier alteración que ocurra en esos tejidos muestra un cambio de tonalidad en los dientes, el color del esmalte cambia considerablemente, dependiendo del espesor y de su grado de mineralización, el esmalte mientras más mineralizado es, más translucido (Nevárez, 2012)

Normalmente la dentina, en mayor grosor, se presenta un tono amarillento, en el joven es amarillo claro, pero en el adulto es un amarillo más oscuro. Los factores que llevan a modificaciones de color en los dientes son los más variados, a fin de prever el éxito del tratamiento, el profesional debe procurar descubrir la causa de la alteración del color a través del examen anamnésico, clínico y radiográfico. (Nevárez, 2012)

El tratamiento, depende de las condiciones clínicas, puede ser una simple adecuación de las condiciones bucales (remineralización de las manchas blancas) o la asociación de éste con un tratamiento restaurador mínimamente invasivo. El grado de decoloración puede variar del opaco (claro) hasta el marrón oscuro, dependiendo del tiempo de evolución . (Nevárez, 2012)

Se encontraron en 1901 sobre las condiciones de piezas dentarias que caracterizaban a los inmigrantes italianos, cuya infancia había transcurrido en Nápoles: dientes con la superficie del esmalte alterado y manchas café parduzcas obscuras. En 1916, Mc Kay con la colaboración de Black, informaron un hallazgo parecido en los dientes de 6.873 personas residentes en 26 comunidades de Colorado Springs, clasificándolos de “imperfección endémica del esmalte dentario de causa desconocida” y le llamaron “esmalte moteado”. (Nevárez, 2012)

Eager, sugirió que la causa podría atribuírsele a un agente en el agua potable. Debido a esto, Mc Kay y Black, lograron cambiar los tanques de agua de aquellas poblaciones más afectadas, observando después de varios años que los niños

dejaron de verse tales patologías en sus dientes. Confirmando lo anterior, años después y, Churchill, en 1931, analiza el agua de las poblaciones donde se veían mayores cantidades de dientes con esmalte moteado informando un alto contenido de fluoruros dentro de la misma (Nevárez, 2012)

Las patología que causan las alteraciones de color son hipo calcificación de esmalte y como la hipoplasia , estas son causadas por presencia de cualquier factor etiológico que cause la malformación de esmalte dentario en una de sus fases de formación. Esta suelen ser: adquirida, congénita o hereditaria, todo dependiendo de la causa y el ciclo de formación afectada. Los cambios en los conceptos acerca del cuidado dentario, la mejora de los biomateriales y técnicas y la preocupación de los pacientes por su sonrisa (Daza, 2012)

Desde ese entonces se empezaron a describir nuevas técnicas como la realizo Walter Kane en 1916 describió la técnica de microabrasión con ácido hidroclorhídríco y calor para remoción de manchas endémica. Mc Closkey utilizo ácido hidroclorhídrico al 18%, mediante fricción con un hisopo sobre la superficie del esmalte. (Castro, 2012)

Croll y Gravanaugh en 1986 cambiaron un poco la técnica, utilizando una pasta de ácido hidroclorhídrico al 18% con piedra pómez aplicada con espátula de madera. Los resultados fueron excelentes, pero la técnica presentaba el inconveniente de trabajar con un ácido muy fuerte sin unión con la piedra pómez pudiendo poner en riesgo de alcanzar la mucosa y causar quemaduras, que el paciente en realidad no desearía tenerlas, además del dolor y de necesitar un tiempo de trabajo largo. (Castro, 2012)

Premier Dental Company creo Prema Compound en 1989, compuesto de pasta de ácido hidroclorhídrico al 10% con piedra pómez, con espátulas especiales para aplicación manual y copas de caucho para ser usadas en piezas de mano de baja velocidad, ofreciendo más seguridad y facilidad de uso. Mondelli en 1995 reemplazaron el ácido clorhídrico por ácido fosfórico a 37% asociado a piedra pómez, la ventaja es la disponibilidad del ácido en el consultorio y por ser menos agresivo en caso de que exista contacto con mucosa, piel u ojos. (Castro, 2012)

Luego de 10 años de experiencia Croll en 1995 corroboro el éxito clínico de la aplicación del protocolo de microabrasión más blanqueamiento y mantiene que sus resultados serían a tiempo prolongado segun Silva y cols.

En 2001 determinaron que la técnica microabrasiva del esmalte es un método clínicamente probado en remoción de defectos superficiales intrínsecos de los órganos dentales. Pero continuando con sus estudios Névárez y cols en 2010 utilizaron la técnica de microabrasión con ácido hidroclorhídrico al 18% sin instrumentos rotatorios ni abrasivos, simplemente se colocaban torundas de algodón con ácido hidroclorhídrico que luego se frotaba sobre la superficie del diente durante un periodo máximo de 360 segundos. (Castro, 2012)

Las calcificaciones así como las lesiones de manchas blancas en el esmalte son defectos que podrían ocurrir en un 25% a 30% de los pacientes durante el tratamiento de ortodoncia, aún con el uso de fluoruros y tan temprano como un mes posterior al inicio del tratamiento. Sin embargo, menos del 1% de estos casos muestra cavitación. La descalcificación ocurre debido a la acumulación de bio film en la superficie del esmalte. Por lo tanto debemos tener en cuenta que la placa dental debe ser removida, Si la placa dental no es removida, crea ácidos que disuelven el contenido mineral del esmalte, lo que deja defectos blancos característicos e inicia el proceso carioso. (Bravo, 2013)

Se ha observado que en muchos pacientes que acuden a la consulta en las clínicas de la facultad de odontología, pigmentaciones o coloraciones en sus dientes que responden a diferentes motivos que requieren tratamiento para mejorar su estética, y para ello se ofrecen diversidad de tratamiento de aclaramiento dental y casi nunca la aplicación de la micro abrasión como tratamiento alternativo y sobre todo conservador en el cual deberíamos darle mas ímpetu. El aplicar la técnica de microabrasión en dientes con modificaciones en el esmalte, es un procedimiento nada complicado, conservador y a traumático que simplemente consiste en la eliminación de las capas superficiales del esmalte por defecto intrínseco. (Daza, 2012)

El tratamiento se puede realizar en una sola cita con el fin de recuperar el color del esmalte hasta en un 97% de su totalidad. Este no afecta la integridad de los

prismas del esmalte dentario remanente y devuelve la estética en forma viable dejando una superficie brillante. Lo bueno de esta técnica es que esta no ocasiona sensibilidad pos operatoria y el ácido utilizado es incapaz de penetrar la dentina, por lo cual no existe contacto alguno con tejido pulpar (Daza, 2012)

La Microabrasión como técnica es aplicada como una de las tantas alternativas estéticas en aquellos casos donde se deseen remover manchas, líneas, vetas, coloraciones obscuras o pigmentaciones por desmineralización, de una manera rápida, efectiva, precisa y conservadora. Esta técnica se trata de la micro reducción química y mecánica del esmalte superficial de la pieza dentaria. Es cambios modernos para incorporar la belleza natural han llevado a un sinnúmero de especialidades de índole humana, a desarrollar nuevas técnicas, tendencias y materiales que cumplan con las exigencias que la salud y la estética que se imponen en el campo odontológico actual (Daza, 2012)

El tratamiento se puede realizar en una sola sesión con el fin de recuperar el color del esmalte hasta en un 97% de su totalidad siempre y cuando el diente no presente ninguna patología. Este no altera la pureza de los primas del esmalte remanente y devuelve la estética en forma estable dejando una superficie brillante. Lo bueno de esta técnica es que esta no ocasiona sensibilidad pos operatoria y el ácido utilizado es incapaz de penetrar la dentina, por lo cual no existe contacto alguno con tejido pulpar (Daza, 2012)

La alta demanda de los tratamientos odontológicos que mejoran y embellecen la sonrisa ha aumentado considerablemente; las manchas y decoloraciones en los dientes han sido un desafío cotidiano para el profesional. Los dientes pueden tener pigmentaciones por varias causas; algunas pueden ser adquiridas con genética, otras son producto del desarrollo dentario (dentinogénesis imperfecta) o son originadas por alguna ocasión por la toma de antibióticos como tetraciclina; en otras ocasiones, son producto de traumas o infecciones de un diente adyacente, por altas fiebres o enfermedades crónicas que se han ido prolongando durante la niñez. (Zeron, 2014)

También el tratamiento de la microabrasión dental es denominado un tipo de técnica que ofrece una alternativa conservadora, segura y efectiva, actuando de manera local sobre las alteraciones teniendo como objetivo eliminar todas las irregularidades de la superficie del esmalte como los son manchas blancas por fluorosis dental, pigmentaciones por desmineralización, entre otras pigmentaciones limitadas a la superficie del esmalte; dicha técnica se basa en la microreducción química y mecánica del esmalte superficial por medio de la cual se utiliza compuestos ácidos combinados a pastas abrasivas. (Zeron, 2014)

Hay múltiples factores que debemos tomar en cuenta en el momento de considerar esta técnica, por que todos transcurren por el conocimiento de los diferentes efectos además de coloraciones que pueden maltratar a los dientes y sus estructuras adyacentes. De esta forma podremos evaluar la necesidad primaria y fundamental de esta u otra técnica para tratar estos defectos y dentro del concepto actual de la Odontología estética conservando así tejido de la mucosa de la cavidad oral y la necesidad de veracidad en el tratamiento (Cortez, 2011)

Si el color subyacente del órgano dental es bastante amarrilla, marrón u oscura, se recomienda utilizar un blanqueamiento dental convencional, seguido del tratamiento minucioso de Microabrasión lo cual lo habremos determinado mediante un correcto a análisis clínico profundo. Ahora bien con esta técnica microabrasion será mas fácil la desmineralización y eliminación de ciertos puntos o defectos de descalcificación que no presentaren mejoría. La microabrasión produce cambio de tono y muestra una superficie de esmalte altamente reflectivo, por lo que enmascara la decoloración que aún puede quedar en el esmalte dentario (Cortez, 2011)

En caso de ir más allá del esmalte, se debe restaurar el órgano dental aplicando un compuesto fotopolimerizado de composite. Según la depresión de la mancha o tonalidad se podría diagnosticarse dependiendo de su origen. Los efectos a continuación de a su aplicación son casi cero: ausencia de sensibilidad térmica postoperatoria en las piezas dentarias tratadas. Además, el ácido utilizado es

incapaz de penetrar la dentina, por lo cual no existe relación de contacto entre la dentina y el tejido pulpar. La acción ácido abrasiva provee al diente un aspecto lustroso y brillante permanente, reduciendo las posibilidades de formación de caries en la superficie del mismo. (Cortez, 2011)

La depresión de la lesión representa un parámetro que limita la aplicación de la microabrasión del esmalte con ácido clorhídrico. Por lo general, se precisa que profundidades menores a 0,2mm, se encuentran dentro del rango óptimo de aplicación, defectos mayores, requerirán algunas otras alternativas terapéuticas restauradoras. (Cortez, 2011)

La valoración previa del volumen adamantino afectado resulta de vital interés. Se ha descrito que la microabrasión del esmalte con ácido clorhídrico posee un mecanismo de acción en el cual remueve una cantidad aproximada de 50- 150µm que incluye al tejido descalcificado superficial, cantidad muy poca o insignificante, peor aun si la comparamos con la remoción en los tratamientos restauradores, ya sea directos o indirectos. (Cortez, 2011)

Por otro lado debemos de tener muy en cuenta que este tipo de procedimiento terapéutico otorga al esmalte una superficie lisa y pulida, es decir "esmalte glaseado", a través de la compactación y destitución de los productos degradados de calcio y fosfato, resultantes de la acción erosiva- abrasiva simultánea del procedimiento y del producto utilizado (Cortez, 2011)

- **Agentes utilizados para el blanqueamiento dental**

Peróxido de carbamida El peróxido de carbamida es posible encontrarlo a un 10% en una solución acuosa que se utiliza en la mayoría de blanqueamiento domiciliario. Se descompone en una solución de peróxido de hidrógeno al 3.35% y de urea al 6.65%. El peróxido de carbamida líquido al 15-20% está disponible para el blanqueamiento domiciliario supervisado por el odontólogo. (Alarcon, 2012)

La solución de carbamida al 15% emite peróxido de hidrógeno al 5.4%, y la solución al 20% emite peróxido de hidrógeno al 7%. Una solución de peróxido de carbamida al 35% que no está destinado al uso del paciente como equipo domiciliario, sino al procedimiento clínico. Esta solución al 35% emite peróxido de hidrógeno al 10%, puede provocar daño a los tejidos blandos y, por eso debe utilizarse dique de coma con protector de tejido blando. (Alarcon, 2012)

Peróxido de hidrógeno Mayormente el peróxido de hidrógeno se encuentra en la mayoría de los agentes aclaradores dentales. Este agente se descompone en H2O y oxígeno. Las moléculas de oxígeno actúan en el diente liberando la molécula de pigmento que se encuentra en el esmalte la cual produce el blanqueamiento dental. La presentación más común que podemos encontrar viene en concentraciones del 1.5 al 9%, indicada para órganos dentales vitales con la técnica de blanqueamiento en el hogar y en concentraciones del 30 al 38%, con la técnica en el consultorio que también puede ser utilizada para diente vitales y no vitales (Alarcon, 2012)

Perborato de sodio Presentado en polvo que se descompone en metaborato de sodio, peróxido de hidrógeno y O2 al contacto con H2O. Por lo general en asociación de este componente como peróxido de hidrógeno se utiliza para blanqueamiento en dientes vitales como lo vamos a tratar en este trabajo(Alarcon, 2012)

Agentes aglutinantes Carbopol: Se trata de un polímero de ácidopoliacrilico. La trotalamina, que es un agente neutralizante, a menudo se añade al carbopol para reducir el pH de los geles. Las soluciones que contienen carbopol liberan oxígeno lentamente, mientras que aquellas que no lo tienen liberan oxígeno con rapidez. La rapidez de oxigenación afecta la frecuencia de recambio de la solución durante el blanqueamiento en el tratamiento. Las soluciones que liberan oxígeno rápidamente, liberan la máxima cantidad de éste en menos de 1 hora, mientras que las soluciones lentas requieren 19 horas para la máxima liberación de oxígeno, pero permanecen activas durante casi 10 horas. (Alarcon, 2012)

El carbopol aumenta la viscosidad del material blanqueador. La naturaleza tixotrópica del carbopol permite una mejor retención en la cubeta del gel de liberación lenta. El carbopol retrasa la efervescencia, al retardar la velocidad de liberación del oxígeno. Los productos aglutinantes permanecen sobre los dientes proporcionando el tiempo necesario para que, dentro de éstos, se difunda el peróxido de carbamida. - Parece que el aumento de viscosidad evita que la saliva estropee el peróxido de hidrógeno, con lo cual, pueden lograrse resultados más eficaces. (Alarcon, 2012)

El Opalustre es una crema o pasta de abrasión químico-mecánica que se mezcla en H2O con sus componentes principales del opalustre como el ácido clorhídrico y carburo de Silicio. Esta se dispensa mediante jeringa para poder lograr una aplicación rápida y sencilla la cual proporciona en el esmalte una superficie natural y “glaseada”. El Opalustre es para uso exclusivo en el consultorio, para corregir manchas superficiales blancas tenues, marrones o multicolores a causa de la desmineralización hasta un tope máximo de 0,2 mm de depresión (fluorosis, hipocalcificaciones).

El Opalustre remueve en forma segura una cantidad controlada y limitada de esmalte superficial muy importante durante el tratamiento. Durante el proceso de la microabrasión del esmalte esta logra alterar los contornos de éste en forma mínima y es más conservador que la restauración mediante Resinas. La utilización de la copa con cerdas es para un desgaste grueso o voluminoso y para desgaste fino o pulido final con Opalustre el normal, se aplica en una capa de aproximadamente 1 mm de espesor sobre las superficies vestibulares. Utilizando las copas especiales OpalCups en el contraángulo la superficie es tratada con presión de intermedia a fuerte, a bajas revoluciones teniendo en cuenta la presión ejercida. (Gomez, 2013)

En este trabajo de investigación con la aplicación de caso clínico el diagnóstico constituye el elemento básico para la ejecución del tratamiento adecuado, además con el diagnostico sabré a que profundidad se encuentra la

hipocalcificacion, especialmente en los casos de presencia de caries de esmalte inactivas.

La técnica de microabrasión manual del esmalte resulta ser un tratamiento conservador, rápido, efectivo y de costo accesible, en este trabajo de investigación abarca diversos contenidos que ayudaran a entender aún más las ventajas y desventajas de la microabrasión del esmalte utilizando opalustre, Identificar en qué casos está indicado, establecer el diagnóstico diferencial con lesiones similares, este trabajo se elabora en la Facultad Piloto de Odontología de la Universidad de Guayaquil.

- **Técnicas de blanqueamiento dental**

Blanqueamiento en el hogar El blanqueamiento en el hogar con cubeta es una técnica que incluye el uso de una cubeta plática transparente confeccionada por el dentista, lo que posibilita la aplicación del gel blanqueador por el propio paciente en su casa, siempre con la supervisión del odontólogo. El agente blanqueador que suele utilizarse es el peróxido de carbamida en concentraciones que vienen en presentaciones del 10 al 17% en la mayoría de las ocasiones. Éste se utiliza frecuentemente para el blanqueamiento de dientes con vitalidad y sin vitalidad. (Alarcon, 2012)

Otra opción es el empleo de peróxido de hidrógeno en concentraciones del 3 a 9% durante de 30 minutos, de una a dos veces por día. Debido a que la eficacia del blanqueamiento se basa en una proporción de tiempo y de dosis, concentraciones más altas disminuyen el tiempo requerido para alcanzar los resultados y más bajas requieren períodos de tiempo más prolongados para alcanzar resultados similares.

Blanqueamiento en el consultorio dental Entre las técnicas de aclaramiento que se emplea es el peróxido de hidrógeno que viene en la presentación del 35% como agente blanqueador. Como la aplicación se realiza en el consultorio, exige más tiempo de atención clínica en la consulta y como consecuencia representa mayor costo. Esta técnica es preferentemente indicada para pequeños grupos de dientes, o cuando el paciente desea reducir el tiempo de tratamiento y no tiene el

perfil o la disciplina para utilizar la cubeta individual con gel blanqueador a diario, como es necesario en la técnica de blanqueamiento en el hogar. (Alarcon, 2012)

Para esos pacientes, puede estar indicado el blanqueamiento simultáneo de las arcadas superior e inferior en consultorio. En particular para los dientes desvitalizados, algunos autores indican emplear una técnica de consultorio mediata, que utiliza peróxido de hidrógeno al 35% en forma de polvo, con éste colocado por el profesional en la cámara pulpar, seguido de un apósito de demora. (Alarcon, 2012)

El paciente regresa a su casa y en otras sesiones clínicas pueden realizarse nuevos cambios del agente blanqueador para acceso endodóntico y emplear una técnica inmediata con peróxido de carbamida al 35 o 38%, aplicando directamente en la dentina oscurecida dentro de la cámara pulpar. (Alarcon, 2012)

- **Técnica ambulatoria**

Este procedimiento fue desarrollado por Klusmier en1960 y popularizado por Haywood y Heymann en1989. Esta técnica consiste en llevar una cubeta de acetato blanda preferiblemente de 0.35 pulgadas de grosor a la boca, cargada del agente blanqueador de preferencia en las horas de la noche y por un par de horas. El agente blanqueador más utilizado en la actualidad es el peróxido de carbamida a diferentes concentraciones dependiendo de la necesidad de cada paciente por lo general al 10%, 15%, 16%, 20% y 22%. (Muñoz, 2012)

Se ha demostrado que la concentración del agente blanqueador influye en la eficiencia del cambio de color, Por ejemplo cuando utilizamos concentraciones bajas (0.5%), de peróxido de carbamida, requieren más tiempo para obtener los mismos resultados que con altas concentraciones a tiempos cortos, claro está que si usamos a una baja concentración hay un menor daño a los tejidos del órgano dental. (Muñoz, 2012)

- **Técnica de profesional Según Barrancos Mooney**

En su tratado de operatoria dental: “integración clínica”, es el tratamiento que realiza el profesional odontólogo en el consultorio en piezas dentarias vitales con anomalías moderadas y severas respectivamente. Los productos utilizados para

este tratamiento son muy cáusticos (30,35 o 38%) por lo que debemos realizar un aislamiento absoluto con dique de goma u otros sistemas de barrera que protejan los tejidos blandos también llamados “Barrera Gingival”. Hay que recalcar que este tratamiento está contraindicado en personas que no han sido rehabilitados con caries abiertas, restauraciones deficientes, patologías, problemas periodontales . La acción de los agentes blanqueadores se puede intensificar y acortar el tiempo si se utilizan fuentes emisoras de alta energía (Luz polimesadora, laser, o luz de plasma). (Barrancos, 2006)

Dentro de la consulta odontológica, la técnica del blanqueamiento podrá ser realizada en forma rápida interna y, externa o mediante la combinación de ambas técnicas. Elegir una de ellas dependerá de la vitalidad del o las piezas dentarias a tratar y de la intensidad de la pigmentación o coloración. El tiempo del agente blanqueador que este en contacto y la presentación del producto además de su concentración son factores críticos y determinantes para el éxito del tratamiento. Existen elementos complementarios para realizar la técnica de aclaramiento en el consultorio, el empleo de unidades de calor y luz, como las lámparas de fotoactivación, el láser que trabajo con diodo, plasma o luz de LED, se utilizan con el fin de acelerar el proceso de oxidación. (Barrancos, 2006)

- **Con peróxido de hidrógeno**

Esta técnica, desarrollada por Ames en 1937, originalmente utilizaba la solución de peróxido de hidrógeno al 30%. Actualmente, con el lanzamiento de nuevos agentes blanqueadores a base de peróxido de hidrógeno en altas concentraciones, que varían del 30 al 50%, esta técnica nuevamente ha ganado importancia teniendo como principal ventaja la rapidez con que se obtienen resultados satisfactorios, que a menudo requieren sólo una sesión de tratamiento. Este elemento tiene la capacidad de formar diferentes tipos de oxígeno activo, dependiendo de la temperatura, luz, pH, y presencia de catalizadores. (Davila, 2014)

- **Fuentes de luz**

Estos agentes blanqueadores poseen activación química o física. Por lo cual pueden ser activadas con fuentes de luz (halógena, arco de plasma, LED asociados a láser de diodo, LED asociados a láser de argón, entre otros). El blanqueamiento ocurre rápidamente debido a la gran liberación de oxígeno de los agentes blanqueadores al ser activados. (Barrancos, 2006)

- **Láser**

Se debe considerar que ningún láser produce efecto de blanqueamiento por sí solo, simplemente acelera los procesos de descomposición del agente químico peróxido de hidrógeno. Se han propuesto diferentes tipos de luz láser para este procedimiento, el más utilizado es el láser de Diodo y LED. Con el empleo del láser, los tiempos de trabajo se ven reducidos respecto a la utilización de lámparas de luz halógena, pero estos no difiere en nada. (Davila, 2014)

En realidad la ventaja teóricamente es la capacidad de la fuente de luz de calentar el peróxido de hidrógeno, lo que aumenta la tasa de descomposición de oxígeno para formar radicales libres de oxígeno elevando la liberación de las moléculas contenedoras de pigmentos. La alta temperatura actúa como catalizador en la alteración del agente blanqueador a productos oxidantes y aporta energía a la solución blanqueadora, haciendo más fácil su extensión en la configuración del órgano dental(Davila, 2014)

Los clínicos que realizan el blanqueamiento dental en dientes vitales, en consultorio con la adición de una fuente de luz, necesitan considerar el agente blanqueador a ser utilizado, así como los riesgos potenciales asociados con el calentamiento del diente. (Davila, 2014)

- **Enfoque biológico del blanqueamiento dental**

El protocolo clínico de blanqueamiento dental es un tratamiento farmacológico dosisdependiente, de uso tópico aplicado por el mismo paciente en casa o aplicado en la consulta. Es un tratamiento destinado a devolver al diente su color

y traslucidez, con el propósito de restablecer la armonía facial del paciente tanto estética como psicológicamente. (Mooney, 2015)

Indicaciones

- Pigmentos generados por envejecimiento o con alguna decoloración de origen idiopático en los que se busque un cambio para mejorar la estética.
- Pigmentos dentales debidos a traumas que generen extravasación a nivel dentinal.
- Pigmentos extrínsecos por hábitos o por ingesta excesiva de agente cromógenos.
- Como tratamiento inicial a otros procedimientos de tipo restaurativo que busquen como finalidad tener un color de alto valor cromático.
- Decoloraciones generadas por necrosis pulpar. (Mooney, 2015)

Contraindicaciones

- Presencia de alergia a los peróxidos de carbamidas o de hidrogeno.
- Mujeres en periodo de lactancia.
- Pigmentos de alta saturación cromática no susceptibles a la acción de los peróxidos en relación tiempo/concentración indicada.
- Amelogénesis y dentinogenesis imperfecta.
- Pacientes que estén siendo sometidos a radioterapia en cabeza y cuello. Estos pacientes presentan xerostomía progresiva y el esmalte es quebradizo; además la caries progresa rápidamente. (Mooney, 2015)
- Pacientes que estén consumiendo medicamentos que generen inmunosupresión, como agentes de tratamiento oncológico y corticoesteroides.
- Pacientes con enfermedad oclusal que generen síndrome de desgaste severo con elevada exposición dentinal.
- Dientes con tratamientos endodontico defectuosos, inadecuado sellado apical o con alguna sintomatología periapical.
- Pacientes que presenten patologías de tracto gastrointestinal deben evitar tratamientos tópicos con cubetas. (Mooney, 2015)

- **Objetivos elementales de la micro abrasión del esmalte.**

La recuperación de la estética de los dientes a través de un ligero desgaste mínimo de la superficie del esmalte y la remoción de las manchas obscuras y decoloraciones superficiales son el principal objetivo. La técnica de microabrasión debe resultar en una mejoría permanente y significativa en la apariencia de los dientes. (Gomez. , 2011)

Debe permitir al odontólogo el control de la cantidad de esmalte removido, para que la pérdida de estructura dentaria se mantenga dentro de niveles funcional y estéticamente aceptables. Debe ser fácilmente tolerada por el paciente, sin la necesidad de anestesia local. Debe ser simple y rápida de realizar y no causar daño a la pulpa, periodonto u otras estructuras extraorales. (Gomez, 2011)

- **Indicaciones de la microabrasión del esmalte**

La microabrasión del esmalte es exitosa sólo en manchas superficiales del esmalte. Las manchas causadas por fluorosis, pueden ser tratadas exitosamente con el método de microabrasión. Las opacidades del esmalte como hipoplasia secundaria a trauma, defectos multicolores del esmalte y defectos de descalcificación que se pueden observar luego de la remoción de brackets o bandas de ortodoncia, pueden mejorar con este método. (Gomez , 2011)

Es de gran importancia que el odontólogo realice un adecuado diagnóstico clínico de las lesiones, para lograr el tratamiento exitoso de las mismas. Sin embargo, algunas veces el profesional no estará seguro de la profundidad del defecto en el organo dental. En estos casos, se puede realizar la microabrasión inicialmente si previamente se le ha advertido al paciente o a sus padres que son posible requerir el uso posterior de una composite. (Gomez, 2011)

- **Contraindicaciones de la microabrasión del esmalte**

Las decoloraciones dentinarias profundas como las que se observan en la dentinogénesis imperfecta, manchas por tetraciclinas, oscurecimiento asociado con desvitalización o terapia endodóntica y tinciones relacionadas al proceso de envejecimiento del diente no son afectadas . (Gomez, 2011)

Elkhazindar además, contraindica esta técnica en pacientes no cooperadores y para el tratamiento de lesiones profundas de hipoplasia del esmalte. Algunos pacientes con manchas intrínsecas en dentina pueden beneficiarse de otros métodos para la corrección del color como tratamientos intensivos de blanqueamiento dental o combinaciones de microabrasión con blanqueamiento, mientras que otros requerirán métodos restauradores que enmascaren la dentina como resinas compuestas o carillas (Gomez, 2011)

- **Ventajas de la microabrasión del esmalte**

La técnica de microabrasión del esmalte es segura, práctica, requiere de un tiempo clínico mínimo para su realización y es bien aceptada por el paciente. No se requiere anestesia local y no se ha reportado sensibilidad postoperatoria significativa o recurrencia de las decoloraciones. Además, es una alternativa menos destructiva que la remoción mecánica del esmalte decolorado y su reemplazo posterior con materiales restauradores como resinas, carillas, etc. La microabrasión del esmalte reduce la superficie del diente imperceptiblemente y causa la formación de una capa superficial de esmalte liso y lustroso que beneficia sus propiedades ópticas y que ha mostrado ser más resistente al ataque de los ácidos y a la acumulación de placa dental (Gomez, 2011)

La colonización bacteriana ocurre más rápidamente en superficies dentarias rugosas. Es posible que la película adquirida no se adhiera tan fácilmente a las superficies altamente pulidas. El ácido clorhídrico contenido en el compuesto de microabrasión tiene un efecto erosivo sobre la superficie del esmalte. La aplicación del compuesto con un instrumento rotatorio causa la formación de una capa de desecho y los subproductos minerales asociados a la microabrasión se hacen parte de esta capa, debido a que son compactados dentro de la superficie del diente.

Además, el efecto erosivo mejora la remineralización cuando se agregan fluoruros al promover la formación de fluorapatita y cuando el fosfato de calcio precipita en la superficie del esmalte. La superficie recién formada y los efectos subsecuentes de remineralización crean una superficie resistente a la desmineralización. A

diferencia del blanqueamiento dental, los resultados de la microabrasión del esmalte son permanentes, debido a que el defecto de coloración del esmalte no es enmascarado o alterado.

Una posible complicación del blanqueamiento es que los dientes pueden oscurecerse y revertir el resultado, pero esto es individual en cada paciente. Sin embargo, no hay forma de predecir cuánto durarán los resultados o en qué grado regresará la coloración. (Gomez, 2011)

- **Desventajas de la microabrasión del esmalte**

La principal desventaja de la técnica de microabrasión del esmalte es el daño inherente al uso de un ácido potente en la boca como el ácido clorhídrico. Aún las mezclas con concentraciones bajas de ácido pueden dañar los tejidos orales. La exposición prolongada del compuesto con los tejidos gingivales puede causar ulceración gingival. Pourghadiri menciona otras desventajas como que la microabrasión es una técnica que puede consumir mucho tiempo y en la que el clínico tiene poco control sobre las cantidades de esmalte removido, además del daño potencial del uso del ácido clorhídrico sobre los tejidos bucales.

Las salpicaduras del compuesto pueden causar daño en los ojos del paciente, por lo que se recomienda el uso de dique de goma y lentes de seguridad durante el procedimiento de microabrasión. El uso de una pieza de mano a baja velocidad reduce las revoluciones por minuto (rpm) para que no ocurran salpicaduras y el torque a tan baja velocidad permite una compresión firme del compuesto sin riesgos de calentar el diente (Gomez, 2011)

- **Efecto del ácido clorhídrico sobre el esmalte dental**

Durante las primeras aplicaciones del ácido clorhídrico sobre el esmalte dental, diferentes autores como McKay, Black, Kane y McCloskey coincidían en que el uso de éste resultaba peligroso y cuestionable. Ellos advertían que la disolución química de la superficie del esmalte con el uso del ácido clorhídrico, no permitía el control sobre la remoción del esmalte dental. El uso de diferentes técnicas ha permitido la evaluación de los diferentes efectos del ácido clorhídrico sobre el esmalte dental. Uno de ellos es que la apariencia de algunas lesiones profundas

puede ser mejorada, aun cuando el defecto no sea eliminado completamente**.** (Mena, 2014)

El ácido clorhídrico en concentraciones del 18 al 36%, produce una desmineralización de la superficie del esmalte. Esta erosión se centra alrededor del área tratada y la solución no penetra lo suficientemente en el esmalte para alcanzar la dentina**.** Los efectos del ácido clorhídrico son siempre superficiales y descalcifica tanto la estructura dentaria como la coloración superficial que lo acompaña. El efecto sobre el esmalte depende de la concentración del ácido y de la duración de la aplicación, si el ritmo de movimiento alternativo permanece constante**.**

La superficie tratada con microabrasión refleja y refracta la luz en la superficie dentaria de tal manera que enmascara imperfecciones leves en el esmalte adyacente. La hidratación del diente con saliva aumenta estas propiedades ópticas favorables de la superficie de esmalte recién creada. La humedad ayuda a enmascarar decoloraciones profundas del esmalte. Se sugiere que el esmalte liso refracta y refleja la luz de manera diferente que la superficie del esmalte no tratada, causando un efecto de camuflaje, gracias al medio acuoso como lo es la cavidad oral (Mena, 2014)

- **Pasos para realizar un blanqueamiento dental**

Selección y registro: Seleccionar y registrar el color de los dientes del paciente a través de una gama de colores y/o sesión fotografíca antes de iniciar el tratamiento .

Aislamiento: Realice el aislamiento relativo con Topdam también llamado protector gingival (fotopolimerizable) cubriendo la encía marginal y las papilas con una capa de 3 a 5 mm de largo y máximo 1 mm de espesor. La barrera cubre aproximadamente 0,5 a1 mm de la superficie dental. Esta etapa es muy importante para que se evite el contacto del peróxido con la encía que puede ser muy doloroso. El uso de retractor labial es primordial para facilitar la aplicación del protector gingival y del agente blanqueador. (Muñoz, 2011)

Polimerización: Polimerizar la resina Topdam utilizando de 20 a 30 segundos de foto polimerización para cada grupo de 3 dientes. El protector gingival que se forma es rígido e indisoluble, va a prevenir eventual irritación por productos agresivos.

Mezcla: Se utiliza la placa de mezcla que acompaña el kit, mezclando la fase Peróxido (fase 1) con la fase Espesante (fase 2) en la proporción de 3 gotas de Peróxido para 1 gota de Espesante. El Mix de 3 gotas de Peróxido para 1 gota de Espesante es suficiente para la aplicación en un diente. Para línea de sonrisa (entre 8 y 10 dientes) por lo general se aplican 21 gotas de peróxido para 7 gotas de espesante. Agitar vigorosamente el frasco del espesante antes de utilizarlo.

Recubrimiento: Con la ayuda de un pincel o espátula cubrir totalmente la superficie vestibular de los dientes a ser blanqueados, incluyendo las inter proximales y extiendo un poco en las caras incisal y oclusal. La capa de gel debe tener entre 0.5 y 1mm de espesor. Si se quiere utilizar un equipo para acelerar el proceso inicie la aplicación de luz LED tras la aplicación del gel. Para cada implemento hay un protocolo específico de tiempo de exposición de luz. Seguir las instrucciones del fabricante. (Muñoz, 2011)

Considerando un fotopolimerizador, recomendando aplicar su luz durante 20 segundos sobre cada diente alternadamente (generalmente se trabaja de premolares a premolares), manteniendo una distancia de 5 a 10mm de la superficie del gel. Para cada aplicación de gel intentar hacer dos pasadas de luz. Dejar el gel sobre la superficie del diente por 15 minutos desde el inicio de su aplicación. Con la ayuda de un pincel o micro aplicador mover el gel sobre los dientes de tres a cuatro veces para liberar eventuales burbujas de oxígeno generadas y renovar el contacto del gel con los dientes. (Muñoz, 2011)

Al final del tiempo recomendado, aspirar el gel con una cánula aspiradora (por ej. cánula de endodoncia) y limpiarlos con una gasa para dejarlos listos para recibir una nueva porción de gel. Reaplicar el producto por dos periodos más de 15 minutos.

Lavado: Al final del tratamiento aspirar el gel y lavar los dientes. Remover el protector gingival destacándolo con una sonda exploradora. (Muñoz, 2011)

2. OBJETIVO GENERAL

Demostrar la efectividad de la aplicación de blanqueadores dentales dentro y fuera de la consulta,

Objetivos específicos

Analizar las técnicas para la aplicación de los blanqueadores dentales

Identificar la efectividad del producto para blanqueamiento dental

Comparar los cambios de tonalidad en los dientes al aplicar un producto para blanquear los dientes.

3. DESARROLLO DEL CASO

3.1. HISTORIA CLINICA

3.1.1. Identificación del paciente

Apellidos del Paciente	Zambrano Salazar
Nombres del Paciente	David Patricio
No De Historia Clínica	001
Fecha De Nacimiento	9 febrero 1984
Edad:	32 años
Género	Masculino
Estado Civil	Casado
Dirección	El Limonar villa 101
Teléfono	0984522138
C.I	092410877-2
Ocupación	Estudiante

3.1.2. MOTIVO DE LA CONSULTA

El paciente llaga a la consulta y manifiesta lo siguiente, “mis dientes están muy amarillos hay algo que se pueda hacer”

3.1.3. ANAMNESIS

Historia de la afección presente

Paciente sistémicamente sano, por el momento no está ingiriendo ningún tipo de medicamento; acudió a la consulta por motivos estéticos. Al examen clínico se verifico que el paciente no presentaba lesiones de caries, enfermedad periodontal, recesión gingival o cualquier otra patología por la cual sea contraindicada la realización de un blanqueamiento dental como tratamiento de elección.

Antecedentes familiares	Ninguno
Hábitos	Ninguno
Cirugías conocidas	Ninguna
Dificultad con anestésico	Ninguno
Historia de la enfermedad actual	No refiere ninguna molestia en las 2 últimas semanas.

INTERROGATORIO POR SISTEMAS	
Sistema respiratorio	Normal
Sistema cardiovascular	Normal
Sistema digestivo	Normal
Sistema nervioso	Normal

EXAMEN FISICO GENERAL Y CLINICO	
Temperatura	37 grados C.
Ruidos respiratorios	Normal(x) Anormal( )
No presenta ruidos respiratorios	
Frecuencia respiratoria	80’ x min
Sistema cardiovascular	
Pulso	65 x min
Presión arterial	120/60 mg/hg

EXAMEN FÍSICO SEGMENTARIO	
Asimetría	Si presenta asimetría, se observa desarmonía facial
Palpación	Tono muscular normal
ATM	No presenta chasquido bilateral
Respiración	Nasal (x) Bucal ( ) Mixta ( )

EXAMEN FÍSICO SEGMENTARIO INTRAORAL	
Mucosa Oral	
Normal (x) Cambios De Coloración ( ) Aumento De Volumen ( ) Ulceraciones ( )	
Encías	
Normal (x) Inflamación Generalizada ( ) Inflamación Localizada ( ) Región ( )	
Vestíbulos	
Piso De La Boca	Normal (X) Aumento De Volumen ( ) Ulceras ( )
Lengua	
Color	Normal (x) Alterado ( )
Zonas Ulceradas	Si ( ) No (x)
Deglución	Normal (x) Atípica ( )
Tamaño	Normal (x) Alterado ( )
Posición	En Reposo ( ) Normal (x) Alterada ( )

PIEZAS DENTARIAS	
Etapa de la dentición	Definitiva
# de piezas	Normal (24) Alterado (0)
Color	Normal ( ) Alterado (x) Piezas ( )
Tamaño	Normal (x) Alterado ( ) Piezas ( )
Obturaciones	No se observan restauraciones

- **Radiografía**

Desgaste del cóndilo izquierdo.

Asimetría de las ramas del maxilar.

Reabsorción ósea horizontal generalizada.

Raíces mesializadas de las P# 1.1 , 4.2, 4.1, 3.2

Foto 1: Radiografía Panorámica del paciente

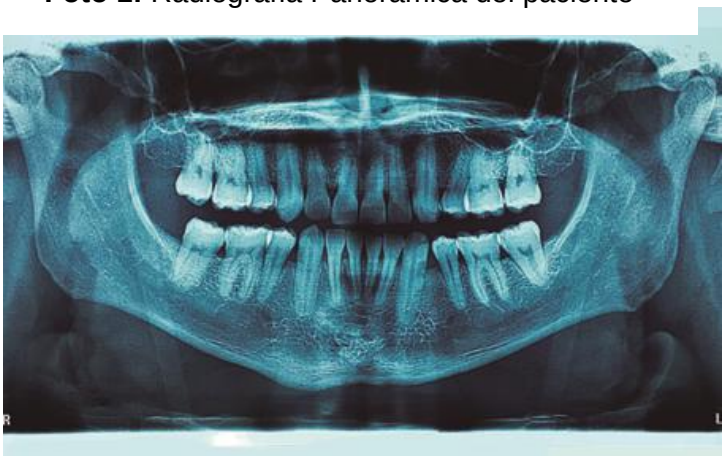

Autor: David Alfredo Flor Ronquillo
Fuente: Propia del caso clínico

3.2. ODONTOGRAMA

Ausencia de las piezas P#1.4, 2.4, 3.4, 4.4,

Desgaste de borde incisal P# 2.1, 2.2,

Fractura de borde inciso dental P# 3.2

Foto 2: Odontograma del paciente

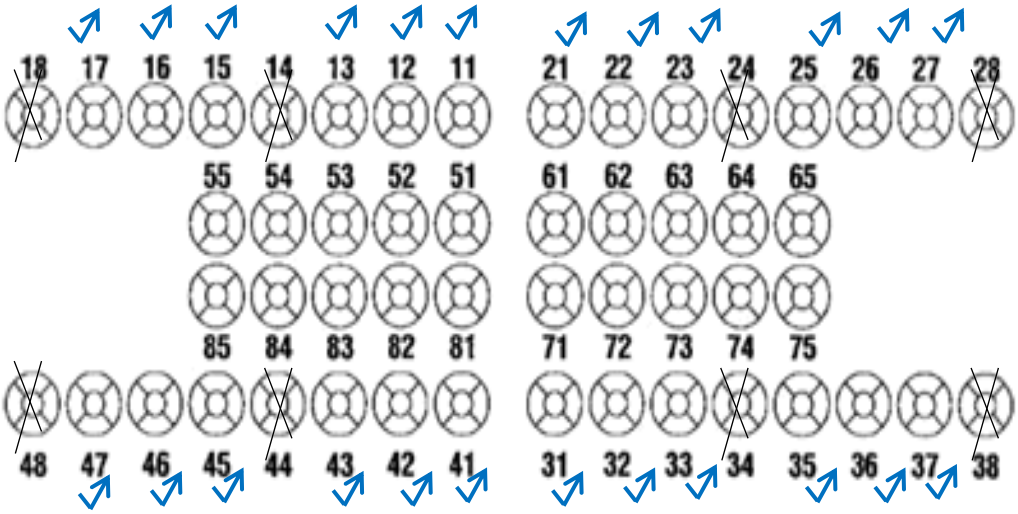

Autor: David Alfredo Flor Ronquillo
Fuente: Propia del caso clínico

3.3. FOTOS EXTRAORALES:

3.3.1. FRONTALES

Foto 3 Vista Frontal del Paciente

Autor: David Alfredo Flor Ronquillo
Fuente: Propia del caso clínico

Paciente braquiocefálica. mesoprosopo
Cuello: normal
Ganglios linfáticos: normales
ATM: normal
Oídos, ojos y nariz: normales

3.3.2. LATERALES

Foto 4: Vista lateral izquierda y derecha del paciente

Autor: David Alfredo Flor Ronquillo
Fuente: Propia del caso clínico

3.3.3. FOTOS INTRAORALES: OCLUSALES

- **ARCADA SUPERIOR**

Foto 5: Arcada Superior

Autor: David Alfredo Flor Ronquillo
Fuente: Propia del caso clínico

En la arcada superior observamos los tejidos de la cavidad oral del paciente normales; paladar normal, no presenta restauraciones o presencia de caries dental.

- **ARCADA INFERIOR**

Foto 6: Arcada Inferior

Autor: David Alfredo Flor Ronquillo
Fuente: Propia del caso clínico

En la arcada inferior observamos que no presenta ningún tipo de enfermedad periodontal, ausencias de caries y de restauraciones, presenta ausencia de primeros premolares.

- **IMAGEN FRONTAL AMBAS ARCADAS EN OCLUSIÓN**

Foto 7: Imagen Frontal arcada en oclusión

Autor: David Alfredo Flor Ronquillo
Fuente: Propia del caso clínico

En la imagen se puede observar la ausencia de enfermedad periodontal, presenta línea media desviada, no presenta reabsorción gingival no presenta caries en la zona interproximales de los dientes anteriores

3.3.4. IMAGEN LATERALES DERECHA E IZQUIERDA

Foto 8: Imagen lateral derecha e izquierda

Autor: David Alfredo Flor Ronquillo
Fuente: Propia del caso clínico

En las imágenes laterales se el paciente pueden observar con facilidad el color amarillento que presentan los dientes debido a su malos hábitos alimenticios y a adicciones tales como el tabaco por lo que el paciente indico sentirse inconformé con el color de sus dientes. Por el cual el paciente desea iniciar un tratamiento de aclaramiento dental.

3.3.5. ESTUDIO DE LOS MODELOS EN ARTICULADOR SEMIAJUSTABLE

Foto 9: Modelo de estudio en articulador semiajustable

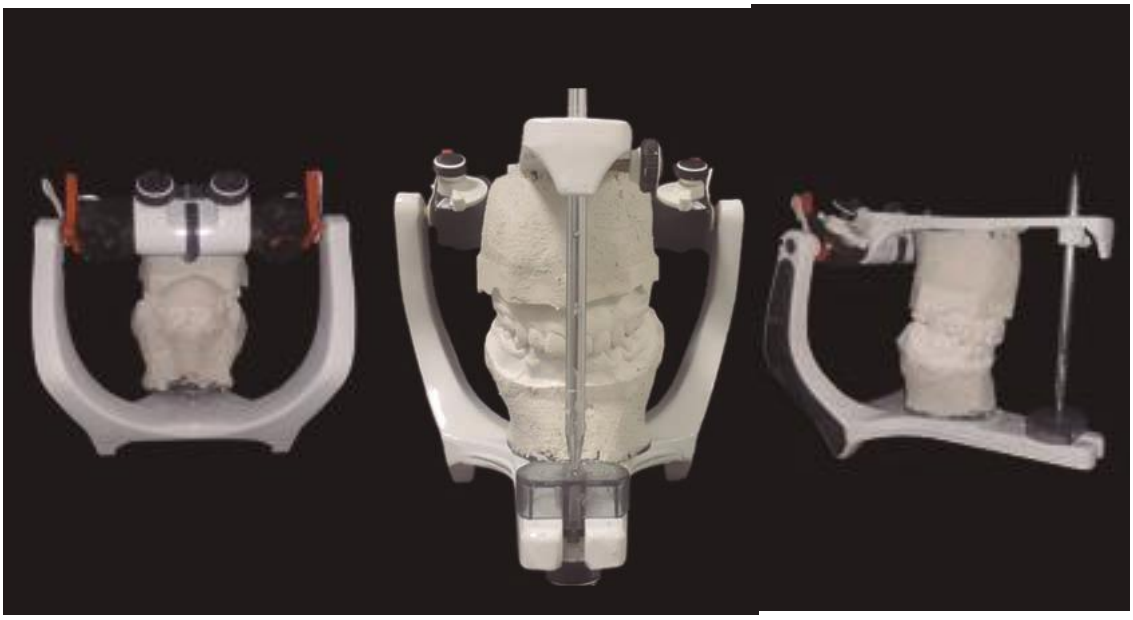

Autor: David Alfredo Flor Ronquillo
Fuente: Propia del caso clínico

Se realiza el estudio del modelo montado en articulador semiajustable lo que nos servirá para más adelante confeccionar la cubeta de acetato para lograr realizar el blanqueamiento en el domicilio.

3.4 DIAGNOSTICO

Paciente de 32 años de edad, sexo masculino presenta forma de los arcos dentarios ovalada, clasificación de Angle II, sin presencia de caries dental, enfermedad periodontal, no presenta restauraciones en sus piezas dentales, presenta una coloración de sus dientes un poco amarillosa.

4. Pronóstico

Paciente al no presentar ningún tipo de problemas en su cavidad oral ni en sus estructuras dentales su pronóstico es favorable para el tratamiento a realizar.

5. Planes de tratamiento

- Profilaxis
- Aplicación de blanqueamiento dental
- Aplicación de fluoruro de sodio neutro

5.1. TRATAMIENTO

Se realizó una profilaxis dental en las superficies dentales del paciente para que posteriormente se realizó el tratamiento blanqueador (con micromotor NSK, cepillo profiláctico polvo de piedra pómez). Este procedimiento fue previo al tratamiento de blanqueamiento dental quitando la placa bacteriana de las piezas dentarias. La realización de la profilaxis es fundamental para la aplicación del blanqueador dental.

Foto 10: Imagen Inicial del Paciente

Autor: David Alfredo Flor Ronquillo
Fuente: Propia del caso clínico

Foto 11 Toma de muestra de color

Autor: David Alfredo Flor Ronquillo
Fuente: Propia del caso clínico

Se registra el color con un colorímetro la cual el paciente presenta un color A3

Foto 12: Aplicación de agente desensibilizante (KF 2%)

Autor: David Alfredo Flor Ronquillo
Fuente: Propia del caso clínico

El siguiente paso fue la aplicación de flúor agente desensibilizante (KF 2%) con algodón y topdam como barrera gingival

Foto 13: Aplicación de protector Gingival Top Dam

Autor: David Alfredo Flor Ronquillo
Fuente: Propia del caso clínico

Una vez concluida con la profilaxis dental y la aplicación del flúor desensibilizante, se realizó la toma de color utilizando luz natural y con la utilización de un colorímetro; y se tomaron fotografías con una cámara de tipo profesional Canon 18 MP Modelo EOS T3i.

Se procedió a proteger los tejidos blandos como son encías y carrillos mediante la colocación de una barrera gingival, evitando que se produzcan quemaduras en estos tejidos. Se utilizó la barrera gingival Topdam (FGM) y se cubrió toda la encía.

Foto 14: Aplicación del Agente Blanqueador peróxido de hidrogeno al 35%

Autor: David Alfredo Flor Ronquillo
Fuente: Propia del caso clínico

Foto 15: Aplicacion de Luz Halogena

Autor: David Alfredo Flor Ronquillo
Fuente: Propia del caso clínico

Foto 16: Agente blanqueador en etapa final

Autor: David Alfredo Flor Ronquillo
Fuente: Propia del caso clínico

Se polimerizó la resina Topdam (FGM), utilizando una lámpara de luz halógena y fotopolimerizando por 20 a 30 segundos por cada grupo de 2 dientes. El protector gingival que se formó es rígido y evita el contacto del agente blanqueador con los tejidos blandos.

Se utilizó el agente blanqueador Hp Whiteness al 35% (FGM) su preparación se la realizó siguiendo las recomendaciones del fabricante, el mismo que consta de dos frascos. El primer frasco contiene peróxido de hidrógeno al 35% y el otro contiene el espesante. Se colocaron 21 gotas de peróxido de hidrogeno y 7 de espesante

tal como indica el fabricante, se mezcló el peróxido de hidrógeno y el espesante y se obtuvo un gel de color purpura.

Foto 17: Aplicación de agente blanqueador por segunda y tercera vez

Autor: David Alfredo Flor Ronquillo
Fuente: Propia del caso clínico

En un primer paso una vez colocada la barrera gingival, se aplicó el agente blanqueador en las 2 hemiarcadas, derecha e izquierda, correspondientes al cuadrante I y II respectivamente con un agente blanqueador a base de peróxido de hidrógeno al 35% durante 15 minutos con una paleta se colocó el peróxido sobre los dientes en los cuales se realizó el tratamiento blanqueador que fue desde la pieza 14 hasta la pieza 24.

Foto 18: Foto final del blanqueamiento en arcada superior

Autor: David Alfredo Flor Ronquillo
Fuente: Propia del caso clínico

El agente blanqueador se colocó por un periodo de tiempo de 15 minutos, sin la utilización de ninguna fuente de luz láser, LED o halógena. Durante el proceso se realizaron movimientos sobre la estructura dental con un brush para generar burbujas de oxígeno y obtener mejores resultados.

Transcurridos los 15 minutos se retiró el agente blanqueador, con torundas de algodón medianas y agua a presión

Foto 18: Modelo de estudio en articulador semiajustable con Top Dame



Autor: David Alfredo Flor Ronquillo
Fuente: Propia del caso clínico

En la imagen se muestran los Modelos listo para poner en vaccum y aplicado el topdam para dar espacio al blanqueamiento

Después de dos días en que se le realizado el blanqueamiento dental en la consulta se cita al paciente para entregarle el acetato para que el paciente se realice la aplicación del peróxido de carbamida al 15%.

Foto 19: Acetato de arcada inferior terminada

Autor: David Alfredo Flor Ronquillo
Fuente: Propia del caso clínico

Foto 20: Aplicación peróxido de carbamida al 15% en acetato

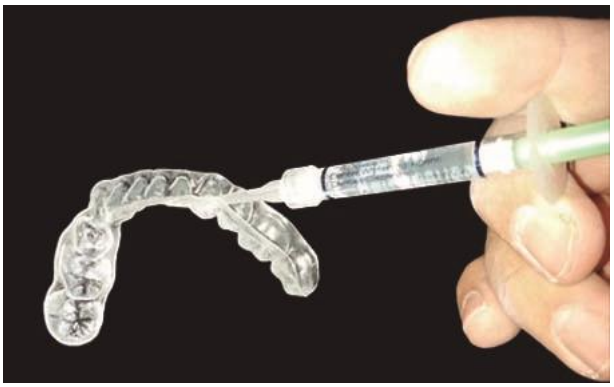

Autor: David Alfredo Flor Ronquillo
Fuente: Propia del caso clínico

Fotos del modelo y aplicación de top dam en el modelo y peróxido de carbamida al 15% en al acetato

Foto 21: Vista frontal del paciente con cubeta de acetato

Autor: David Alfredo Flor Ronquillo
Fuente: Propia del caso clínico

.

Foto 22: Vistas laterales del paciente con cubeta de acetato

Autor: David Alfredo Flor Ronquillo
Fuente: Propia del caso clínico

Se observa la instalación del acetato y se comprueba que el paciente no presente ninguna molestia, se presenta alguna punta se procede a cortar hasta que quede en perfectas condiciones.

Foto 23: Proceso del blanqueamiento de la 2 y 3 sesión

Autor: David Alfredo Flor Ronquillo
Fuente: Propia del caso clínico

Foto 24: Aplicación de flúor neutro en arcada superior e inferior

Autor: David Alfredo Flor Ronquillo
Fuente: Propia del caso clínico

Foto 25: Resultado final del blanqueamiento en ambas arcadas

Autor: David Alfredo Flor Ronquillo
Fuente: Propia del caso clínico

Al final del tratamiento se le aplica flúor neutro por 10 minutos para poder evitar que el paciente quede con sensibilidad. Al final los resultados son satisfactorios para el paciente

Al final del tratamiento el paciente termina con una coloración A2 de acuerdo al colorímetro.

Foto 26: Muestra Final del color (A2)

Autor: David Alfredo Flor Ronquillo
Fuente: Propia del caso clínico

6. DISCUSIÓN

El énfasis dado en la salud a la belleza hace que el blanqueamiento dental se torne en una de las prácticas más solicitadas, y por consiguiente, realizadas por muchos profesionales, los estudios clínicos que evaluaran los efectos que se presentan después del blanqueamiento dental aportan índices valiosos, la evaluación clínica de la duración del color después del blanqueamiento dental aplicado en consultorio y en hogar muestra estabilidad de color en 100% de las cosas tratado con ambas técnicas.

La duración del efecto blanqueador es impredecible, en un estudio realizado en el 2011 por Lozada Bardwell el indica que la regresión de color al año en 50% de los casos y en otros se sugiere repetir el tratamiento cada dos años, manifestándose una duración promedio de uno a tres años para el blanqueamiento con peróxido de hidrogeno y perborato sódico.

Concuerdo en mi caso clínico realizado con el estudio en el 2015 por Bastidas D. donde afirma que el peróxido de hidrógeno al 15% aplicado en consultorio durante 30, 45 y 60 minutos y que la utilización del peróxido de carbamida al 10% aplicado por tres días se obtienen el mismo efecto deseado.

7. CONCLUSIONES

El blanqueamiento dental en casa con peróxido de carbamida al 15% produce resultados similares en cuanto a un tratamiento blanqueador aplicado en la consulta dental.

El principal beneficio del blanqueamiento dental es la satisfacción personal del paciente de tener una dentición más blanca que le permita al paciente sentirse cómodo y agradable con su sonrisa.

Sin embargo, el factor psicológico no es el único beneficio ya que numerosos estudios han demostrado los efectos del peróxido de carbamida como antiséptico oral y su acción en la reducción de placa y la curación de heridas, sin reportar efectos secundarios.

8. REFERENCIAS BIBLIOGRÁFICAS

Alarcon, J. (junio de 2012). */repositorio.ug.edu.ec*. Obtenido de /repositorio.ug.edu.ec: http://repositorio.ug.edu.ec/bitstream/redug/3272/2/TESIS%20-%20efecto%20del%20blanqueamiento%20FINAL.pdf

Ardila, M. (12 de septiembre de 2010). *scielo.isciii.es*. Obtenido de scielo.isciii.es: http://scielo.isciii.es/pdf/odonto/v25n3/original2.pdf

Barrancos, J. M. (2006). Blanqueamiento Dental tecnica profesional. En J. M. Barrancos, *lanqueamiento Dental tecnica profesional* (págs. 20,21,22). Buenos Aires Argentina: Medica Panamericana. Recuperado el 20 de febrero de 2016

Bravo, E. M. (abril de 2013). *http://190.169.94.11:8080/jspui/bitstream/123456789/5948/1/Tesis%20Marea%20Bravo.pdf*. Obtenido de http://190.169.94.11:8080/jspui/bitstream/123456789/5948/1/Tesis%20Marea%20Bravo.pdf: http://190.169.94.11:8080/jspui/bitstream/123456789/5948/1/Tesis%20Marea%20Bravo.pdf

Castro, J. A. (mayo de 2012). *o.uach.mx/posgrado*. Obtenido de o.uach.mx/posgrado: http://www.fo.uach.mx/posgrado/tesis/TESIS%20%20LAURA%20CARLOS.pdf

Cordova, L. (2012). *Uso del Floruro de Sodio.* Ministerio de Salud de Mexico, Mexico. Recuperado el 20 de febrero de 2016

Cortez, M. (9 de marzo de 2011). *odonto.unam*. Recuperado el 22 de febrero de 2015, de odonto.unam: http://www.odonto.unam.mx/pdfs/amelogenesis.pdf

Davila, L. (15 de febrero de 2014). *actaodontologica*. Recuperado el 20 de febrero de 2016, de actaodontoogica: http://www.actaodontologica.com/ediciones/2014/1/art3.asp

Daza, K. (20 de junio de 2012). *repositorio.ug*. Recuperado el 22 de febrero de 2016, de repositorio.ug: http://repositorio.ug.edu.ec/bitstream/redug/3414/1/753%20CARLA%20DAZA%20GUANIN.pdf

García, F. (12 de Abril de 2014). *scielo.isciii.es/*. Obtenido de scielo.isciii.es/: http://scielo.isciii.es/scielo.php?pid=S0213-12852009000300003&script=sci_arttext

Gomez, C. (agosto de 2011). *digibug.ugr.es*. Obtenido de digibug.ugr.es: http://digibug.ugr.es/bitstream/10481/1975/1/17591041.pdf

Gomez, M. (12 de seltiembre de 2013). *http://vkimport.com/product*. Recuperado el 22 de febrero de 2016, de http://vkimport.com/product: http://vkimport.com/productos/blanqueamiento-opalescence/auxiliares-blanqueamiento/opalustre/

Hirata, R. (2014). *TIPS.* BUENOS AIRES, BOGOTA, CARACAS, MADRID, MEXICO: MEDICA PANAMERICANA.

Hirata, R. (2014). *TIPS.* BUENOS AIRES, BOGOTA, CARACAS, MADRID, MEXICO: MEDICA PANAMERICANA.

Lopez, E. (junio de 2014). *dspace.uce*. Recuperado el 20 de febrero de 2016, de dspace.uce: http://www.dspace.uce.edu.ec/bitstream/25000/2807/3/T-UCE-0015-64.pdf

Márquez, M. (2011). evaluacion y comparacion de la eficacia en la reducción de la hipersensibilidad . *Universidad de los Andes Chile*, 12,13.

Mena, A. (marzo de 2014). *dspace.udla.edu.ec*. Obtenido de dspace.udla.edu.ec: http://dspace.udla.edu.ec/bitstream/33000/1883/3/UDLA-EC-TOD-2014-28.pdf

Mooney, B. (2015). *AVANCES CLINICOS, RESTAURACIONES Y ESTETICA.* EDITORIAL MEDICA PANAMERICANA.

Moran, A. (14 de julio de 2012). *itivity?callingPage*=. Obtenido de itivity?callingPage=: http://www.colgatesensitiveproalivio.com.mx/articles/what-is-toothsensitivity?callingPage=/toothsensitivity&title=%BFQu%E9+es+sensibilidad+dental

Muñoz, R. R. (mayo de 2011). *iztacala.unam.mx*. Obtenido de iztacala.unam.mx: http://www.iztacala.unam.mx/~rrivas/blanqueamiento2.html

Muñoz, R. R. (24 de septiembre de 2012). *iztacala.unam*. Recuperado el 20 de febrero de 2016, de iztacala.ubnam: http://www.iztacala.unam.mx/~rrivas/blanqueamiento3.html

Nevárez, M. M. (mayo de 2012). *fo.uach.mx*. Obtenido de fo.uach.mx: http://www.fo.uach.mx/posgrado/tesis/TESIS%20%20LAURA%20CARLOS.pdf

Palacio, S. (14 de julio de 2011). *odontologica.8k.com*. Obtenido de odontologica.8k.com/: http://odontologica.8k.com/textos/hipersensibilidad.htm

Puy, C. L. (2011). *hiper sensibilidad dental.* Barcelona-España: Editorial Glosa, S.L. Recuperado el 20 de febrero de 2016

Ramos, A. (junio de 2013). *cdigital,uv*. Recuperado el 20 de febrero de 2016, de cdigital,uv: http://cdigital.uv.mx/bitstream/123456789/35746/1/ramosriosjuana.pdf

Zeron, K. C. (20 de junio de 2014). *repositorio.ucsg*. Recuperado el 23 de febrero de 2016, de repositorio.ucsg: http://repositorio.ucsg.edu.ec/bitstream/123456789/1185/1/T-UCSG-PRE-MED-ODON-88.pdf

ANEXOS

CONSENTIMIENTO INFORMADO PARA TOMAR FOTOS, VIDEOS, FILMACIONES O ENTREVISTA.

Yo **David Patricio Zambrano Salazar**, con cédula de identidad N° **092410877-2**, autorizo a los estudiantes para que tomen fotografías, cintas de video, películas y grabaciones de sonido de mi persona o para que me realicen una entrevista y puedan ser copiadas, publicadas ya sea en forma impresa sólo con fines académicos.

Firma…….

ID# 092410877-2

Fecha: 22 de Marzo del 2016

Anexo# 2

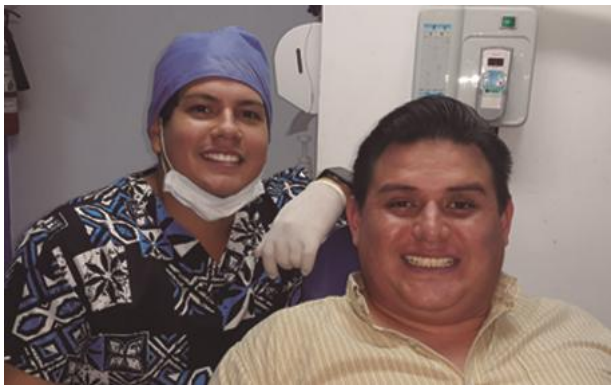

Foto con el paciente antes de iniciar el tratamiento

Anexo# 3

Foto con el paciente toma de impresión

Anexo# 4

Cubeta con alginato colocada en boca

Anexo# 5

Impresión con alginato de la arcada inferior

Anexo # 6

Aplicación de material foto polimerizable para crear espacio virtual entre la cubeta y el acetato

Anexo # 7



Segundos antes de la creación del acetato en la vaccum.