UNIVERSIDAD DE GUAYAQUIL

FACULTAD PILOTO DE ODONTOLOGÍA

TRABAJO DE GRADUACIÓN

Previo a la obtención del título de

ODONTÒLOGO

TEMA:

Extracción Quirúrgica Del Tercer Molar Inferior Derecho Con Fines Ortodónticos

AUTOR:

Verónica Cecibel Aguilar Moncada

Guayaquil, Abril 2011

AGRADECIMIENTO

Agradezco a Dios que me a llenado de fuerzas y que ha permitido conseguir una de mis metas, a mis padres y hermano por todo el apoyo incondicional brindado para seguir siempre adelante.

A la Universidad de Guayaquil Facultad Piloto de Odontología por haberme permitido educarme como profesional.

A mis maestros que no tuvieron impedimentos para expresar sus conocimientos

DEDICATORIA

Dedicado a mis padres y a mi hermano que se esforzaron cada jornada, y que confiaron plenamente en mí para cumplir una de mis metas que es ser Odontóloga.

A ustedes quienes llenan mi vida de fuerzas y ganas de superarme cada día, este título obtenido es de ustedes gracias al valor, y a los principios que me han dado.

Los amo

AUTORÍA

Las opiniones, criterios conceptos y análisis vertidos en la presente investigación son de exclusiva responsabilidad de la autora.

Verónica Cecibel Aguilar Moncada

Índice

Contenidos **Página**

Caràtula

Certificación De Tutores

Agradecimiento

Dedicatoria

Introducción..... 1

Objetivo General..... 2

Objetivos Específicos..... 3

Capítulo. 1- Fundamentación Teórica..... 4

1. Dientes Incluidos..... 4

1.1 Concepto..... 4

1.2 Etiopatogenia 5

1.3. Tercer Molar Inferior Retenido..... 6

1.3.1 Etiología 5

1.3.2 Condiciones Embriológicas 5

1.3.3 Condiciones Anatómicas 6

1.3.4 Clasificación Del tercer Molar Inferior..... 7

1.4 Extracción Profiláctica De Los Terceros Molares..... 9

1.4.1 Indicaciones De Extracción Del Tercer Molar Por Motivos Ortodónticos 10

1.4.2 Contraindicaciones De La Extracción Del Tercer Molar Inferior.....13

Capítulo 2- Presentación Del Caso Clínico

(Extracción Del Tercer Molar Inferior Derecho)…….... 14

2.1 Preoperatorio**…….. 14**

2.1.1 Historia Clínica (Ver Anexo 1)**…….. 14**

2.2 Transoperatorio**…….. 15**

2.2.1 Intervención Quirúrgica……..…….. 15

2.3.3 Fase Postoperatoria**…….. 20**

Conclusiones**..... 21**

Recomendaciones**…… 22**

Bibliografía**…… 23**

Anexos**……..... 24**

INTRODUCCIÓN

Los terceros molares son los dientes que con más frecuencia se hallan incluidos constituyendo un apartado importante de la clínica odontológica, no sólo por su incidencia y variedad de presentación, sino también por la patología y accidentes que frecuentemente desencadenan y que explica que su extracción sea la intervención que realizan más comúnmente los cirujanos orales y maxilofaciales.

Dichas piezas dentarias causan una serie de alteraciones como: desplazamientos dentarios, apiñamientos, rotación de dientes vecinos y manifestaciones patológicas como quistes o tumores.

En ortodoncia en apiñamientos dentarios que no precisan de la extracción de otros dientes, es importante extraer extraer los cordales que están en mala posición o tienen problemas eruptivos.

Realizamos este procedimiento para en un futuro adquirir un tratamiento ortodóntico ya que la erupción de estas piezas y la falta de espacio ocasionaron una grave sinagodoncia de toda su estructura dentaria.

Procedimos a realizar la extracción del tercer molar mediante la realización de una técnica quirúrgica determinada y un profundo conocimiento de la anatomía y fisiología regional, habilidades y destreza.

OBJETIVO GENERAL

Describir las causas de la inclusión dentaria conociendo su etiología y condiciones embriológicas así como analizar las diversas variables clínicas y radiológicas que según los autores pueden influir en el grado de dificultad de dicha extracción quirúrgica y detallar los motivos del porqué realizamos la extracción profiláctica de los terceros molares inferiores para tener un conocimiento claro del tema.

OBJETIVOS ESPECIFICOS

- Establecer un protocolo de evaluación preoperatoria de los pacientes que serán sometidos a una intervención quirúrgica del tercer molar inferior.

- Determinar las anomalías que causan el tercer molar Inferior derecho al erupcionar después de un tratamiento ortodóntico.

- Determinar la extracción de los terceros molares sin causar complicaciones.

TEMA:

EXTRACCIÓN EL TERCER MOLAR INFERIOR DERECHO POR MOTIVOS ORTODÓNCICOS

CAPITULO 1.- FUNDAMENTACIÓN TEÓRICA

1. DIENTES INCLUIDOS

1.1 CONCEPTO

Es frecuente observar como los términos inclusión, impactación, y retención se usan erróneamente de forma indistinta.

Sin embargo, no son sinónimos si bien los tres se refieren a alteraciones eruptivas. Así, se denomina impactación a la detención de la erupción de un diente producida o bien por una barrera física (otro diente, hueso, o tejidos blandos) en el trayecto de la erupción clínica o radigráficante, o bien por una posición anormal del diente.

La detención de la erupción de un diente después de su aparición en la cavidad bucal sin existir una barrera física en el camino eruptivo, ni una posición anormal del diente se llama retención secundaria. Esta anomalía, se conoce también como reimpactación, infraoclusión, diente sumergido o hipotrusión, y afecta principalmente a dientes temporales y es rara en dientes permanentes.

Por otro lado un diente incluido es aquel que permanece dentro del hueso y por tanto el termino inclusión engloba los conceptos de retención primaria y de impactación ósea. Dentro de la inclusión, podemos distinguir entre la inclusión ectópica, cuando el diente incluido está en una posición anómala pero cercana a su lugar habitual y la inclusión heterotópica, cuan el diente se encuentra en una posición anómala más alejada de su localización habitual.

1.2 ETIOPATOGENIA

La etiopatogenia de las anomalías de la erupción dentaria no se conoce completamente. Los dientes que quedan incluidos con más frecuencia son los

terceros molares superiores e inferiores y los caninos superiores, los pacientes entre 15 y 19 años presenta dientes incluidos, sin contar los terceros molares. La prevalencia de inclusión de los caninos oscila entre un 0.92 y un 2.2% de la población, según este estudio. Existen numerosos datos acerca de la frecuencia de los dientes incluidos basados en diferentes grupos de población y que difieren bastante unos de otros.

El número de dientes incluidos en un mismo paciente es variable y se ha registrado la presencia de 25 dientes incluidos en un mismo individuo. Esta anomalía suele ser hereditaria y muchos autores han dado un papel destacado a este factor.

En cuanto a la raza, se ha constatado que las personas de raza negra presentan una frecuencia menos de inclusiones dentarias; se ha especulado que esto puede deberse al mayor tamaño de sus maxilares.

1.3 TERCER MOLAR INFERIOR RETENIDO

1.3.1 ETIOLOGÍA

La frecuencia de patología inducida por el tercer molar es muy elevada, y en nuestro medio sobre todo el cordal inferior, debido a condiciones embriológicas y anatómicas singulares.

1.3.2 CONDICIONES EMBRIOLÓGICAS

Los terceros Molares nacen de un mismo cordón epitelial, pero con la característica de que el mamelón del tercer molar se desprende del segundo molar, como si de un diente de reemplazo se tratara. La calcificación de este diente comienza a los 8-10 años, pero su corona no termina la calcificación hasta los 15-16 años; la calcificación completa de sus raíces no sucede hasta los 25 años de edad y va a realizarse en un espacio muy limitado. El hueso, en su crecimiento, tiene tendencia a tirar hacia atrás las raíces no calcificadas de este molar. Todo esto explica la oblicuidad del eje de erupción que le hace tropezar contra la cara distal del segundo molar.

La muela del juicio normal evoluciona siempre de abajo arriba y de atrás hacia delante, siguiendo la dirección del “gubernaculumdentis”. Así pues, la evolución normal se hace según una línea curva de concavidad posterior.

El germen del tercer molar inferior nace al final de la lámina dentaria. Esta región del ángulo mandibular va a modificarse durante la formación del molar, por alargamiento óseo de la misma hacia atrás, arrastrando con él las partes del diente que aún no se han calcificado. Este fenómeno acentúa su oblicuidad primitiva y le obliga para alcanzar su lugar normal en la arcada por detrás del segundo molar a efectuar una curva de enderezamiento cóncava hacia atrás y hacia arriba.

1.3.3 CONDICIONES ANATÓMICAS

La evolución normal del tercer molar es alterada a menudo por las condiciones anatómicas; así debemos destacar el insuficiente espacio retromolar, que produce la inclusión del cordal inferior. El espacio retromolar ha ido disminuyendo progresivamente durante el desarrollo mandibular a lo largo de la evolución filogenética, mientras que las dimensiones dentarias permanecen sensiblemente iguales que en los orígenes. Las referencias anatómicas empeoran aún más el problema provocado por la falta de espacio óseo. Estas son:

Delante: el segundo molar limita el enderezamiento del tercer molar que puede traumatizarlo a cualquier nivel.

Debajo: el tercer molar está en una relación más o menos estrecha con el paquete vásculo-nervioso contenido el conducto dentario inferior. Esta proximidad es el origen de distintas alteraciones reflejas.

Arriba: la mucosa, laxa y extensible, no se retrae con el cordal, con lo que se puede formar, detrás del segundo molar, un fondo de saco donde los microorganismos pueden multiplicarse y provocar una infección.

El tercer molar está situado en una zona estratégica que hace comunicar entre ellos, los espacios celulares vecinos. Por fuera: las regiones maseterinas,

geniana y vestibular. Por detrás: espacio temporal, región pterigomaxilar, pilar anterior del velo del paladar, el espacio periamigdalino y el velo del paladar.

1.3.4 CLASIFICACIÓN DEL TERCER MOLAR INFERIOR

Existen varias clasificaciones para los terceros molares que en general siguen los siguientes criterios:

- Posición del Tercer Molar con relación al segundo molar
- Características del espacio retromolar
- Angulo del eje longitudinal del diente
- Cantidad de tejido óseo, o mucoso que cubre el diente retenido.
- Relación del Tercer Molar con la rama mandibular (Específico para terceros molares inferiores).

Winter clasifica los Terceros Molares con relación a su posición con respecto al eje longitudinal del segundo molar:

- Vertical
- Meso angulado
- Disto angulado
- Horizontal
- En vestíbulo versión
- En linguo versión
- Invertido

Pell y Gregory, considera los siguientes parámetros, para clasificar los terceros molares inferiores retenidos:

- **Relación del tercer molar con la rama ascendente mandibular:**

Clase I	El espacio entre la superficie distal del segundo molar y la rama ascendente mandibular es mayor que el diámetro mesiodistal del tercer

molar.

Clase II	El espacio entre la superficie distal del segundo molar y la rama ascendente mandibular es menor que el diámetro mesiosdistal del tercer molar.
Clase III	El tercer molar está parcial o totalmente dentro de la rama ascendente mandibular.

Profundidad relativa del tercer molar:

Posición A	La parte más alta del tercer molar está en el mismo nivel o por encima del plano de la superficie oclusal del segundo molar.
Posición B	La parte más alta del tercer molar está entre la línea oclusal y la línea cervical del segundo molar.
Posición C	La parte más alta del tercer molar está en el mismo nivel o por debajo del plano de la línea cervical del segundo molar.

Posición del tercer molar inferior en relación al eje axial del segundo molar:

Puede ser mesioangular, distoangular, vertical, horizontal, bucoangular, linguangular e invertido.

1.4 EXTRACCION PROFILACTICA DE LOS TERCEROS MOLARES

- Los terceros molares deben de ser extraídos en los adultos jóvenes para evitar o disminuir el riesgo de enfermedad periodontal.
- Si han erupcionado parcialmente, ocasionan la entrada de bacterias entre el diente y la encía causando caries e infección. El resultado puede ser dolor, hinchazón, trismos (inmovilidad mandibular) y malestar general.
- Si siguen erupcionando sin suficiente espacio dañarán los dientes adyacentes y pueden movilizarlos.
- Frecuentemente desarrollan Quistes y Tumores, destruyendo estructuras cercanas como el hueso mandibular o las raíces de dientes próximos.
  Pueden ocasionar dolores, a los que no se les encuentra explicación.
- En ocasiones imposibilitan la colocación de prótesis.
- Pueden ocasionar interferencias oclusales o mala mordida.
- En un 70 % ocasionan traumatismo de las mejillas.
- Se encuentran asociadas a fracturas mandibulares en un 65% de los casos.
- El 40 % de los adultos a la edad de 45 años desarrollan enfermedad periodontal, infecciones a repetición o caries en el área cercana al tercer molar.
- Al 25 % de los adultos que las conservan se les debe de extraer aumentado los riesgos y complicaciones en un 30 % si se les compara con su extracción en la adolescencia.

1.4.1 INDICACIONES DE EXTRACCIÓN DEL TERCER MOLAR POR MOTIVOS ORTODÓNCICOS

Los terceros molares, mal llamadas "muelas del juicio" son una de las alteraciones que con mayor frecuencia tratan los especialistas en cirugía bucal, debido a una serie de factores que impiden la erupción dentaria.

Este impedimento se lo conoce como retención dentaria, que puede ser intraóseo (cuando el diente está totalmente rodeado de hueso) o subgingival (cuando está cubierto por mucosa - encía).

Las causas de retención dentaria, pueden ser por factores dependientes de la misma pieza dentaria, por factores traumáticos sobre la formación del diente, por discrepancias hueso - diente (falta de espacio), por presencia de quistes o tumores, por trastornos genéticos, entre otros.

Los terceros molares causan una serie de alteraciones como; desplazamientos dentarios, apiñamientos (piezas dentarias amontonadas), rotaciones de dientes, pueden dañar a los dientes vecinos, provocan infecciones con dolor e hinchazón, manifestaciones patológicas (quistes - tumores), etc; constituyéndose en razones suficientes para la extracción dentaria.

El cirujano bucal realizará la evaluación correspondiente mediante una radiografía panorámica para determinar el grado de complejidad en cuanto a posición, relación con las piezas dentarias vecinas, profundidad, relación con estructuras nerviosas, etc.; para conocer la dificultad y planificará la cirugía correspondiente

En la discrepancias óseodentricas, como ayuda en el mantenimiento o retención de los resultados obtenidos con tratamiento Ortodóncicos u ortopédicos, o bien cuando el otordoncista necesita distalar los sectores posteriores de la arcada dentaria.

De acuerdo con llamas, el otordoncista puede recomendar la extracción de los cordales incluidos en los siguientes casos:

- En apiñamientos dentarios pocos importantes que no precisan de la extracción de otros dientes, especialmente si los cordales están en mal posición o tienen problemas eruptivos.

- Cuando se precisa distalar los molares, ya que necesitamos ganar espacios por distal de los segundos molares.

- Para permitir enderezar un segundo molar.

- Cuando corregimos una maloclusion de clase III con extracciones de los primeros o segundos premolares inferiores. Esta acción creara una relación molar de mesioclusión. El tercer molar superior quedara sin antagonista lo que facilitara su extrusión y la posterior aparición de complicaciones.
- En los pacientes con agenesia de algún tercer molar, lo que es relativamente frecuente, debe valorarse la necesidad de extraer el cordal antagonista.

- En aquellos pacientes que serán sometidos a determinadas técnicas de cirugía ortognática en las que la línea de osteotomía coincida con la ubicación del tercer molares. En la osteotomía de Obwegeser-Dalpont deben extraerse los cordales inferiores con un mes de antelación para que estos no infieran con la técnica quirúrgica.

  Por otra parte debemos evitar extraer un tercer molar en los siguientes casos:

- Cuando el tratamiento ortodóncico ha creado una relación molar de clase III. En estos casos el segundo molar inferior queda sin apenas contacto con el segundo molar superior, por lo que el tercer molar inferior adoptará una correcta relación oclusal con éste.

- En el tratamiento ortodóncico que exigen la extracción del primer o segundo molar permanentes, es importante, que los terceros molares adopten una correcta oclusión. Este tipo de extracción terapéutica puede indicarse en casos de mordida abierta vertical, con el fin de conseguir una rotación mandibular anterior favorable.

- En tratamientos Ortodóncicos en los que la destrucción por caries en los primeros o segundos molares justifiquen su extracción, los cordales deben conservarse para colocarlos adecuadamente (trasplante del germen del cordal a la posición del primer molar, tratamiento ortodóncico para situar los molares restantes en una posición funcional, etc.)

- En pacientes adultos, con espacios edéntulos en el sector posterior, hay que valorar la posibilidad de utilizar los terceros molares, movilizándolos por medios Ortodóncicos, para emplearlos como pilares una prótesis, y mantener una correcta dimensión vertical.

1.4.2 CONTRAINDICACIONES DE LA EXTRACCION DEL TERCER MOLAR POR MOTIVOS ORTODÓNTICOS

Nunca estará indicada la extracción de un cordal cuando se tiene la posibilidad de que este erupcione correctamente y sea funcional.

La contraindicación local más destacable será cuando el riesgo de lesionar estructuras vecinas (el paquete vasculo-nervioso dentario inferior, el nervio lingual o seno maxilar) es muy elevado.

Una contraindicación temporal es cuando existe un proceso infeccioso activo asociado en el tercer molar.

La contraindicación general podemos nombrar el estado físico o psíquico del paciente cuando supone un alto riego quirúrgico.

Es importante descartar la extracción de los cordales asintomáticos si hay riesgos locales o generales destacables intra o postoperatorios. En estas ocasiones sería inaceptable indicar la extracción quirúrgica

CAPITULO 2.- PRESENTACIÓN DEL CASO CLÍNICO

(INTERVENCION QUIRÚRGICA DEL TERCER MOLAR INFERIOR DERECHO POR TRATAMIENTO ORTODÓNTICO)

Los tiempos en cirugía, representan el momento en que vemos y tratamos al paciente, y, se dividen en **PRE OPERATORIO, OPERATORIO Y POSTOPERATORIO.**

A nuestra consulta acude paciente de sexo masculino para realizarse la extracción del tercer molar inferior derecho por indicación de un otordoncista.

2.1 FASE PREOPERATORIO: Es el momento desde que se decide la intervención quirúrgica hasta que se realiza, y puede durar meses, semanas, días, horas o minutos. Puede ser **INMEDIATO o MEDIATO.**

- **INMEDIATO:** Puede ser 24 horas antes. EMERGENCIA: Con tiempo sólo para realizar exámenes como tipo de sangre, hemograma. URGENCIA: Hay que intervenir isofacto, no hay tiempo para exámenes. Sucede por ejemplo cuando producto de un traumatismo el paciente tiene dificultad respiratoria por obstrucción.

- **MEDIATO:** En este tiempo cuando dura más de 24 horas debemos realizar una adecuada historia clínica, exámenes complementarios, interconsultas odontológicas o médicas (si existen enfermedades o problemas asociados), e indicaciones de farmacoterapia (antibióticos profilácticos, antiinflamatorios, dietas). Es fundamental llevar al paciente en las mejores condiciones locales y sistémicas al acto quirúrgico y valorar beneficio-perjuicio.

2.1.1 HISTORIA CLÍNICA. (VER ANEXO 1)

2.2 FASE OPERATORIA: Es el momento o tiempo que dura la intervención quirúrgica, consiste en la operación propiamente dicha.

2.2.1 INTERVENCIÒN QUIRÙRGICA

Asepsia: Realizamos la asepsia utilizando povidyn para limpiar extra e intra bucalmente y así poder evitar una futura contaminación.

Técnica anestésica

Aplicamos la técnica local Troncular.

Denominamos anestesia troncular o regional la que se realiza, colocando la solución anestésica en contacto con un tronco o rama nerviosa importante. Además de la anestesia en el nervio alveolar inferior también se anestesia el nervio lingual y bucal.

Nervio alveolar inferior

Llamado también dentario inferior, este entra en el interior de la mandíbula por el agujero mandibular, está situado en la cara interna de la rama ascendente, protegido en la parte de adelante por la espina de spix, su recorrido lo continúa por el conducto alveolar inferior.

Hemos de ayudarnos de algunos detalles anatómicos q son accesibles con la palpación , y estos nos permiten situar ampliamente este agujero mandibular, los elementos son el musculo masetero y el ligamento pterigomandibular, sobre todo la línea oblicua externa e interna, el borde posterior de la mandíbula y también el plano que forman las caras oclusales de los molares inferiores.

Nervio lingual

Colateral del nervio maxilar inferio, se desprende de este en la región infratemporal y sigue una trayectoria hacia a delante y hacia adentro, describiendo una amplia curva de concavidad superior. En el primer tramo transcurre al lado del musculo pterigoideo interno paralelamente a sus fibras

estableciendo relación con el nervio alveolar inferior aunque siempre queda más medial y más y más anterior, cuando llega a nivel del tercer molar inferior, lo encontramos francamente adosado a la cortical interna de la mandibula y a partir de este punto ya se hace más medial y más superficial y entra en la región sublingual – supramilohiodia donde va del brazo con el conducto de Wharton; se acaba distribuyendo por los 2/3 anteriores de la lengua.

Nervio bucal

Representa una ayuda muy válida aunque no tiene que ser utilizada de forma rutinaria, a pesar de tener una morbilidad bastante baja se debe reservar para aquellos casos que realmente este indicada.

Al cirujano bucal le interesa anestesiar este nervio porque inerva la encía y la mucosa vestibular de la región del trigonoretromolar y de los molares inferiores. La inervación de la encía y de la mucosa vestibular, a cargo del nervio bucal tiene como límite el punto entre el primer molar y el segundo premolar.

Incisión y colgajo: es la maniobra mediante la cual procedemos a la apertura de los tejidos, la piel o las mucosas, para poder llegar a los planos más profundos, o bien para delimitar lesiones tumorales y poder realizar de esta manera, el propio objetivo de la intervención quirúrgica. Se realizó una incisión lineal con la ayuda de mango de bisturí # 3 y hoja de bisturí # 15. Una vez realizada la incisión debe presentar las siguientes características:

- La base del colgajo debe ser lo suficientemente ancha para asegurar una vascularización adecuada y así evitar la necrosis del tejido.

- Buena visualización del área quirúrgica, por medio de una incisión que favorezca el acceso a esta y facilite las maniobras del operador, evitando desgarros y rupturas de los tejidos que dificulten y compliquen la cicatrización de la herida.

- La incisión debe realizarse con un trazo firme y continuo, de esta manera la adaptación de los colgajos y la cicatrización de la herida será óptima.

- La incisión debe trazarse de tal manera que cuando se reposicione el colgajo, la línea de sutura repose sobre tejido sano e integro, para evitar desprendimiento de los puntos de sutura y formación de dehiscencias que afecten la cicatrización y el restablecimiento de la anatomía normal.

sindesmotomía

Realizamos la sindesmotomíadesinsertando el diente del ligamento a nivel cervical con movimientos muy suaves. Introducimos el sindesmotomo en el surco gingival para cortar las fibras que insertan el margen gingival al cuello dentario y las fibras transeptales que pasan de un diente al continuo. Es conveniente desprender el tejido gingival marginal para que no sea lesionado en las maniobras de luxación y tracción.

Luxación

Se la ejecutó con un elevador recto aplicando la ley física de l apalanca introduciendo las puntas progresivamente en el alveolo por las caras vestibular y mesial con ligeros movimientos en dirección vestíbulo lingual. Debemos evitar una fuerza desmesurada y movimientos de palanca, puesto que en esta fase nuestro objetivo no es la avulsión.

Prehensión

Se debe utilizar un fórceps idóneo, manejamos el fórceps universal N.151, este nos va a permitir una correcta prehension adaptándose al cuello dentario y de esta manera poder asir fuertemente el diente.

Tracción

Empleando el fórceps utilizado para la prehension realizamos movimientos de lateralidad vestíbulo lingual para romper las fibras del ligamento periodontal y dilatar el alveolo, el mismo que debe dilatarse lo suficiente para evitar la fractura de la cortical externa o de alguna raíz.

Avulsión

Esta consiste en la completa exarticulación de la pieza dentaria de su alveolo.

Limpieza de la cavidad

Para realizar la limpieza de la cavidad realizaremos cinco pasos de los cuales son base fundamental para una buena limpieza del alveolo, se procede a realiza el:

Curetaje: consiste en limpiar el alveolo con la ayuda de una cureta quirúrgica evitando la aparición de quistes residuales, consiste en el legrado del tejido patológico periapical.

Lavado: Se irrigó el campo quirúrgico de forma muy abundante con suero fisiológico más povidine y rifocina, para arrastrar y expulsar las virutas de hueso y cuerpos extraños cuya presencia interfería en la cicatrización normal.

Regularización ósea: con la ayuda de la lima para hueso, ya que esta posee una opción cortante, logrando limar los bordes óseos filosos del alveolo utilizando movimientos de entrada y de salida.

Constricción digital: consiste en ejercer fuerza con los dedos pulgar e indici corticales externa e interna para disminuir el diámetro mayor producido por la dilatación alveolar.

Sutura.- se la utiliza para unir los tejidos separados por la incisión y hacerlos reposar sobre los huesos sanos para favorecer una correcta cicatrización y una

buena hemostasia. Existen dos métodos para realizar una sutura: el método de sutura a punto separado y el método de sutura continua. Ambos métodos se lo realizan con pinzas porta aguja y con hilo para sutura.

Se aplicó el método a punto separado que consiste en un punto independiente del otro fijado por un nudo cada uno de ellos a una distancia de 0.5 a 1 centímetro entre ellos y se lo utiliza para incisiones pequeñas o colgajos grandes, la cual garantiza una cicatrización suficiente aún en el casa de caída o aflojamiento de uno o más de sus puntos.se utilizó el tipo de hilo 3.0 seda.

2.3 FASE POST OPERATORIO

Fármacoteràpia:

Receta

R.P.	**PRESCRIPCIÒN**
Augmentin 500 mg tabletas # 9	Augmentin 500 mg 1^{C}/ 8 horas.
Cataflam 50mg # 9	Cataflam 50mg1^{C}/ 8 horas.
Vitamina C tab Dispersable 1 tubo	Vitamina C 1 tab, 1 gr. 1 diaria.

Recomendaciones para el paciente

- Mantener gasa mordida 15 minutos.
- No ejercer fuerza
- Manterse alejado del sol
- Reposo relativo.
- Dieta blanda 24 horas
- Aplicar fomentos fríos.
- Tomar anti inflamatorios según indicaciones.
- Antibiótico terapia opcional.

CONCLUSIONES

- El tercer molar inferior es un tema de indudable importancia en la cirugía bucal y debe ser estudiado integralmente, a nivel anatómico, clínico, quirúrgico y radiográfico.

- Existen diferentes técnicas para la extracción de terceros molares, esto se debe a que cada profesional adopta la técnica más conveniente a su criterio y la que en definitiva más ha practicado, es decir, no existe una receta con pasos a seguir, sino que basándose en los conocimientos básicos de cirugía bucal, partiendo de un buen diagnóstico, manejándose con criterio clínico, conociendo perfectamente el campo operatorio donde se va a trabajar y previniendo todas las posibles complicaciones, cualquier técnica va a resultar exitosa.

RECOMENDACIONES

- Realizar una historia clínica integra, ya que esta es la base fundamental de todo el tratamiento.

- Ejecutar exámenes complementarios con el fin de evitar posibles complicaciones durante la intervención quirúrgica.

- Recomendar los cuidados postoperatorios del paciente de esto va a depender su evolución.

- Asistir al odontólogo una vez por año para así evaluar en que proceso de evolución se encuentran los terceros molares inferiores esto se lo realiza con una radiografía panorámica.

BIBLIOGRAFIA

Libros de consulta

Donado M. Cirugía bucal. Patología y técnica. 2da edición. Barcelona: III Masson; 2001.

Cosme Gay “TRATADO DE CIRUGÍA BUCAL” volumen 1.

Cosme Gay “TRATADO DE CIRUGÍA BUCAL” volumen 2

Ríes Centeno Guillermo A. “CIRUGIA BUCAL Y PATOLOGIAS”, 7ma Edición

1. http://www.tercerosmolaresblogspot.com/ 21/02/2011
2. www.odontocat.com/cirugia2.htm 15-03-2011

ANEXOS

Anexo 1: Historia Clínica

UNIVERSIDAD DE GUAYAQUIL
FACULTAD PILOTO DE ODONTOLOGIA
CLINICA DE INTERNADO
EXODONCIA

Guayaquil, 4 de Enero de 2011

1.- NOMBRE Y APELLIDO : Andrés Mera Cabrera
2.- MOTIVO DE CONSULTA : extracción de tercer molar por motivo ortodóntico
3.- MOLESTIA PRINCIPAL : Dolor
4.- ANTECEDENTES PERSONALES : Ninguno
a) Esta bajo tratamiento médico SI ____ NO ✓ PORQUE ____
b) Que medicación está tomando : Ninguno
c) Hepatitis No
d) Hemofilia No
e) Alergias NO
f) Embarazo No
g) Cáncer NO
h) Hipertensi No
i) Tuberculosis
j) Sida No
k) Sinusitis No
l) Diabetes NO
m) Complicaciones con anestesia No
n) Hemorrag ia No
o) Otros NO

5.- EXAMEN CLINICO
A) SIGNOS VITALES
Pulso 86 x min Respiración 18 x min P. Arterial 110/70 mg/Hg Temperatura 37°C

B) EXAMEN INTRAORAL	N	A		N	A
a) Mucosa labial	✓		j) Piso de la boca	✓	
b) Mucosa de carrillo	✓		s) Dientes	✓	
c) Paladar duro y blando	✓		h) Periodonto	✓	
d) Orofaringe	✓		i) Oclusión	✓	
e) Lengua	✓		j) Otros	✓	
C) EXAMEN EXTRAORAL					
a) Labios	✓		c) Piel	✓	
b) A.T.M.	✓		d) Cuello	✓	

6.- PIEZA A EXTRAERSE # : #48
7.- INTERPRETACION RADIOGRAFICA : Corona completa con cámara pulpar amplia, raíces fusionadas, número de conductos 2, espacio periodontal normal, ligamento periodontal normal, trabeculado óseo normal
8.- DIAGNOSTICO : Pieza #48 en estado erupcionado indicada realizar extracción para tratamiento de ortodoncia
9.- PLAN DE TRATAMIENTO : Quirúrgico
10.- TECNICA QUIRURGICA : Luxación, Prehensión, tracción, avulsión
11.- FARMACOPEA : Vitamina C, 1 diaria # 10. Odontogesic 5mg 1 c/hrs por 5 días # 5
12.- RECOMENDACIONES : No hacer fuerza, evitar estar en el sol, comidas blandas.

Verónica Aguilar
INTERNO TRATANTE

JEFE DE GUARDIA

Caso de Cirugía:

Intervención Quirúrgica del Tercer Molar Inferior

Anexo 2

Operador y paciente. Fuente: Clínica de Internado Facultad Piloto de Odontología. Aguilar V.2011

Anexo 3

Radiografía Periapical donde se observa el tercer molar erupcionado, con la presencia de sombra radiolucida signo de caries con compromiso pulpar indicando que necesita realizarse una intervención quirúrgica. Fuente: Clínica de Internado Facultad Piloto de Odontología. aguilar V. 2011

Anexo 4

Presentación del caso. Fuente: Clínica de Internado Facultad Piloto de Odontología. Aguilar V. 2011

Anexo 5

Operatorio; utilización de elevador fino recto para luxar el tercer molar inferior con ayuda de gasa para no lesionar la mucosa y mejorar la visibilidad del campo operatorio. Fuente: Clínica de Internado Facultad Piloto de Odontología. Aguilar V. 2011

Anexo 6

Sutura¸ se la realiza con los materiales adecuados y la técnica adecuada para una pronta recuperación. Fuente: Clínica de Internado Facultad Piloto de Odontología. Aguilar V. 2011

Anexo 7

Tercer molar extraído; Pieza integra sin fractura radicular. Fuente: Clínica de Internado Facultad Piloto de Odontología. Aguilar V. 2011

OTROS

CASOS CLÍNICOS REALIZADOS EN LA FORMACIÓN ACADÉMICA

Caso de Operatoria:

Restauración de Cuarta con colocación de poste prefabricado en el Incisivo lateral superior izquierdo

Historia Clínica

UNIVERSIDAD DE GUAYAQUIL
FACULTAD PILOTO DE ODONTOLOGIA
CLINICA DE INTERNADO

ESTABLECIMIENTO	NOMBRE	APELLIDO	SEXO (M-F)	EDAD	Nº HISTORIA CLÍNICA
	Susana	Tomala	F		

MENOR DE 1AÑO	1 - 4 AÑOS	5 - 9 AÑOS PROGRAMADO	5-14 AÑOS NO PROGRAMADO	10-14 AÑOS PROGRAMADO	15 -19 AÑOS	MAYOR DE 20 AÑOS	✓	EMBARAZADA

1 MOTIVO DE CONSULTA

ANOTAR LA CAUSA DEL PROBLEMA EN LA VERSION DEL INFORMANTE

Estética

2 ENFERMEDAD O PROBLEMA ACTUAL

REGISTRAR SINTOMAS: CRONOLOGIA, LOCALIZACIÓN, CARACTERÍSTICAS, INTENSIDAD, CAUSA APARENTE, SINTOMAS ASOCIADOS, EVOLUCIÓN, ESTADO ACTUAL

Ninguno

3 ANTECEDENTES PERSONALES Y FAMILIARES

1. ALERGIA ANTIBIOTICO		2. ALERGIA ANESTESIA		3. HEMO RRAGIAS		4. VIH/SIDA		5. TUBER CULOSIS		6. ASMA		7. DIABETES		8. HIPER TENSIÓN		9. ENF. CARDIACA		10. OTRO	
	/		/		/		/		/		/		/		/		/		/

Ninguno

4 SIGNOS VITALES

PRESIÓN ARTERIAL	FRECUENCIA CARDIACA x/m	TEMPERATURA °C	F. RESPIRAT. m/m.
120/70 Hg/mm	60 min	37°C	17 x min

5 EXAMEN DEL SISTEMA ESTOMATOGNÁTICO

DESCRIBIR ABAJO LA PATOLOGÍA DE LA REGIÓN AFECTADA ANOTANDO EL NÚMERO

1. LABIOS	✓	2. MEJILLAS	/	3. MAXILAR SUPERIOR	/	4. MAXILAR INFERIOR	/	5. LENGUA	/	6. PALADAR	/	7. PISO	/	8. CARRILLOS	/
9. GLÁNDULAS SALIVALES	/	10. ORO FARINGE	/	11. A. T. M.	/	12. GANGLIOS	/								

Ninguno

6 ODONTOGRAMA

PINTAR CON: AZUL PARA TRATAMIENTO REALIZADO - ROJO PARA PATOLOGÍA ACTUAL
MOVILIDAD Y RECESIÓN: MARCAR "X" (1, 2-3) SI APLICA

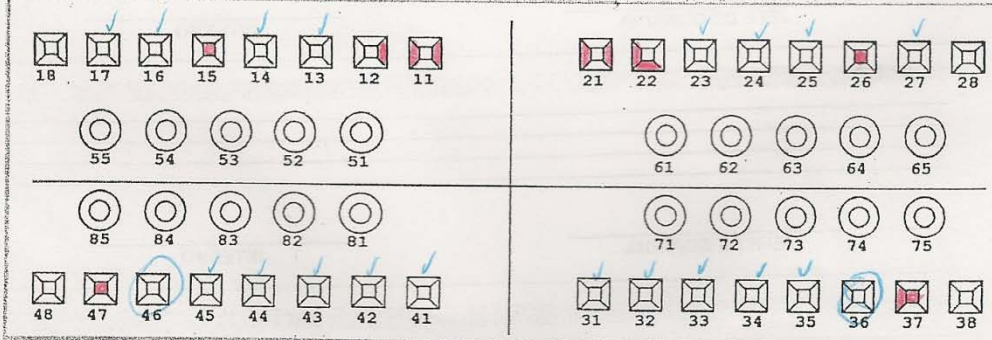

7 INDICADORES DE SALUD BUCAL

PIEZAS DENTALES					HIGIENE ORAL SIMPLIFICADA PLACA 0-1-2-3	CALCULO 0-1-2-3	GINGIVITIS 0-1
16	/	17	/	55	0	0	0
11	/	21	/	51	0	0	0
26	/	27	/	65	0	0	0
36		37		75			
31		41		71			

ENFERMEDAD PERIODONTAL	MAL OCLUSIÓN	FLUOROSIS
LEVE	ANGLE I	LEVE
MODERADA	ANGLE II	MODERADA
SEVERA	ANGLE III	SEVERA

8 ÍNDICES CPO-ceo

	C	P	O	TOTAL
D	8	2	0	10
d	c	e	o	TOTAL

9 SIMBOLOGÍA DEL ODONTOGRAMA

SELLANTE NECESARIO — PERDIDA (OTRA CAUSA) — PRÓTESIS TOTAL

FECHA

Desobturación del conducto, colocación de poste de fibra. y restauración

JEFE DE GUARDIA

INTERNO

2DA CITA

FECHA

JEFE DE GUARDIA

INTERNO

3RA CITA

FECHA

JEFE DE GUARDIA

INTERNO

4TA CITA

FECHA

JEFE DE GUARDIA

INTERNO

5TA CITA

FECHA

JEFE DE GUARDIA

INTERNO

6TA CITA

FECHA

JEFE DE GUARDIA

INTERNO

nwde2580® - copyright © 2009

UNIVERSIDAD DE GUAYAQUIL
FACULTAD PILOTO DE ODONTOLOGIA
CLINICA DE INTERNADO
FICHA CLINICA DE OPERATORIA DENTAL

1.- DATOS ESTADISTICOS FECHA: 17/01/2011
a) Nombres : Susana Apellidos Tomala
b) Domicilio : Teléfono :

2.- MOTIVO DE LA CONSULTA : Paciente acude a la consulta por estética

3.- MOLESTIA PRINCIPAL : Ninguna

4.- PIEZA A TRATARSE # : 22

5.- INTERPRETACION RADIOGRAFICA : Pieza endodonciada presenta cavidad en el angulo mesio incisal, presenta un conducto endodoncia, una obturación, espacio periodontal y ligamento periodontal normal, trabeculado óseo normal

6.- EXAMEN CLINICO DE LA PIEZA A TRATAR: Pieza # 22 presenta destrucción coronaria en el angulo vestíbulo distal palatino

7.- DIAGNOSTICO : Pieza con destrucción coronaria vestíbulo distal palatina con pieza endodonciada

8.- PLAN DE TRATAMIENTO : Restauración de cuarta clase con resina de fotocurado y colocación de poste de fibra de vidrio

9.- TERAPEUTICA (RECETA) : Ninguna

10.- RECOMENDACIONES : No masticar objetos ni alimentos duros

11.- PASOS OPERATORIOS

	FECHA	FIRMA JEFE DE GUARDIA
1.- Maniobras Previas	17/01/2011	
2.- Apertura de la cavidad	17/01/2011	
3.- Extensión preventiva	17/01/2011	
4.- Eliminación de tejido cariado	17/01/2011	
5.- Protección dentino pulpar	17/01/2011	
6.- Conformación definitiva de la cavidad	17/01/2011	
7.- Obturación de la cavidad	17/01/2011	
8.- Tallado de la Restauración	17/01/2011	
9.- Pulido de la Restauración	17/01/2011	

Verónica Aguilar
INTERNO

JEFE DE GUARDIA

Foto 1

Operador y paciente. Fuente: Clínica de Internado Facultad Piloto de Odontología. Aguilar V. 2011

Foto 2

Radiografía Periapical corona presenta fractura a nivel del ángulo mesioincisal; presenta una raíz, un conducto radicular amplio, reabsorción gingival a nivel del cuello, ligamento periodontal ligeramente ensanchado, cortical alveolar normal, trabeculado óseo normal. Fuente: Clínica de Internado Facultad Piloto de Odontología. Aguilar V. 2011

Foto 3

Presentación del caso. Fuente: Clínica de Internado Facultad Piloto de Odontología. Aguilar V.2011

Foto 4

Confección de la cavidad. Fuente: Clínica de Internado Facultad Piloto de Odontología. Aguilar V. 2011

Foto 5

Colocación de poste de fibra de vidrio . Fuente: Clínica de Internado Facultad Piloto de Odontología. Aguilar V. 2011

Foto 6

Adaptación del resinfort. . Fuente: Clínica de Internado Facultad Piloto de Odontología. Aguilar V. 2011

Foto 7

Postoperatorio; caso terminado tallado pulido y abrillantado. Fuente: Clínica de Internado Facultad Piloto de Odontología. Aguilar V. 2011

Caso de Sellantes

Colocación de Sellantes en los Primeros Molares Permanentes

Historia Clínica

UNIVERSIDAD DE GUAYAQUIL
FACULTAD PILOTO DE ODONTOLOGIA
CLINICA DE INTERNADO

ESTABLECIMIENTO	NOMBRE	APELLIDO	SEXO (M-F)	EDAD	Nº HISTORIA CLINICA
	Lía	Alvarado	F	7 años	

MENOR DE 1 AÑO	1 - 4 AÑOS	5 - 9 AÑOS PROGRAMADO	5-14 AÑOS NO PROGRAMADO	10-14 AÑOS PROGRAMADO	15 - 19 AÑOS	MAYOR DE 20 AÑOS	EMBARAZADA
		✓					

1. MOTIVO DE CONSULTA

ANOTAR LA CAUSA DEL PROBLEMA EN LA VERSIÓN DEL INFORMANTE

Sellantes y Fluorización

2 ENFERMEDAD O PROBLEMA ACTUAL

REGISTRAR SÍNTOMAS: CRONOLOGÍA, LOCALIZACIÓN, CARACTERÍSTICAS, INTENSIDAD, CAUSA APARENTE, SÍNTOMAS ASOCIADOS, EVOLUCIÓN, ESTADO ACTUAL

Ninguna

3 ANTECEDENTES PERSONALES Y FAMILIARES

1. ALERGIA ANTIBIÓTICO	2. ALERGIA ANESTESIA	3. HEMO RRAGIAS	4. VIH/SIDA	5. TUBER CULOSIS	6. ASMA	7. DIABETES	8. HIPER TENSIÓN	9. ENF. CARDIACA	10. OTRO

Ninguno

4 SIGNOS VITALES

PRESIÓN ARTERIAL	FRECUENCIA CARDIACA min.	TEMPERATURA °C	F. RESPIRAT. min.
110/60 mg/hg	180 x min	37°c	20 x min

5 EXAMEN DEL SISTEMA ESTOMATOGNÁTICO

DESCRIBIR ABAJO LA PATOLOGÍA DE LA REGIÓN AFECTADA ANOTANDO EL NÚMERO

1. LABIOS	/	2. MEJILLAS	/	3. MAXILAR SUPERIOR	/	4. MAXILAR INFERIOR	/	5. LENGUA	/	6. PALADAR	/	7. PISO	/	8. CARRILLOS	/
9. GLÁNDULAS SALIVALES	/	10. ORO FARINGE	/	11. A. T. M.	/	12. GANGLIOS	/								

Todo Normal

6 ODONTOGRAMA

PINTAR CON: AZUL PARA TRATAMIENTO REALIZADO - ROJO PARA PATOLOGÍA ACTUAL
MOVILIDAD Y RECESIÓN: MARCAR "X" (1, 2 ó 3), SI APLICA

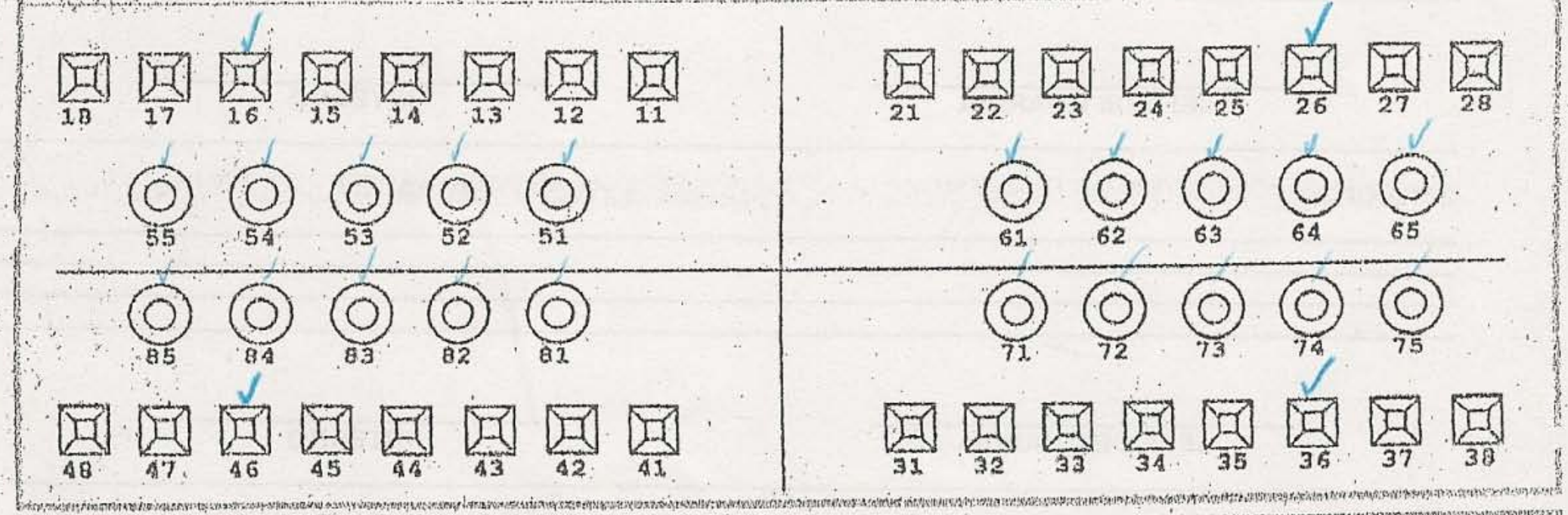

7 INDICADORES DE SALUD BUCAL

HIGIENE ORAL SIMPLIFICADA					
PIEZAS DENTALES			PLACA 0-1-2-3	CALCULO 0-1-2-3	GINGIVITIS 0-1
16	17	55	1	0	0
11	21	51	0	0	0
26	27	65	1	0	0
36	37	75	1	0	0
31	41	71	0	0	0
46	47	85	0	0	0
TOTALES					

ENFERMEDAD PERIODONTAL		MAL OCLUSIÓN		FLUOROSIS	
LEVE		ANGLE I	/	LEVE	
MODERADA		ANGLE II		MODERADA	
SEVERA		ANGLE III		SEVERA	

8 INDICES CPO-ceo

	C	P	O	TOTAL
D	0	0	0	
d (c / e / o)	0	0	0	

9 SIMBOLOGÍA DEL ODONTOGRAMA

✱ rojo SELLANTE NECESARIO	⊗ PÉRDIDA (OTRA CAUSA)	PRÓTESIS TOTAL
✱ azul SELLANTE REALIZADO	△ ENDODONCIA	CORONA
X rojo EXTRACCIÓN INDICADA	□ ...... □ PRÓTESIS FIJA	○ azul OBTURADO
X azul PÉRDIDA POR CARIES	(-----) PRÓTESIS REMOVIBLE	○ rojo CARIES

niwde2580® - copyright © 2009

1RA CITA FECHA: 17/01/2011

Diagnóstico - Profilaxis - Sellantes - Fluorización.

JEFE DE GUARDIA

Verónica Agüero
INTERNO

2DA CITA FECHA:

JEFE DE GUARDIA

INTERNO

3RA CITA FECHA:

JEFE DE GUARDIA

INTERNO

4TA CITA FECHA:

JEFE DE GUARDIA

INTERNO

5TA CITA FECHA:

JEFE DE GUARDIA

INTERNO

6TA CITA FECHA:

JEFE DE GUARDIA

INTERNO

aiwde2580® - copyright © 2009

Foto 1

Operador y paciente. Fuente: Clínica de Internado Facultad Piloto de Odontología. Aguilar V. 2011

Foto 2

Presentación del caso: arcada superior. Fuente: Postoperatorio Superior.
Fuente: Clínica de Internado Facultad Piloto de Odontología. Aguilar V. 2011

Foto 3

Presentación del caso: arcada inferior. Fuente: Postoperatorio Superior.
Fuente: Clínica de Internado Facultad Piloto de Odontología. Aguilar V. 2011

Foto 4

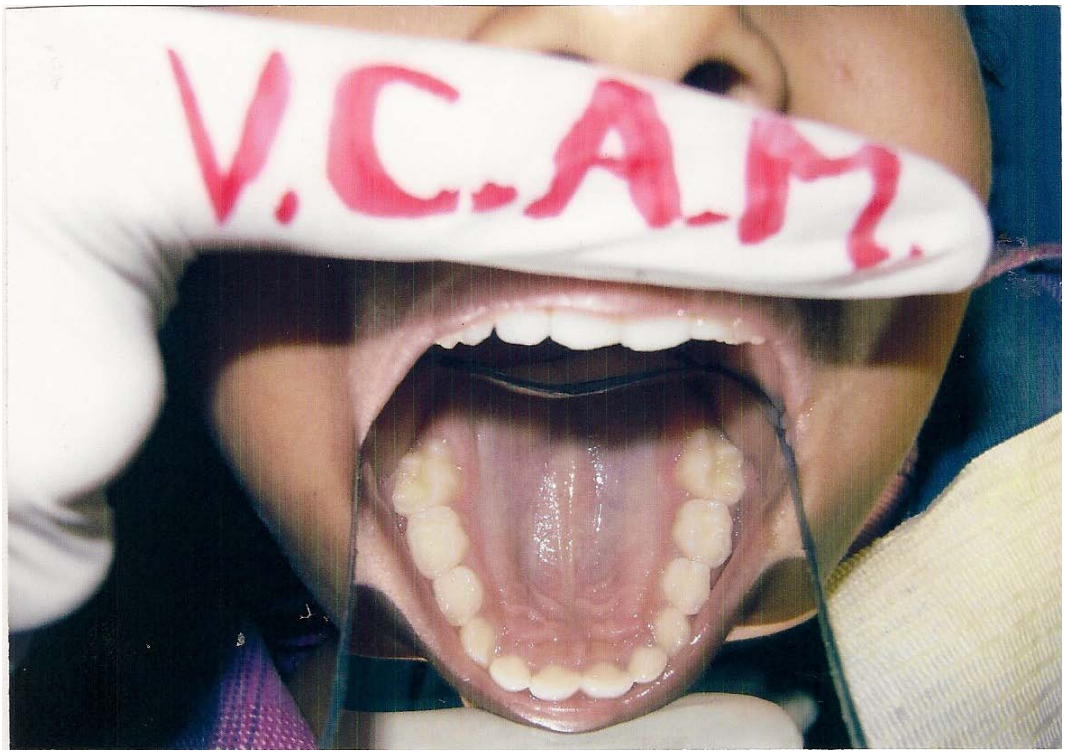

Ameloplastía de la arcada superior: desgaste superficial de las superficies oclusales. Fuente: Clínica de Internado Facultad Piloto de Odontología. Aguilar V. 2011

Foto 5

Ameloplastía de la arcada inferior: desgaste superficial de las superficies oclusales. Fuente: Clínica de Internado Facultad Piloto de Odontología. Aguilar V. 2011

Foto 6

Superficies oclusales superiores con acido grabador: Se coloca luego de la Ameloplastía el acido grabador para que el sellante se fije bien en las superficies oclusales. Fuente: Clínica de Internado Facultad Piloto de Odontología. Aguilar V. 2011

Foto 7

Superficies oclusales inferiores con acido grabador: Se coloca luego de la Ameloplastía el acido grabador para que el sellante se fije bien en las superficies oclusales. Fuente: Clínica de Internado Facultad Piloto de Odontología. Aguilar V. 2011

Foto 8

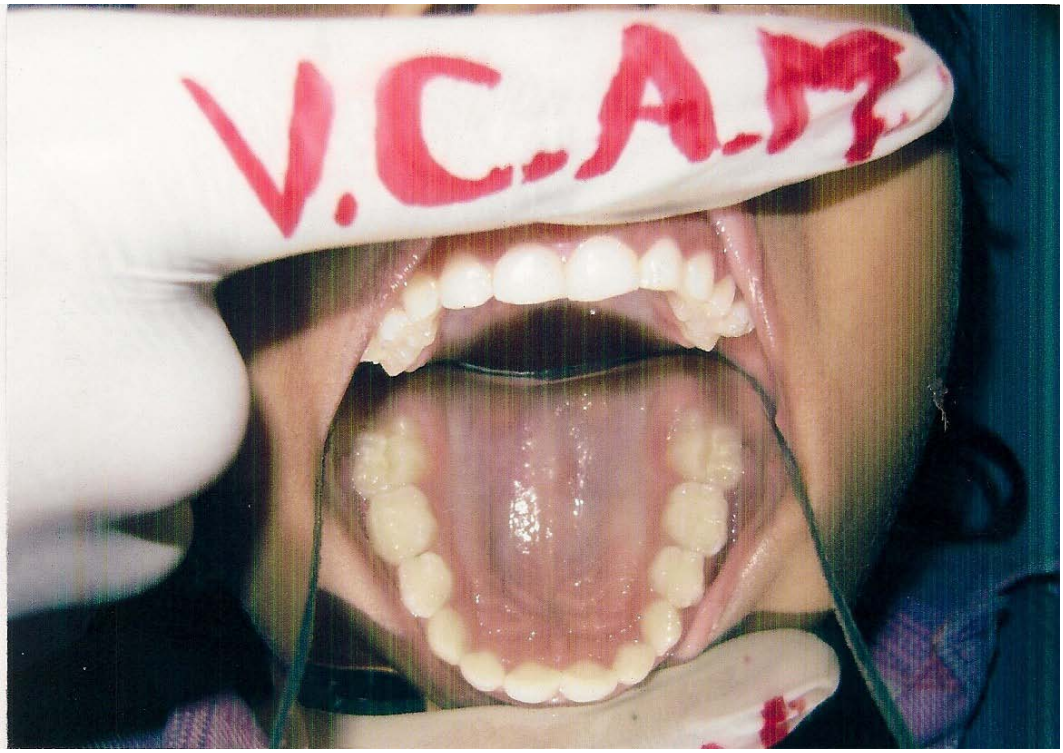

Superficies selladas de arcada superior: luego de eliminar el acido grabador con agua se procede a secar bien las superficies para colocar el sellante, finalmente se eliminan los excesos. Fuente: Clínica de Internado Facultad Piloto de Odontología. Aguilar V. 2011

Foto 9

Superficies selladas de arcada inferior: luego de eliminar el acido grabador con agua se procede a secar bien las superficies para colocar el sellante, finalmente se eliminan los excesos. Fuente: Clínica de Internado Facultad Piloto de Odontología. Aguilar V. 2011

Foto 10

Aplicación de flúor en la arcada superior e inferior. Fuente: Clínica de Internado Facultad Piloto de Odontología. Aguilar V. 2011

Caso de Endodoncia

Necropulpectomìa del Incisivo Lateral superior izquierdo

Historia Clínica

UNIVERSIDAD DE GUAYAQUIL
FACULTAD PILOTO DE ODONTOLOGIA
CLINICA DE INTERNADO

ESTABLECIMIENTO	NOMBRE	APELLIDO	SEXO (M-F)	EDAD	Nº HISTORIA CLÍNICA
	Susana	Tomala	F		

MENOR DE 1AÑO	1 - 4 AÑOS	5 - 9 AÑOS PROGRAMADO	5-14 AÑOS NO PROGRAMADO	10-14 AÑOS PROGRAMADO	15 -19 AÑOS	MAYOR DE 20 AÑOS	✓	EMBARAZADA

1 MOTIVO DE CONSULTA

ANOTAR LA CAUSA DEL PROBLEMA EN LA VERSION DEL INFORMANTE

Estética

2 ENFERMEDAD O PROBLEMA ACTUAL

REGISTRAR SÍNTOMAS: CRONOLOGÍA, LOCALIZACIÓN, CARACTERÍSTICAS, INTENSIDAD, CAUSA APARENTE, SÍNTOMAS ASOCIADOS, EVOLUCIÓN, ESTADO ACTUAL

Ninguno

3 ANTECEDENTES PERSONALES Y FAMILIARES

1. ALERGIA ANTIBIÓTICO		2. ALERGIA ANESTESIA		3. HEMO RRAGIAS		4. VIH/SIDA		5. TUBER CULOSIS		6. ASMA		7. DIABETES		8. HIPER TENSIÓN		9. ENF. CARDIACA		10. OTRO	

Ninguno

4 SIGNOS VITALES

PRESIÓN ARTERIAL	120/70 Hgmm	FRECUENCIA CARDIACA x/m	60 min	TEMPERATURA °C	37°C	F. RESPIRAT. m/m.	17 x min.

5 EXAMEN DEL SISTEMA ESTOMATOGNÁTICO

DESCRIBIR ABAJO LA PATOLOGÍA DE LA REGIÓN AFECTADA ANOTANDO EL NÚMERO

1. LABIOS	✓	2. MEJILLAS	/	3. MAXILAR SUPERIOR	/	4. MAXILAR INFERIOR	/	5. LENGUA	/	6. PALADAR	/	7. PISO	/	8. CARRILLOS	/
9. GLÁNDULAS SALIVALES	/	10. ORO FARINGE	/	11. A. T. M.	/	12. GANGLIOS	/								

Ninguno

6 ODONTOGRAMA

PINTAR CON: AZUL PARA TRATAMIENTO REALIZADO - ROJO PARA PATOLOGÍA ACTUAL
MOVILIDAD Y RECESIÓN: MARCAR "X" (1, 2 ó 3), SI APLICA

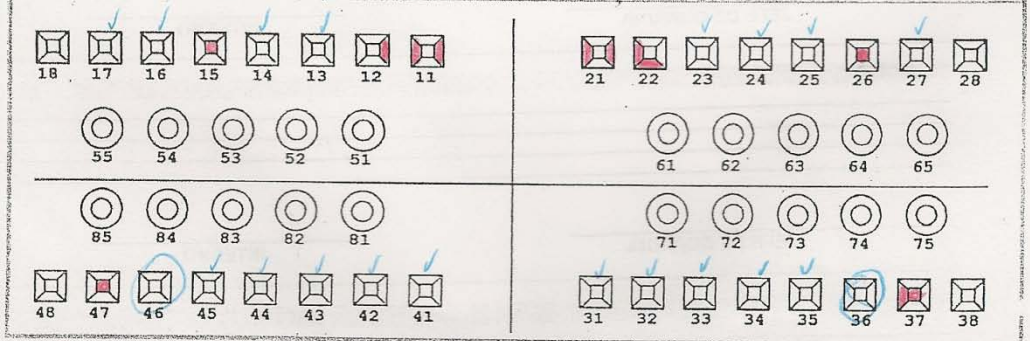

7 INDICADORES DE SALUD BUCAL

HIGIENE ORAL SIMPLIFICADA												ENFERMEDAD PERIODONTAL	MAL OCLUSIÓN	FLUOROSIS
PIEZAS DENTALES						PLACA 0-1-2-3	CALCULO 0-1-2-3	GINGIVITIS 0-1						
16	/	17	✓	55		0	0	0				LEVE	ANGLE I	LEVE
11	/	21	/	51		0	0	0				MODERADA	ANGLE II	MODERADA
26	/	27	/	65		0	0	0				SEVERA	ANGLE III	SEVERA
36		37		75										
31	/	41	/	71		0	0	0						

8 ÍNDICES CPO-ceo

	C	P	O	TOTAL
D	8	2	0	10
	c	e	o	TOTAL
d				

9 SIMBOLOGÍA DEL ODONTOGRAMA

SELLANTE NECESARIO — PERDIDA (OTRA CAUSA) — PRÓTESIS TOTAL

FECHA

apertura, cantoplastia, Biomecánica, medicación intraconducto, colocación de provisional

JEFE DE GUARDIA

INTERNO

2DA CITA

FECHA

Desobturación, eliminación de medicamento intraconducto, secado, conometría, condensación, corte del pinacho.

JEFE DE GUARDIA

INTERNO

3RA CITA

FECHA

JEFE DE GUARDIA

INTERNO

4TA CITA

FECHA

JEFE DE GUARDIA

INTERNO

5TA CITA

FECHA

JEFE DE GUARDIA

INTERNO

6TA CITA

FECHA

JEFE DE GUARDIA

INTERNO

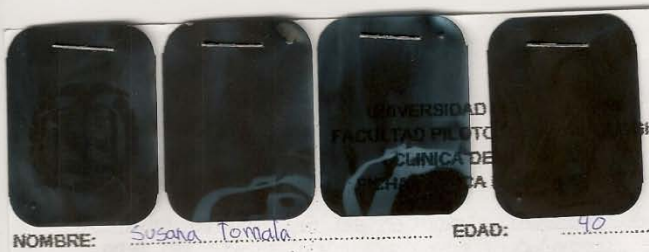

UNIVERSIDAD
FACULTAD PILOTO [illegible] GIA
CLINICA DE
FICHA [illegible] CA

NOMBRE: Susana Tomala EDAD: 40 FECHA: 10/01/2011

ANTECEDENTES

Esta bajo tratamiento médico SI ☑ NO ☐ Alergia a medicamentos SI ☐ NO ☑
Complicaciones con anestesia SI ☐ NO ☑ Hemorragia SI ☐ NO ☑
Otros: Ninguno

MOTIVO DE LA CONSULTA Arreglarse los dientes

MOLESTIA PRINCIPAL: estética en mal estado

DIENTE A TRATARSE #: 22

EXPLORACION CLINICA

INSPECCION: Corona con proceso cariosa en zona oclusa mesial
PALPACION: Normal
PERCUSION: Negativa
MOVILIDAD: Negativa
TRANSILUMINACION: Normal

INTERPRETACION RADIOGRAFICA: Pieza # 22 con corona que presenta sombra radiolucida compatible con caries ya presenta comunicacion con camara pulpar conducta en # 1 amplio, raiz # 1 recta y unica, espacio periodontal ligeramente ensanchado, apia periapia normal.

SEMIOLOGIA DEL DOLOR

TIPO: asintomatico
CRONOLOGIA
ESTIMULO
INTENSIDAD
UBICACIÓN asintomatico

VITALOMETRIA

PRUEBA TERMICA: Negativa
PRUEBA DE CAVIDAD: Negativa

DIAGNOSTICO: Necrosis pulpar

TRATAMIENTO Necropulpectomía
LONGITUDIAPARENTE 21 mm
LONGITUD DE TRABAJO 20 mm
PRONOSTICO favorable

OBSERVACIONES:

PRIMERA CITA apertura, conductometría, biomecánica, medicación intraconducto, colocación de provisional

SEGUNDA CITA Desobturación del provisional, eliminación del medicamento intra-conducto, secado, conometría, condensación lateral, corte del pena-cha.

FECHA 6 de Enero del 2011 COSTO $ 30.00 ABONO $ 30.00 SALDO .....

Verónica Aguilar
INTERNO TRATANTE

JEFE DE GUARDIA

Foto 1

Operador y paciente. Fuente: Clínica de Internado Facultad Piloto de Odontología. Aguilar V. 2011

Foto 2

Radiografía periapical: corona con sombra radiolúcida compatible con caries, 1 raíz , 1 conducto, ligamento periodontal normal, cortical alveolar normal, trabeculado óseo normal.

Foto 3

Apertura con aislamiento absoluto. Fuente: Clínica de Internado Facultad Piloto de Odontología. Aguilar V. 2011

Foto 4

Serie radiográfica de los pasos que se realizo en el transcurso del tratamiento: diagnostico, conductometría, conometría y conducto obturado. Fuente: Clínica de Internado Facultad Piloto de Odontología. Aguilar V. 2011

Foto 5



Pieza en tratamiento con aislamiento absoluto y conos. Fuente: Clínica de Internado Facultad Piloto de Odontología. Aguilar V. 2011

Foto 6

Caso terminado: luego se procede a cortar el penacho, a condensar el conducto, se lava bien y se realiza la restauración. Fuente: Clínica de Internado Facultad Piloto de Odontología. Aguilar V. 2011

Caso de Periodoncia:

Tratamiento periodontal

Historia Clínica

UNIVERSIDAD DE GUAYAQUIL
FACULTAD PILOTO DE ODONTOLOGIA
CLINICA DE INTERNADO

ESTABLECIMIENTO	NOMBRE	APELLIDO	SEXO (M-F)	EDAD	Nº HISTORIA CLÍNICA
	Jorge Vicente	Noboa	M	38	

MENOR DE UÑO	1 - 4 AÑOS	5 - 9 AÑOS PROGRAMADO	5-14 AÑOS NO PROGRAMADO	10-14 AÑOS PROGRAMADO	15 -19 AÑOS	MAYOR DE 20 AÑOS	EMBARAZADA
						✓	

1 MOTIVO DE CONSULTA

ANOTAR LA CAUSA DEL PROBLEMA EN LA VERSION DEL INFORMANTE

limpieza dental

2 ENFERMEDAD O PROBLEMA ACTUAL

REGISTRAR SINTOMAS, CRONOLOGIA, LOCALIZACION, CARACTERISTICAS, INTENSIDAD, CAUSA APARENTE, SINTOMAS ASOCIADOS, EVOLUCION, ESTADO ACTUAL

Ninguno

3 ANTECEDENTES PERSONALES Y FAMILIARES

1. ALERGIA ANTIBIÓTICO		2. ALERGIA ANESTESIA		3. HEMO RRAGIAS		4. VIH/SIDA		5. TUBER CULOSIS		6. ASMA		7. DIABETES		8. HIPER TENSIÓN		9. ENF. CARDIACA		10. OTRO	

Ninguno

4 SIGNOS VITALES

PRESIÓN ARTERIAL	120/80 mmHg	FRECUENCIA CARDIACA x/m		TEMPERATURA °C	37°C	F. RESPIRAT. x/m	

5 EXAMEN DEL SISTEMA ESTOMATOGNÁTICO

DESCRIBIR ABAJO LA PATOLOGÍA DE LA REGIÓN AFECTADA ANOTANDO EL NÚMERO

1. LABIOS	✓	2. MEJILLAS	✓	3. MAXILAR SUPERIOR	✓	4. MAXILAR INFERIOR	✓	5. LENGUA	✓	6. PALADAR	✓	7. PISO	✓	8. CARRILLOS	✓
9. GLÁNDULAS SALIVALES	✓	10. ORO FARINGE	✓	11. A. T. M.	✓	12. GANGLIOS	✓								

Normal

6 ODONTOGRAMA

PINTAR CON: AZUL PARA TRATAMIENTO REALIZADO – ROJO PARA PATOLOGÍA ACTUAL
MOVILIDAD Y RECESIÓN: MARCAR "X" (1, 2 ó 3), SI APLICA

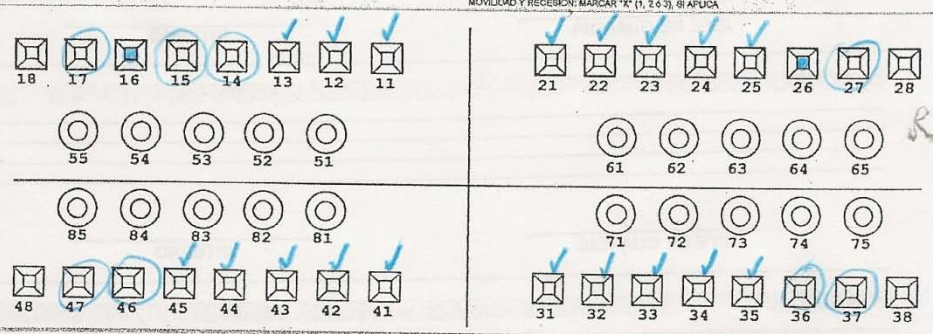

7 INDICADORES DE SALUD BUCAL

PIEZAS DENTALES					HIGIENE ORAL SIMPLIFICADA PLACA 0-1-2-3	HIGIENE ORAL SIMPLIFICADA CÁLCULO 0-1-2-3	GINGIVITIS 0-1
16	✓	17	✓	55	2	2	
11	✓	21	✓	51	2	2	
26		27		65			
36		37		75			
31	✓	41	✓	71	3	3	
46		47		85			
TOTALES							

ENFERMEDAD PERIODONTAL		MAL OCLUSIÓN		FLUOROSIS	
LEVE		ANGLE I	✓	LEVE	
MODERADA		ANGLE II		MODERADA	
SEVERA		ANGLE III		SEVERA	

8 ÍNDICES CPO-ceo

	C	P	O	TOTAL
D	0	8	2	10
	c	e	o	TOTAL
d				

9 SIMBOLOGÍA DEL ODONTOGRAMA

* rojo	SELLANTE NECESARIO	PÉRDIDA (OTRA CAUSA)	PRÓTESIS TOTAL
* azul	SELLANTE REALIZADO	ENDODONCIA	CORONA
X rojo	EXTRACCIÓN INDICADA	PRÓTESIS FIJA	azul OBTURADO
X azul	PÉRDIDA POR CARIES	PRÓTESIS REMOVIBLE	rojo CARIES

niwde2580® - copyright © 2009

1ª CITA FECHA

Destartaje + pulido

JEFE DE GUARDIA INTERNO

2DA CITA FECHA

profilaxis, fluorización

JEFE DE GUARDIA INTERNO

3RA CITA FECHA

JEFE DE GUARDIA INTERNO

4TA CITA FECHA

JEFE DE GUARDIA INTERNO

5TA CITA FECHA

JEFE DE GUARDIA INTERNO

6TA CITA FECHA

JEFE DE GUARDIA INTERNO

UNIVERSIDAD DE GUAYAQUIL
FACULTAD PILOTO DE ODONTOLOGIA
CLINICA DE INTERNADO
FICHA CLINICA DE PERIODONCIA

1.- DATOS ESTADISTICOS FECHA: .....

a) Nombres : Jorge Vicente Apellidos : Noboa

b) Domicilio : ..... Teléfono : 092478685

2.- MOTIVO DE LA CONSULTA Limpieza de los dientes, para así ya no tener mal aliento

3.- SINTOMATOLOGIA PERIODONTAL

a) Cuándo realizó la última visita al Odontólogo? : Dos años

b) Es la primera vez que se enferma su encía? : No

c) Cuántas veces se cepilla diariamente? : Una vez

d) Qué pasta utiliza? : colgate

e) Usa hilo dental? : No

f) Usa enjuagues bucales? : No

g) Cuándo comenzó la lesión? : hace años

h) Dónde está localizada? : En todos los dientes

i) Le sangra al cepillarse? : Si

j) Sufre de hemorragias espontánea en la boca? : Si

k) Tiene mal aliento? : Si

l) Tiene mal sabor en la boca? : Si

ll) Se muerde las uñas? : No

m) Muerde objetos extraños? : No

n) Aprieta o rechina los dientes? : No

4.- EXAMEN CLINICO

a) Señalar restauraciones altas o rubosas : No presentaba

b) Localización de materia alba y placa bacteriana

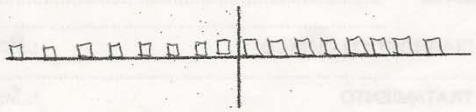

c) Localización de cálculos supragingival y subgingival

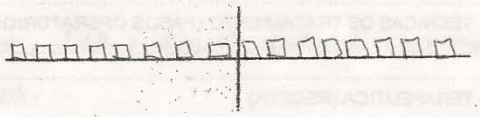

d) Localización de bolsas periodontales (Sondage periodontal)

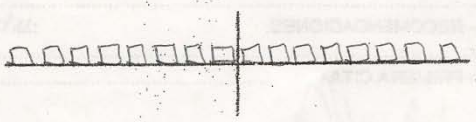

e) Localización y medición de movilidad dentaria

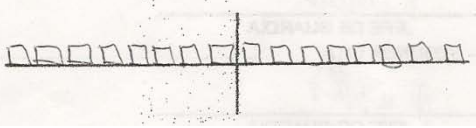

5.- INTERPRETACION RADIOGRAFICA

CUADRANTE SUPERIOR IZQUIERDO		CUADRANTE SUPERIOR DERECHO	
PIEZA 11	Corona y raíz normal, ligamento periodontal ensanchado, reabsorción ósea.	PIEZA 21	Corona con zona radiolúcida, ligamento periodontal ensanchado.
PIEZA 12	Corona normal de forma cuadrada, una raíz normal conducto amplio y recto, apice apical, presenta zona radiolúcida ligamento p. ligeramente ensanchado, reabsorción ósea.	PIEZA 22	Corona con zona radiolúcida ligamento p. ensanchado raices normales.
PIEZA 13	Corona y raíz normal, ligamento periodontal ensanchado reabsorción ósea.	PIEZA 23	Corona y raíz normal, ligamento p. ensanchado, reabsorción ósea.
PIEZA 14		PIEZA 24	Corona y raíz normal, ligamento ensanchado, reabsorción ósea.
PIEZA 15		PIEZA 25	Corona y raíz normal, ligamento periodontal ensanchado.
PIEZA 16	Corona y raíz normal, ligamento periodontal, ligamento ensanchado.	PIEZA 26	Corona y raices normales camara estrecha apica y periapica presenta zona radiolúcida.
PIEZA 17	Corona y raices normales, ligamento periodontal ligeramente ensanchado, reabsorción ósea.	PIEZA 27	
PIEZA 18		PIEZA 28	

CUADRANTE INFERIOR IZQUIERDO		CUADRANTE INFERIOR DERECHO	
PIEZA 31	Corona normal, tercio mesial por cervical presenta zona radiolúcida compatible con cálculo dental, apica periapica normal	PIEZA 41	Corona normal, tercio cervical presenta zona radiolúcida compatible con calculo dental, apica periapica normal
PIEZA 32	Corona normal con zonas radiopacas, reabsorción ósea, raíz normal	PIEZA 42	Corona normal, tec cervical zonas radiolúcida compatible con tartaro, apica periapica normal
PIEZA 33	Corona con zonas radiopacas, ligamento periodontal ensanchado, reabsorción ósea	PIEZA 43	Corona con zonas radiopacas en su tercio cervical, reabsorción ósea
PIEZA 34	Corona normal, pa tercio cervical presenta zonas radiopacas cristas con reabsorción ósea	PIEZA 44	Corona normal, tercio cervical presenta zona radiopaca compatible con calculo ligamento ensanchado
PIEZA 35	Corona y raíz normal ligamento periodontal ensanchado reabsorción ósea	PIEZA 45	Corona y raíz normal, ligamento periodontal ensanchada, reabsorción ósea
PIEZA 36		PIEZA 46	
PIEZA 37	Corona normal, ligamento periodontal ensanchado reabsorción ósea	PIEZA 47	Corona normal, ligamento periodontal ensanchado, reabsorción ósea.
PIEZA 38		PIEZA 48	

6.- DIAGNOSTICO CLINICO : Periodontitis avanzada

7.- TRATAMIENTO : Periodontal

8.- TECNICAS DE TRATAMIENTO (PASOS OPERATORIOS DEL TRATAMIENTO.- RESUMEN)
Prevención, destartraje, raspado y pulido, sondaje, profilaxis, aplicación de flúor.

9.- TERAPEUTICA (RECETA) : Amoxicilina cap. 500 mg. #15 - 1 cada 8 horas

10.- RECOMENDACIONES: : Vitamina C - disolver una pastilla diariamente

11.- PRIMERA CITA ..... FECHA: .....

JEFE DE GUARDIA — Verónica Aguilar INTERNO

12.- SEGUNDA CITA ..... FECHA: .....

JEFE DE GUARDIA — Verónica Aguilar INTERNO

UNIVERSIDAD DE GUAYAQUIL
FACULTAD PILOTO DE ODONTOLOGIA
CLINICA DE INTERNADO
PERIODONCIA

PACIENTE: Jorge Mora	H.C. #
INTERNO: Verónica Acuña Moncada	CURSO: 5/2

ÍNDICE DE PLACA

a) Número de dientes:	
b) Número de caras:	
c) Caras teñidas:	
d) Porcentaje de placa:	

b)	100%
c)	d)

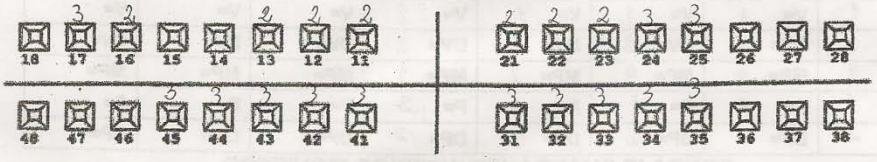

ÍNDICE DE CÁLCULO

Ausencia de cálculo:	0	Cálculo subgingival:	2
Cálculo supragingival:	1	Cálculo supra y subgingival:	3

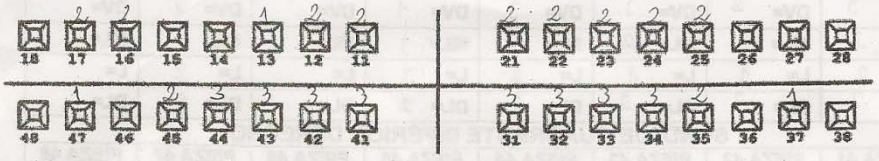

ÍNDICE DE MOVILIDAD

Imperceptible:	0	Amplia:	3
Ligera:	1	Mas o menos:	4
Moderada:	2		

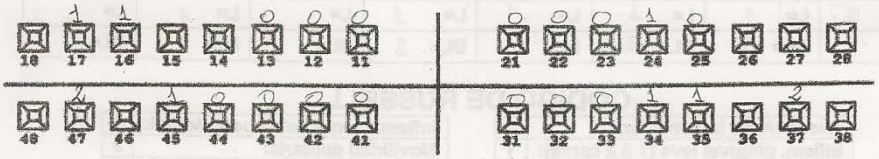

ÍNDICE DE SANGRADO

No sangra:	0	Abundante:	3
Poco:	1	Mas o menos:	4
Moderado:	2		

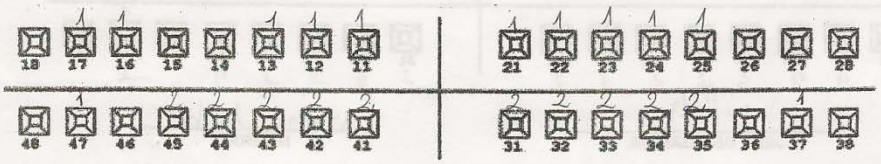

niwde2580® - copyright © 2009

SONDAJE CUADRANTE SUPERIOR DERECHO

PIEZA 11	PIEZA 12	PIEZA 13	PIEZA 14	PIEZA 15	PIEZA 16	PIEZA 17	PIEZA 18
MV= 2	MV= 2	MV= 2	MV=	MV=	MV= 2	MV= 3	MV=
V= 1	V= 1	V= 1	V=	V=	V= 2	V= 2	V=
DV= 2	DV= 2	DV= 2	DV=	DV=	DV= 3	DV= 3	DV=
MP= 2	MP= 2	MP= 2	MP=	MP=	MP= 3	MP= 3	MP=
P= 1	P= 1	P= 1	P=	P=	P= 1	P= 2	P=
DP= 2	DP= 2	DP= 2	DP=	DP=	DP= 2	DP= 2	DP=

SONDAJE CUADRANTE SUPERIOR IZQUIERDO

PIEZA 21	PIEZA 22	PIEZA 23	PIEZA 24	PIEZA 25	PIEZA 26	PIEZA 27	PIEZA 28
MV= 2	MV= 2	MV= 2	MV= 2	MV= 1	MV=	MV=	MV=
V= 1	V= 1	V= 1	V= 1	V= 2	V=	V=	V=
DV= 2	DV= 2	DV= 2	DV= 1	DV= 2	DV=	DV=	DV=
MP= 2	MP= 2	MP= 2	MP= 2	MP= 3	MP=	MP=	MP=
P= 1	P= 1	P= 1	P= 2	P= 2	P=	P=	P=
DP= 2	DP= 2	DP= 2	DP= 2	DP= 2	DP=	DP=	DP=

SONDAJE CUADRANTE INFERIOR IZQUIERDO

PIEZA 31	PIEZA 32	PIEZA 33	PIEZA 34	PIEZA 35	PIEZA 36	PIEZA 37	PIEZA 38
MV= 2	MV= 3	MV= 2	MV= 2	MV= 3	MV=	MV= 2	MV=
V= 1	V= 1	V= 1	V= 1	V= 2	V=	V= 2	V=
DV= 3	DV= 2	DV= 3	DV= 3	DV= 1	DV=	DV= 1	DV=
ML= 2	ML= 3	ML= 2	ML= 3	ML= 3	ML=	ML= 1	ML=
L= 2	L= 1 3	L= 1	L= 2	L= 2	L=	L= 2	L=
DL= 3	DL=	DL= 2	DL= 2	DL= 2	DL=	DL= 2	DL=

SONDAJE CUADRANTE INFERIOR DERECHO

PIEZA 41	PIEZA 42	PIEZA 43	PIEZA 44	PIEZA 45	PIEZA 46	PIEZA 47	PIEZA 48
MV= 2	MV= 3	MV= 3	MV= 2	MV= 3	MV=	MV= 2	MV=
V= 1	V= 2	V= 2	V= 1	V= 2	V=	V= 2	V=
DV= 3	DV= 1	DV= 2	DV= 3	DV= 2	DV=	DV= 2	DV=
ML= 2	ML= 2	ML= 1	ML= 2	ML= 4	ML=	ML= 2	ML=
L= 2	L= 1	L= 2	L= 1	L= 2	L=	L= 1	L=
DL= 3	DL= 2	DL= 2	DL= 3	DL= 2	DL=	DL= 2	DL=

CÓDIGO DE RUSSELL

Ausencia de inflamación:	0	Inflamación + bolsa periodontal:	6
Inflam. gingival leve (1 ó 2 caras):	1	Movilidad dentaria:	8
Inflam. gingivocircunscrita:	2	Ausencia dentaria:	9

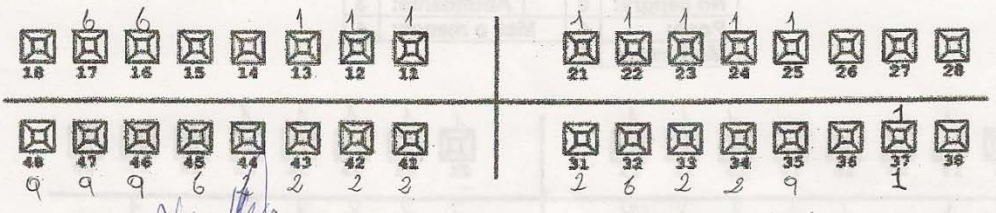

JEFE DE GUARDIA

Verónica Acuña
INTERNO

niwde2580® - copyright © 2009

UNIVERSIDAD DE GUAYAQUIL
FACULTAD PILOTO DE ODONTOLOGIA
CLINICA DE INTERNADO
CONTROL DE PERIODONCIA

PACIENTE: Jorge Noboa	**H.C. #**
INTERNO: Verónica Aguilar Moncada	**CURSO:** 5/2

CONTROL DE PLACA

FECHA: ____/____/____

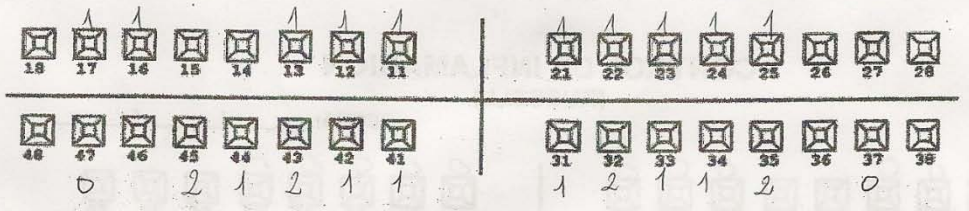

0 2 1 2 1 1 | 1 2 1 1 2 0

CONTROL DE CÁLCULO

FECHA: ____/____/____

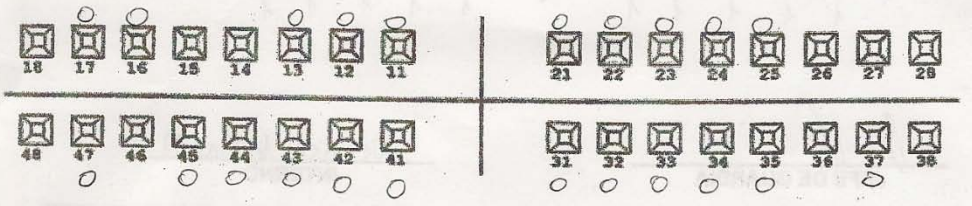

0 0 0 0 0 0 | 0 0 0 0 0 0

CONTROL DE MOVILIDAD

FECHA: ____/____/____

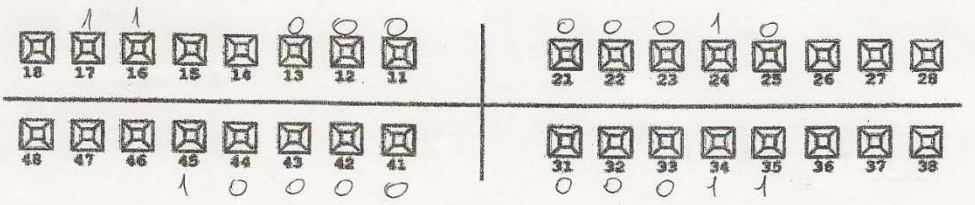

1 0 0 0 0 | 0 0 0 1 1

CONTROL DE SANGRADO

FECHA: ____/____/____

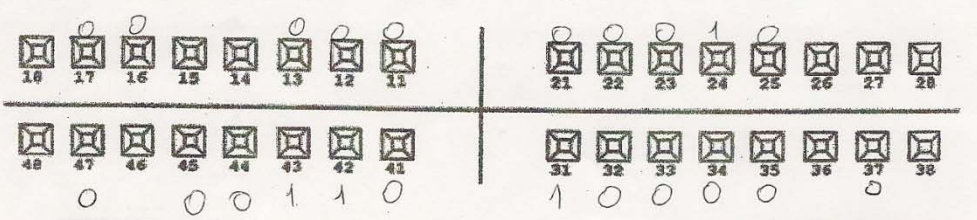

0 0 0 1 1 0 | 1 0 0 0 0 0

niwde2580® - copyright © 2009

SONDAJE DE CONTROL

FECHA: _____/_____/_____



CONTROL DE INFLAMACIÓN
(RUSSELL)

FECHA: _____/_____/_____

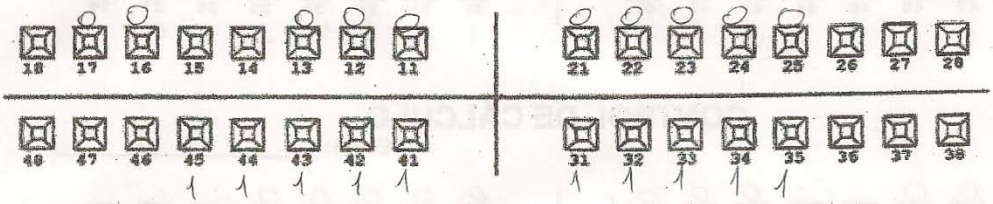

JEFE DE GUARDIA

Verónica Agüero M.
INTERNO

niwde2580® - copyright © 2009

Foto 1

Operador y paciente. Fuente: Clínica de Internado Facultad Piloto de Odontología. Aguilar V. 2011

Foto 2

Radiografía del paciente para analizar el estado de salud oral de la paciente para realizar un buen diagnostico. Clínica de Internado Facultad Piloto de Odontología. Aguilar V. 2011

Foto 3

Preoperatorio Superior. Clínica de Internado Facultad Piloto de Odontología.
Aguilar V. 2011

Foto 4

Preoperatorio Inferior. Clínica de Internado Facultad Piloto de Odontología. Aguilar V. 2011

Foto 5

Toma Superior después del destartraje. Clínica de Internado Facultad Piloto de Odontología. Aguilar V. 2011

Foto 6

Toma Inferior después del destartraje. Clínica de Internado Facultad Piloto de Odontología. Aguilar V. 2011

Foto 7

Fluorización Superior e inferior . Clínica de Internado Facultad Piloto de Odontología. Aguilar V. 2011

Foto 9

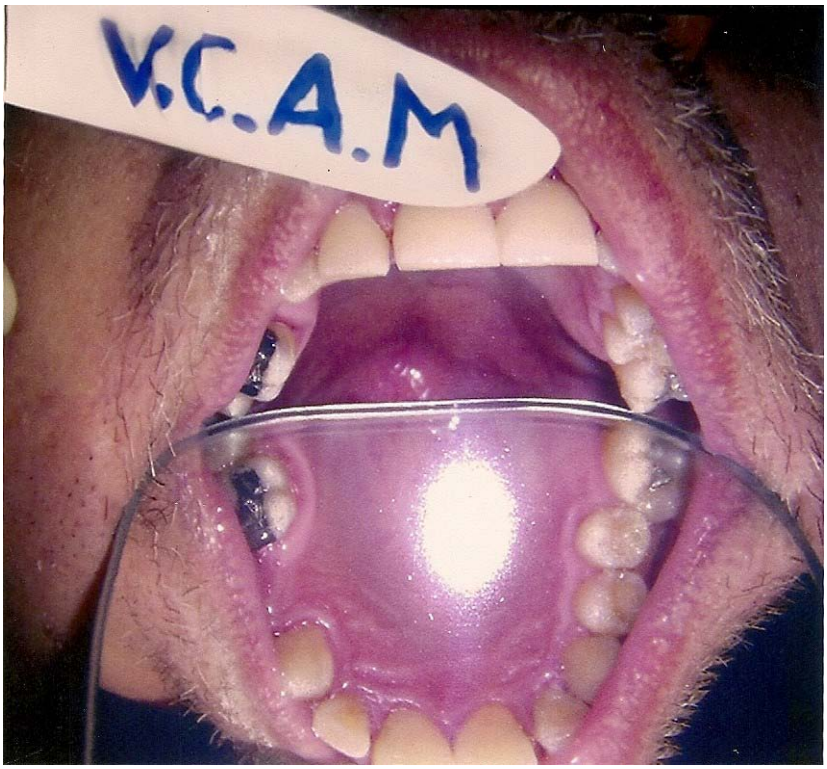

Postoperatorio Superior. Clínica de Internado Facultad Piloto de Odontología.
Aguilar V. 2011

Foto 10

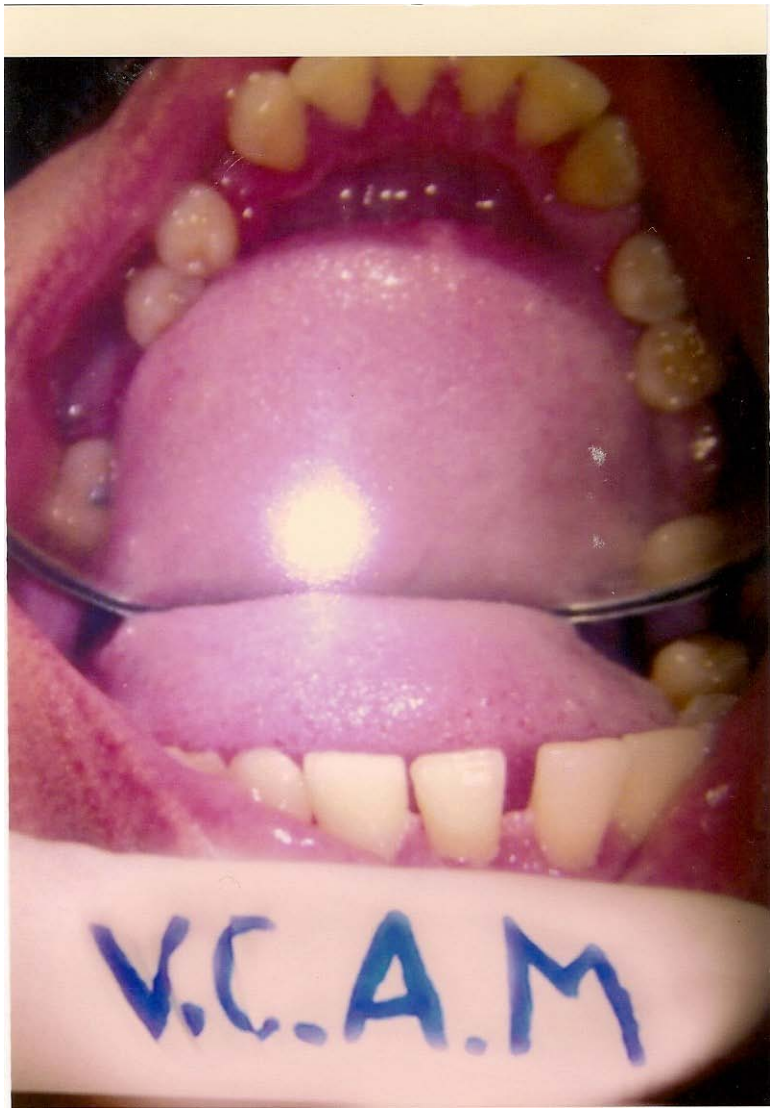

Postoperatorio Inferior. Clínica de Internado Facultad Piloto de Odontología.
Aguilar V. 2011