UNIVERSIDAD DE GUAYAQUIL

FACULTAD DE ODONTOLOGÍA

TRABAJO DE GRADO PREVIO A LA OBTENCIÓN DEL TÍTULO DE ODONTÓLOGA

TEMA DE INVESTIGACIÓN:

Rehabilitación con prótesis total removible post remoción quirúrgica del torus maxilar.

AUTORA:

Domínguez Veas Marilyn Briggite

TUTOR:

Dr. José Luis Egas Sánchez

Guayaquil, abril de 2019

Ecuador

CERTIFICACION DE APROBACION

Los abajo firmantes certifican que el trabajo de Grado previo a la obtención del Título de Odontólogo /a, es original y cumple con las exigencias académicas de la Facultad de Odontología, por consiguiente se aprueba.

……..

Dr. Fernando Franco Valdiviezo. Esp.

Decano

……

Dr. Patricio Proaño Yela

Gestor de Titulación

APROBACIÓN DEL TUTOR/A

Por la presente certifico que he revisado y aprobado el trabajo de titulación cuyo tema es: Rehabilitación con prótesis total removible post remoción quirúrgica del torus maxilar, presentado por la Srta. Marilyn Briggite Domínguez Veas, del cual he sido su tutor, para su evaluación y sustentación, como requisito previo para la obtención del título de Odontóloga.

Guayaquil, abril del 2019.

…….

José Luis Egas Sánchez

CC:

DECLARACIÓN DE AUTORÍA DE LA INVESTIGACIÓN

Yo, Marilyn Briggite Domínguez Veas, con cédula de identidad N°0930944830, declaro ante el Consejo Directivo de la Facultad de Odontología de la Universidad de Guayaquil, que el trabajo realizado es de mi autoría y no contiene material que haya sido tomado de otros autores sin que este se encuentre referenciado.

Guayaquil, abril del 2019.

…….

Marilyn Briggite Domínguez Veas

CC 0930944830

DEDICATORIA

A mi mamá y mi papá, ya que su guía, amor y apoyo incondicional han sido de vital importancia para afrontar cada uno de los retos que he tenido durante todo este periodo. A mi más grande inspiración, mi hermano, ya que gracias él tengo la motivación necesaria para ser mejor persona y mejor profesional cada día; para que de esta manera todos mis pasos sirvan de ejemplo para él en su futuro. Cada logro es, fue y siempre será principalmente para ellos; mis padres y mi hermano son los pilares de mi vida.

AGRADECIMIENTO

Primero, quiero agradecer a Dios por la entereza y voluntad que me otorgo para afrontar obstáculos y a su vez, la alegría innata que sembró en mí.

A mis padres, Ana y Bolívar quienes han estado siempre para celebrar mis triunfos y corregir cada uno de mis errores, gracias por siempre tener un abrazo y beso para reconfortarme.

A toda mi familia que me apoyo durante cada ciclo y me brindaron consejo para sobrellevar distintas situaciones.

A mi hermano, mi pequeño gran amor, mi motivación, gracias por llenar de vida cada momento.

A mis amigos, quienes durante la etapa universitaria pintaron cada momento gris a colores, su presencia, trabajo en equipo y alegría hizo que la vida universitaria sea muy bonita. Y un agradecimiento especial a mi queridísimo Christopher Andrade por ayudarme en todo este proceso y de igual manera a mi amigo José Fernando Espín.

A la Sra. Mary, que su colaboración y cariño me permitió llegar a estas instancias de mi carrera, gracias su tiempo y paciencia.

A mi tutor, el Dr. José Egas, también a la Dra. Diana Zambrano y el Dr. José Apolo quienes con paciencia me han guiado, aconsejado y corregido en cada paso que he dado durante este proyecto.

CESIÓN DE DERECHOS DE AUTOR

Dr.
Fernando Franco Valdiviezo. Esp.
DECANO DE LA FACULTAD DE ODONTOLOGÍA
Presente.

A través de este medio indico a Ud. que procedo a realizar la entrega de la Cesión de Derechos de autor en forma libre y voluntaria del trabajo "Rehabilitación con prótesis total removible post remoción quirúrgica del torus maxilar", realizado como requisito previo para la obtención del título de Odontóloga, a la Universidad de Guayaquil.

Guayaquil abril del 2019.

…….
Marilyn Briggite Domínguez Veas
CC: 0930944830

INDICE

CERTIFICACION DE APROBACION ii
APROBACIÓN DEL TUTOR/A iii
DECLARACIÓN DE AUTORÍA DE LA INVESTIGACIÓN iv
DEDICATORIA v
AGRADECIMIENTO vi
CESIÓN DE DERECHOS DE AUTOR vii
INDICE viii
ÍNDICE DE ILUSTRACIONES xii
RESUMEN xv
ABSTRACT xvi
INTRODUCCIÓN 1
EL PROBLEMA 3
1.1. PLANTEAMIENTO DEL PROBLEMA 3
1.1.1. Delimitación del problema 4
1.1.2. Formulación del problema 4
1.1.3. Preguntas de investigación 4
1.2. JUSTIFICACIÓN 5
1.3. OBJETIVOS 5
1.3.1. Objetivo general 5
1.3.2. Objetivos específicos 5
CAPÍTULO II 6
2. MARCO TEÓRICO 6
2.1 ANTECEDENTES 6
2.2 EDENTULISMO 9
2.2.1. Edentulismo parcial 10
2.2.2. Edentulismo total 10
2.3. CONSECUENCIAS DEL EDENTULISMO 10
2.3.1. Impacto del Edentulismo en la Salud General 10
2.3.2. Impacto del edentulismo en la salud oral 12
2.3.2.1. Cambios fisiopatológicos 12

2.3.2.2. Proceso masticatorio deteriorado 13
2.3.2.3. La pérdida dental como determinante de la salud bucal 13
2.3.3. Consecuencias Psicológicas en el paciente edéntulo 14
2.4. ALTERNATIVAS DE TRATAMIENTO PARA PACIENTES EDÉNTULOS 15
2.4.1. Prótesis sobre implantes 15
2.4.2. Prótesis total removible 17
2.5. CONSIDERACIONES ANATÓMICAS PARA LA CONFECCIÓN DE UNA PRÓTESIS TOTAL 18
2.5.1. Examen Extraoral 18
2.5.2.2. Reborde alveolar residual 20
2.6. ALTERNATIVAS DE TRATAMIENTO PARA PACIENTES EDÉNTULOS CON TORUS MAXILAR 33
2.6.1. Prótesis implantomucosoportadas e implanto soportadas 33
2.6.2. Prótesis total con recubrimiento del torus 33
2.6.3. Prótesis total removible que rodea el torus 34
2.6.4. Prótesis total removible con excéresis del torus 35
2.7. CIRUGÍA DE TORUS MAXILAR 35
2.8. PRINCIPIOS BIOMECÁNICOS EN PRÓTESIS TOTAL REMOVIBLE 36
2.8.1. Retención 36
2.8.2. Soporte 39
2.8.3. Estabilidad 39
2.9. ZONAS EN LA PRÓTESIS TOTAL REMOVIBLE 40
2.10. OCLUSIÓN EN PRÓTESIS TOTAL 40
2.10.1. Oclusión bilateral balanceada 40
2.10.2. Oclusión no balanceada 41
2.10.3. Oclusión lingualizada 42
2.10.4. Oclusión lineal o monoplana 43
2.11. CONFECCIÓN DE UNA PRÓTESIS TOTAL 43
2.11.1. Impresiones preliminares 43
2.11.2. Cubeta individual 45
2.11.3. Sellado periférico 47
2.11.4. Impresión funcional o definitiva 49
2.11.5. Encajonado y vaciado 50
2.11.6. Confección y prueba de rodetes de mordida 51
2.11.7. Establecimiento de la dimensión vertical 53

2.11.8. Montaje en articulador 54
2.11.9. Enfilado 55
2.11.10. Adaptación y control de oclusión de la prótesis 56
CAPÍTULO III 59
MARCO METODOLÓGICO 59
3.1. DISEÑO Y TIPO DE INVESTIGACIÓN 59
3.2. MÉTODOS, TÉCNICAS E INSTRUMENTOS 59
3.3. PROCEDIMIENTO DE LA INVESTIGACIÓN 60
3.4. DESCRIPCIÓN GENERAL DEL CASO 61
3.4.1. Historia clínica 61
3.4.1.1. Identificación del paciente 61
3.4.1.2. Motivo de Consulta 62
3.4.1.3. Anamnesis 62
3.4.1.4. Enfermedad o Problema actual: 62
3.4.1.5. Antecedentes personales 62
3.4.1.6. Antecedentes familiares: 62
3.4.2. Examen extraoral 62
3.4.3. Examen intraoral 63
3.4.4. Odontograma 63
3.5. IMÁGENES DE RX, MODELOS DE ESTUDIO, FOTOS INTRAORALES, EXTRAORALES 64
Fotografias extraorales 64
3.5.1. Imagen Frontal y Lateral 64
3.5.2. Fotos intraorales: oclusales 66
3.5.3. Modelos de estudio: 69
3.5.4. Imágenes radiográficas: 71
3.6. DIAGNÓSTICO 71
3.7. PLANES DE TRATAMIENTO 72
3.8. PRONÓSTICO 72
3.9. PROCESO CLINICO 72
TRATAMIENTO 72
- **Cirugía de torus maxilar** 74
- **Procedimientos para realizar prótesis total removible** 76

3.10. DISCUSIÓN 106
CAPÍTULO IV 109
CONCLUSIONES Y RECOMENDACIONES 109

4.1. CONCLUSIONES 109
4.2. RECOMENDACIONES 111
BIBLIOGRÁFIA 112
ANEXOS 116
ANEXO 1: CRONOGRAMA 116
ANEXO 2: PRESUPUESTO 116
ANEXO 3: CONSENTIMIENTO INFORMADO 117
ANEXOS 4: FOTOGRAFIAS 118

ÍNDICE DE ILUSTRACIONES

Ilustración 1 Odontograma 63
Ilustración 2 Foto frontal 64
Ilustración 3 Foto Lateral izquierda 65
Ilustración 4 Foto lateral derecha 65
Ilustración 5 Arcada superior con prótesis total previa 66
Ilustración 6 Arcada Superior sin prótesis dental Fuente: Autor 66
Ilustración 7 Arcada inferior con prótesis parcial 67
Ilustración 8 Arcada inferior sin prótesis parcial 67
Ilustración 9 Arcada inferior vista frontal 67
Ilustración 10 Imagen frontal de ambas arcadas en oclusión 68
Ilustración 11 Imagen lateral derecha en oclusión 68
Ilustración 12 Imagen lateral izquierda en oclusión 68
Ilustración 13Modelo de estudio, vista frontal 69
Ilustración 14Modelo de estudio, vista lateral derecha 69
Ilustración 15Modelo de estudio, vista frontal izquierda 70
Ilustración 16Modelo de estudio, vista posterior 70
Ilustración 17 Radiografía Panorámica 71
Ilustración 18 Anestesia Infiltrativa Fuente: Autor 74
Ilustración 19 Incisión Doble Y Fuente: Autor 74
Ilustración 20 Levantamiento del colgajo 74
Ilustración 21 Osteotomía 75
Ilustración 22 Superficie palatina lisa previa sutura 75
Ilustración 23 Suturas de punto simple 75
Ilustración 24 Evolución post cirugía 76
Ilustración 25 Impresión preliminar superior 76
Ilustración 26 Impresión preliminar inferior 77
Ilustración 27 Modelo de estudio superior 77
Ilustración 28Modelo de estudio inferior 78
Ilustración 29 Diseño de prótesis parcial inferior 78
Ilustración 30 Impresión preliminar inferior 79
Ilustración 31 Impresión del sellado periférico 79
Ilustración 32 Cubeta Individual con sellado periférico 80
Ilustración 33 Impresión definitiva 80
Ilustración 34 Modelo definitivo superior 81
Ilustración 35 Rodete de mordida, vista frontal Fuente: Autor 81
Ilustración 36Rodete de mordida vista lateral izquierda 81
Ilustración 37 Rodete de mordida, vista lateral derecha 82
Ilustración 38 Prueba de rodete de oclusión 82
Ilustración 39 Platina de Fox, línea bipupilar 83
Ilustración 40 Platina de Fox, lado derecho 83
Ilustración 41 Platina de Fox, lado izquierdo 84

Ilustración 42Platina de Fox paralela al plano de Camper, lado derecho..... 84
Ilustración 43Platina de Fox paralela al plano de Camper, lado izquierdo 85
Ilustración 44 Dimensión Vertical en Oclusión 85
Ilustración 45 Dimensión Vertical en reposo 86
Ilustración 46 Prueba de rodete de oclusión con líneas guía marcadas..... 86
Ilustración 47 Rodete de mordida con línea canina, media y de sonrisa..... 87
Ilustración 48 Rodete de mordida vista lateral izquierda 87
Ilustración 49 Rodete de mordida vista lateral derecha..... 87
Ilustración 50 Rodete de oclusión en horquilla para colocación del arco facial 88
Ilustración 51 Arco facial 88
Ilustración 52 Arco facial, vista lateral izquierda..... 89
Ilustración 53 Arco facial, vista lateral derecha Fuente: Autor 89
Ilustración 54 Montaje del modelo superior en el articulador..... 90
Ilustración 55 Montaje del modelo superior en el articulador en base al arco facial 90
Ilustración 56 Ubicación del modelo inferior para montaje en articulador 91
Ilustración 57 Montaje modelo inferior en articulador..... 91
Ilustración 58 Montaje de ambos modelos de trabajo, vista frontal..... 92
Ilustración 59 Montaje de modelos de trabajo, vista lateral derecha..... 92
Ilustración 60 Montaje de modelos de trabajo en articulador, vista lateral izquierda 93
Ilustración 61 Visión posterior de modelos de trabajo montados en articulador 93
Ilustración 62 Enfilado vista frontal 94
Ilustración 63 Vista lateral derecha del Enfilado..... 94
Ilustración 64 Vista lateral izquierda del Enfilado 95
Ilustración 65 Enfilado Vista posterior..... 95
Ilustración 66 Enfilado realizando movimientos bordeantes, Vista lateral derecha..... 96
Ilustración 67 Enfilado realizando movimientos bordeantes, vista lateral izquierda 96
Ilustración 68 Prueba de enfilado en posición de MIC, vista frontal 97
Ilustración 69 Prueba de Enfilado vista lateral izquierda 97
Ilustración 70 Prueba de Enfilado vista latera derecha Fuente: Autor 97
Ilustración 71 Prueba de Enfilado, movimientos excursivos vista de lado izquierdo ... 98
Ilustración 72 Prueba de Enfilado, movimientos excursivos, vista de lado derecho..... 98
Ilustración 73 Prueba de Enfilado vista frontal 99
Ilustración 74 Prótesis total, vista frontal 99
Ilustración 75 Prótesis total, vista lateral derecha 99
Ilustración 76 Prótesis total, vista lateral izquierda..... 100
Ilustración 77 Comparación del estado de la prótesis total antigua con la nueva 100
Ilustración 78 Control de la oclusión durante adaptación de la prótesis total 100
Ilustración 79 Control de la oclusión, prótesis antagonista 101
Ilustración 80 Adaptación, posición de máxima intercuspidación 101
Ilustración 81 Adaptación, lateralidad derecha 102
Ilustración 82 Adaptación, lateralidad izquierda..... 102
Ilustración 83 Prótesis Adaptada 103
Ilustración 84 Antes y Después de la paciente 103
Ilustración 85 Control, máxima intercuspidación..... 104
Ilustración 86 Control, lateralidad izquierda 104
Ilustración 87 Control, lateralidad derecha..... 104
Ilustración 88 Control de oclusión..... 105
Ilustración 89 Control de la oclusión, antagonista 105

Ilustración 90 Consentimiento informado de la paciente 117
Ilustración 91 Ficha 033 118
Ilustración 92Ficha 033, Odontograma e Indicadores de Salud 119
Ilustración 93 Ficha 033, área de tratamientos 120
Ilustración 94 Historia Clínica de Cirugía Bucomáxilofacial 121
Ilustración 95 Historia Clínica de Cirugía Bucomáxilofacial, procedimientos. 122
Ilustración 96 Consentimiento Ficha de Cirugía 122
Ilustración 97 Receta 122
Ilustración 98 Ficha de Prótesis Removible de la paciente 122
Ilustración 99 Ficha de prótesis removible, rúbrica 122

RESUMEN

Una buena relación entre la base protética y los tejidos de soporte es de gran importancia para obtener un tratamiento rehabilitador con prótesis total removible exitoso y longevo. Un sellado periférico deficiente, incorrecta delimitación de la extensión de los flancos protéticos, poca retención por falta de cubertura de la prótesis en el área de soporte acarrea dificultades durante el uso y funcionalidad de la prótesis total removible. La presente propuesta de investigación se fundamenta en el análisis y descripción de cada una de las consecuencias del edentulismo en la salud bucal, general y psicológica, además de las distintas consideraciones estructurales y distintas alternativas de tratamiento que pueden llevarse a cabo en caso de atender pacientes edéntulos con torus palatino. También, el protocolo a seguir para la confección de la prótesis total removible. La metodología de esta investigación se basó en la realización de un caso clínico en la Facultad Piloto de Odontología de la Universidad de Guayaquil. Su desarrollo se evidencio de inicio a fin a través de fotografías; conjuntamente, se llevó a cabo la revisión y recopilación de información proveniente de varias fuentes bibliográficas como libros, artículos de revistas y documentos de sitios web con el propósito de recalcar la importancia de un buen diagnóstico clínico y planificación, además de conocer mejor y a mayor profundidad la alternativa terapéutica que se ajustó a las necesidades del caso en pro de mejorar el estado de salud del paciente otorgándole funcionalidad y estética. Conclusiones: El éxito del tratamiento rehabilitador con prótesis total removible se obtuvo a partir de un buen diagnóstico y del seguimiento a cabalidad del protocolo quirúrgico y protésico puesto que la cirugía proporciono una superficie de soporte lisa y sin interferencias permitiendo el correcto asentamiento de la prótesis, y consecuentemente obteniendo retención y estabilidad durante la función.

Palabras clave: prótesis total removible, retención, consideraciones estructurales, torus palatino.

ABSTRACT

A good relationship between prosthetic base and the supporting tissues is really important to get a successful and long lasting rehabilitator treatment with complete prosthesis. A deficient border molding, incorrect prosthetic flange extention delimitation, lesser retention caused by lack of coverage in the supporting area result in difficulties during the wearing and functionality of the complete prosthesis. The present research proposal is based in the analysis and description of every edentulism consequences in oral, general and psychological health, besides of the different structural considerations and distinct treatment alternatives that can be used to care edentulous patients with palatine torus, and also, the protocol to follow for the removable total prosthesis. The methodology used in this research is based in the making of a clinic case in the Pilot Faculty of Dentistry of the University of Guayaquil. Its development is evidenced from the beginning to the end through pictures, with the review and compilation of information coming from some bibliographical sources such as books, journal articles and web sites documents, in order to emphasize the importance of a clinic diagnosis and planning and also to know better and deeper the therapeutic alternative that fits to the case in order to improve the patient health condition providing functionality and aesthetics. Conclusions: the success of the rehabilitator treatment with removable total prosthesis was obtained from a good diagnosis and fully following up of surgical and prosthetic protocol and also the surgery provided a flat and no interferences supporting surface allowing the right set of the prosthesis, and consequently getting retention and stability during the function.

Key words: removable total prosthesis, retention, structural considerations, palatine torus.

INTRODUCCIÓN

El edentulismo es una condición bucal caracterizada por la pérdida de dientes, que tiene su origen a partir de distintos factores tales como caries, enfermedad periodontal, poco acceso a los servicios de salud, falta de recursos económicos, e inadecuada educación en salud oral. Esta condición genera en los pacientes edéntulos incomodidad durante algunas actividades, lo que conlleva a la necesidad de un tratamiento que les permita desenvolverse de manera más natural. La prótesis total removible devuelve función y estética; y a su vez un poco de armonía al sistema estomatognático, por ello la rehabilitación oral es de gran importancia e impacto en la vida de los pacientes.

En algunos casos el tratamiento con prótesis total removible no puede iniciarse inmediatamente debido a que a menudo por presencia de exostosis en el área del paladar, denominadas torus maxilar, el tratamiento completo integra en su planificación la remoción de esta estructura porque la misma no favorece a los principios biomecánicos que debe cumplir la prótesis durante uso ocasionando cierta inestabilidad y falta de retención, lo que conlleva a alteraciones durante la función y afectación de la estética y comodidad del paciente.

Esta investigación tiene como objetivo determinar la eficacia del tratamiento con prótesis total removible post remoción quirúrgica del torus maxilar, estructura ósea que de no ser considerada en el diagnóstico clínico puede inducir al fracaso del tratamiento rehabilitador. Confeccionar una prótesis removible adaptada a la presencia de un torus voluminoso se traduce en un factor causal de irritación, inestabilidad, poca retención e incomodidad. La metodología empleada en el desarrollo de esta investigación se basó en la realización de un caso clínico que permitió demostrar a partir de la remoción quirúrgica y el posterior tratamiento protésico, el éxito de la rehabilitación con prótesis total removible puesto que su correcta adaptación a las estructuras mejoro la estética y optimizo la funcionalidad debido a que brindo la retención necesaria durante el proceso masticatorio y fonético.

El tratamiento de elección para pacientes edéntulos es la rehabilitación sobre implantes sin embargo debido a factores económicos fue necesario buscar una alternativa que

responda y solucione la problemática. Algunos autores recomiendan la remoción siempre y cuando el torus afecte la adaptación protésica e interfiera en la función y comodidad del paciente. Es importante siempre tener alternativas terapéuticas que proporcionen el alivio y confort necesarios a los pacientes y principalmente, estar capacitado para ejecutarlas. Tener conocimientos actualizados, realizar un buen diagnóstico, planificación, pronóstico y ejecutar el plan de tratamiento siguiendo a cabalidad la técnica garantiza el éxito de la rehabilitación protésica.

CAPÍTULO I
EL PROBLEMA

1.1. PLANTEAMIENTO DEL PROBLEMA

El edentulismo es una patología de alta incidencia y prevalencia en la población mundial, la Organización Mundial de la Salud (OMS) en el 2012, informo que cerca del 30% de la población en el mundo es edéntula. A través de distintos estudios se ha evidenciado que es una enfermedad incapacitante e irreversible por la alteración física, funcional y psicológica que afecta a los individuos edéntulos.

En Ecuador, no existe información estadística congruente que demuestre cuán grande es la población de adultos mayores edéntulos a nivel nacional, sin embargo, en la ciudad de Cuenca se realizó un estudio referente a las variables edad y tipo de edentulismo, identificándose dentro de un grupo de pacientes el sexo y el edentulismo con mayor recurrencia, más no dieron un porcentaje global respecto al número de personas con problemas de edentulismo en el país.

A mayor edad, mayor es la cantidad de pacientes edéntulos que requieren un tratamiento protésico. Poca estética, inseguridad, dificultad durante la masticación y habla son los principales causales para que la población edéntula busque un tratamiento que les permita desenvolverse en cada una de sus actividades cotidianas con mayor seguridad.

Ante la dificultad económica que conlleva la colocación de implantes para los pacientes, la prótesis total removible es una opción válida para su rehabilitación; sin embargo, a menudo durante la inspección clínica se puede descubrir que las condiciones

anatómicas son desfavorables e impiden dar inicio al tratamiento. La presencia de un torus maxilar puede ser una desventaja para llevar a cabo el tratamiento protésico debido a que puede afectar la estabilidad y retención de la prótesis. Los pacientes deben contar con requisitos estructurales aceptables y para esto es necesaria una acción interdisciplinaria que dé solución a estas eventualidades y así, brindar un tratamiento que devuelva las funciones del sistema estomatognático y mejore la calidad de vida de los pacientes.

1.1.1. Delimitación del problema

Objeto de estudio: Rehabilitación con prótesis total removible post remoción quirúrgica de torus maxilar.

Campo de acción: Rehabilitación Oral

Lugar de Desarrollo: Facultad Piloto de Odontología

Área: Pregrado

Periodo: 2018- 2019

Línea de investigación: Salud Oral, Prevención, Tratamientos y servicios de salud

Sub línea de investigación: Tratamiento

1.1.2. Formulación del problema

¿Cuál es la eficacia de la rehabilitación con prótesis total removible post remoción quirúrgica de torus maxilar de un paciente atendido en la Facultad Piloto de Odontología en el ciclo I 2018 – 2019?

1.1.3. Preguntas de investigación

¿Qué es el edentulismo?

¿Cuáles son las consecuencias del edentulismo en la salud oral?

¿Cuáles son las consecuencias del edentulismo en la salud general?

¿Qué es un torus?

¿Cuáles son los tipos de torus?

¿Cuándo realizar la excéresis del torus?

¿Cómo eliminar el torus maxilar?

¿Cuáles son las alternativas de tratamiento para rehabilitar a un paciente edéntulo total?

¿Cuáles son las alternativas de tratamiento para rehabilitar a un paciente edéntulo total con torus maxilar?

¿Cómo se confecciona una prótesis total removible?

1.2. JUSTIFICACIÓN

Este trabajo de investigación tiene como objetivo evidenciar el éxito del tratamiento rehabilitador con prótesis total removible una vez realizada la exéresis del torus maxilar puesto que esta cirugía proporciona un área protética sin interferencias permitiendo así el correcto asentamiento, adaptación y funcionalidad de la prótesis total removible.

Esta investigación provee de una herramienta teórica y clínica a los estudiantes de pregrado y odontólogos al informar las consecuencias del edentulismo, los requerimientos estructurales necesarios y pasos para realizar una prótesis total removible, además de alternativas de tratamiento para pacientes edéntulos con esta variación anatómica, siendo un gran instrumento de apoyo durante la actividad clínica, porque mejora el diagnóstico y posibles planes de tratamiento que efectúen para sus pacientes edéntulos.

Metodológicamente, es una guía para la elaboración de un trabajo de titulación para el estudiante y tanto para ellos como para la comunidad odontológica se convierte en un referente para futuras investigaciones con problemáticas afines al tema desarrollado.

1.3. OBJETIVOS

1.3.1. Objetivo general

Determinar la eficacia de la rehabilitación con prótesis total removible post remoción quirúrgica de torus maxilar de un paciente atendido en la Facultad Piloto de Odontología.

1.3.2. Objetivos específicos

1. Proporcionar estabilidad y retención durante el uso de la prótesis total removible a través de la remoción quirúrgica del torus maxilar.
2. Mejorar la estética y funcionalidad del paciente.

CAPÍTULO II

2. MARCO TEÓRICO

2.1 ANTECEDENTES

El edentulismo es una patología de alta incidencia y prevalencia a nivel mundial a pesar de los esfuerzos de las instituciones de salud en campañas de promoción y prevención, la Organización Mundial de la salud informo en el año 2012 que el 30% de la población mundial en edades entre los 65 y 74 años es edéntula total. El cuidado bucal aún no es considerado una prioridad.

Por ello existe gran cantidad de adultos con ausencia de piezas dentarias. GalèsûCamus (2004) declaro que alrededor del mundo la perdida dental es considerada una consecuencia natural del envejecimiento, a pesar de que puede prevenirse.

Es importante mencionar que existe una abundante afluencia de pacientes edéntulos que requieren de tratamientos protésicos que permitan cumplir con las funciones del sistema estomatognático. Algunas veces el tratamiento rehabilitador se ve interrumpido por la presencia de alteraciones en la mucosa oral, mandíbula o bóveda palatina, estructuras donde se asentaría la futura prótesis de nuestros pacientes. Estas protuberancias óseas o de tejido blando de acuerdo a sus características a menudo deben ser eliminadas para poder brindar un tratamiento óptimo a los pacientes.

La cirugía pre protésica es un adyuvante del tratamiento rehabilitador sin embargo la remoción del torus palatino está condicionada al tamaño y forma que esté presente. La exéresis del torus fue indicada en pacientes con torus de forma lobular o nodular previo a la confección de prótesis totales, en estas se incorporaron flancos suaves de acrílico y revestimientos. (Quran, 2006)

Díaz Calle (2010) en su artículo torus mandibular bilateral, eliminación quirúrgica para prótesis parcial removible, describe el desarrollo de un caso clínico de un paciente edéntulo de 65 años en el que menciona la necesidad de realizar la exéresis del torus cuando existe complicaciones a nivel protético y concluye que en pacientes adultos mayores es preferible que se realice el procedimiento quirúrgico durante la mañana siempre evaluando los antecedentes personales o posibles medicamentos que ellos consuman. Además, menciona que al mes del procedimiento quirúrgico se pudo dar inicio con el tratamiento de prótesis removible.

A pesar de que la naturaleza del torus palatino sea asintomática, Nozu Imada et al (2014) en su artículo denominado Tratamiento quirúrgico de Torus palatino - serie de casos, describió algunos casos de torus maxilar de distintas proporciones tanto en pacientes edéntulos como dentados, refiriéndose al caso 1 de un paciente edéntulo con torus palatino en el que se indicó la remoción por la necesidad de tratamiento protésico y en el caso 2 de una paciente de 40 años donde el torus ocasionaba prejuicio funcional por el trauma que existía durante la masticación. El torus palatino puede interferir con el diseño, retención y función de una prótesis total.

Sustentando la necesidad de la cirugía del torus en pacientes edentulos, Alvarado Salinas (2014) menciona en su artículo "Torus palatino y mandibular y su impacto en el diseño y colocación de una prótesis parcial removible" que el éxito de las prótesis depende en gran medida de la relación que esta tiene con las estructuras y sus limitantes, ya que estas permiten el correcto asentamiento y función de la prótesis durante las distintas actividades que el paciente realice. Situación a la que no se puede lograr completamente mientras se mantenga un torus de gran proporción en el área protética.

Además, González (2018) informo en su artículo Torus Palatinus: A Brief Review of the Literature and Case Report of Removal que en los pacientes edéntulos totales el torus genera una interferencia que conduce a la inestabilidad protésica; también describió el proceso quirúrgico de su reporte de caso de un paciente de 80 años quien describió al torus como un "bulto". También el autor recalcó que la remoción del torus

permite proporcionar y significa un cambio en la calidad de vida de los pacientes, en especial de aquellos con prótesis maxilares.

De acuerdo a esto podemos establecer que la remoción del torus palatino en pacientes edéntulos totales puede proveer un área protética sin interferencias y a su vez permite realizar un diseño adecuado de la prótesis total para así garantizar su estabilidad, retención y funcionalidad.

2.2 EDENTULISMO

El edentulismo es una condición caracterizada por la pérdida parcial o completa de dientes. Es resultado de reiteradas exodoncias dentales que tienen lugar como consecuencia de procesos de caries dental, enfermedad periodontal o como método para reducir el costo asociado con los tratamientos dentales. (Misch, Dental Implants Prosthetics, 2015)

Otros de los factores contribuyentes en la pérdida total de dientes son la edad, educación, acceso al cuidado dental, proporción dentista/población y cobertura de seguros. Cabe recalcar que la mayoría de los adultos mayores usan prótesis completas en uno o ambos maxilares. (Emami, 2013);

En algunos países el acceso a la salud oral es limitado y generalmente los pacientes asisten a consultas odontológicas para que extraigan el diente con sintomatología dolorosa, este fenómeno a menudo se asocia a la falta de recursos para el tratamiento dental. También como parte de su cultura, la perdida dental es asociada al envejecimiento. (Cote, 2007)

Este condicionamiento social carente de educación en salud se mantiene a pesar de las medidas que han tomado instituciones gubernamentales por informar a la población; por lo cual es un problema de salud pública a nivel mundial. La población de adultos mayores está creciendo rápidamente de la mano de su necesidad de una o dos prótesis totales. Dependen de las prótesis para cumplir con las funciones orales.

La población de adultos mayores aumentara de 33.6 millones en 1991 a 37.9 millones en 2020. Además el número estimado de arcos edéntulos fue de 56.5 millones en el año 2000, 59.3 millones en 2010, y 61 millones para el año 2020. (Misch, Dental Implants Prosthetics, 2015)

La mala condición oral genera gran impacto en la calidad de vida de las personas desdentadas. (Nayar, 2013) Es decir que, el edentulismo causa limitación funcional, física, psicológica, y afecta las habilidades sociales.

2.2.1. **Edentulismo parcial**

> Ausencia algunas piezas dentarias, más no la totalidad de ellas. Generalmente las piezas que se pierden son lo molares. En promedio, los pacientes adultos tienen 23 de sus 28 dientes, sin embargo esta cifra ha ascendido rápidamente a una media de 10 dientes en la población adulta mayor. (Misch, 2007, pág. 4)

El edentulismo parcial puede presentarse en cualquier grupo etáreo, predominantemente en personas de 26 a 40 años de edad. A medida que aumenta la edad el porcentaje de pacientes edéntulos parciales disminuye notablemente. (Nayar, 2013)

En Cuenca, se evidencio que la población edéntula parcial era mayormente de sexo femenino. Y que este tipo de edentulismo no es un factor de riesgo contra la calidad de vida. (Vanegas Avecilla et al, 2016)

2.2.2. Edentulismo total

Condición bucal caracterizada por la ausencia total de piezas ya sea en una o ambas arcadas dentarias. En Estados Unidos, 17% es el porcentaje que representa a la población adulta con edentulismo total en una o ambas arcadas. El edentulismo completo de una sola arcada es 35 veces más frecuente en el maxilar que en la mandíbula. A mayor edad, los pacientes se vuelven más proclives a ser totalmente edéntulos. (Misch, 2007)

El edentulismo completo se considera un factor de riesgo para la calidad de vida de los pacientes. (Vanegas Avecilla et al, 2016)

2.3. CONSECUENCIAS DEL EDENTULISMO

2.3.1. Impacto del Edentulismo en la Salud General

"La pérdida dental ha sido asociada a cambios en la preferencia de comida y deficiencia nutricional en las personas mayores". (Marcenes, 2003, pág. 810) El estado de salud oral es un factor relevante que beneficia la nutrición de los adultos mayores. Una dentición deteriorada hace que los individuos tengan dificultades durante la masticación

y deglución de alimentos. Este evento compromete la nutrición y el bienestar de los pacientes edéntulos.

La razón para que su actitud y conducta frente a los alimentos cambie es la dificultad que presentan para masticar alimentos duros como frutas y verduras; además, muestran menor sentido del gusto. Bajo estas circunstancias los tejidos blandos de la cavidad oral son más frágiles e incapaces de soportar el trauma de las dentaduras. (Finbarr Allen, 2003)

En un estudio se estableció una comparación entre personas dentadas y edentes, el consumo diario promedio de frutas y verduras de los individuos edentes fue de 50,7 g, bastante menor en relación a lo que ingieren las personas dentadas, quienes consumen alrededor de 256 g. (Tsakos, 2010)

La fuerza limitada en la masticación de los pacientes edéntulos los conduce a optar por alimentos más suaves, y que no le generen tanta incomodidad o quizá esfuerzo durante los periodos que se alimentan. Los cambios alimenticios repercuten la captación de nutrientes esenciales en cada uno de ellos. Aparte del problema nutricional, el deterioro en el proceso masticatorio perjudica la fisiología del aparato digestivo, generando procesos metabólicos demorados por la dificultad de catalización de los alimentos y además, la exposición reiterada de la mucosa a la acción de los jugos gástricos durante periodos más largos.

El edentulismo es un factor de riesgo para que se produzcan procesos de inflamación crónica de la mucosa gástrica, cáncer gastrointestinal y pancreático y la mayor prevalencia de úlceras pépticas o duodenales. (Emami, 2013)

A través de investigaciones en 2003, Stolzenberg- Solomon y en 2017, Maisonneuve concluyeron que el edentulismo puede considerarse un factor de riesgo para desarrollar cáncer pancreático. Sin embargo, más estudios son necesarios para fortalecer el nexo de este tipo de cáncer o cualquiera con el estado edéntulo de los pacientes.

De la mano de la mala alimentación probablemente ocasionada por una masticación pobre se pueden desarrollar casos de pacientes edéntulos con diabetes u obesidad por mayor ingesta de azúcar, bebidas, y comidas menos duras. En 1995, Cleary dijo que existen más casos de diabetes mellitus no insulino dependiente en pacientes edéntulos que en pacientes obesos, aunque ambas condiciones fueron asociadas con cuadros de diabetes tipo II.

Los pacientes edéntulos totales son más propensos a tener problemas con las arterias coronarias del corazón, fumar tabaco y estar mal nutridos. Específicamente en casos de edentulismo total maxilar, estos pacientes pueden desarrollar diabetes, artritis reumatoide y algunos tipos de cáncer. (Felton, 2009)

El edentulismo también fue asociado a problemas cardiacos; esta enfermedad puede tener su origen a partir de la predisposición al aumento de peso por consumo de alimentos fáciles de masticar y ricos en grasa y no de alimentos ricos en proteínas y fibra, elementos necesarios para mantener en balance la salud. Las personas que han perdido la totalidad o parte de su dentición están significativamente más predispuestos a tener una enfermedad cardíaca a diferencia de las personas sin perdida dental. (Okoro et al, 2005)

2.3.2. Impacto del edentulismo en la salud oral

2.3.2.1. Cambios fisiopatológicos

Posterior a la perdida dental ocurren cambios anatómicos que se pueden evidenciar tanto de manera extraoral como intraoral. El ancho y alto del hueso alveolar disminuyen notablemente. La resorción del hueso alveolar es un proceso característico que toma lugar post el evento de perdida dental y que afecta 4 veces más a la mandíbula que al maxilar. (Emami, 2013)

La disminución del reborde alveolar genera cambios en el perfil facial, el paciente toma una apariencia aplastada debido a que normalmente la musculatura es apoyada en los dientes y el hueso alveolar circundante, además se puede observar la aproximación de la

barbilla a la nariz, lo que se traduce en la disminución de la dimensión vertical. (Finbarr Allen, 2003)

La pérdida de altura facial y el prognatismo mandibular son consecuencias del progresivo decrecimiento del hueso alveolar de la mandíbula.

2.3.2.2.Proceso masticatorio deteriorado

La masticación es una de las fases iniciales del proceso digestivo, y se ha establecido un nexo entre un eficiente proceso masticatorio y la presencia de piezas dentales en boca.

Los dientes son parte fundamental de la función oral y el mantenimiento de la salud oral. A través de distintos estudios se ha determinado que un indicador importante para tener una masticación eficaz es el número de dientes funcionales presentes en boca. (Gupta, 2018)

El envejecimiento por si solo tiene muy poco efecto sobre la eficacia masticatoria, en adultos suele ocurrir como consecuencia a una masa muscular reducida, lo que conlleva a una menor capacidad motora. (Rajaraman, 2018)

La ausencia de piezas dentarias y la incomodidad tanto física como psicológica del paciente edéntulo lo obliga a usar prótesis dentales. Sin embargo aun con el uso de la prótesis hay evidencia de que ellos pasan por cambios conductuales en lo que refiere al proceso masticación- alimentación.

Los cambios en la selección de productos alimenticios está directamente relacionada con el número de dientes en boca, es decir que el edentulismo puede afectar el proceso masticatorio. Los efectos son más notorios en aquellos que son totalmente edéntulos. (Wall, 2000)

2.3.2.3.La pérdida dental como determinante de la salud bucal

Conjuntamente con el edentulismo suelen presentarse ciertas variaciones en la mucosa oral, musculatura oral y las glándulas salivales. Se producen cambios fisiopatológicos

en lo que refiere a la regeneración y resistencia tisular, principalmente en la población edéntula.

Se ha asociado el envejecimiento y el uso de dentaduras con el desarrollo de patologías en la mucosa oral, tales como queilitis angular, candidiasis, úlceras y estomatitis subprotésica. (Emami, 2013)

La estomatitis subprotésica es una condición inflamatoria localizada en la mucosa del paladar y es considerada la lesión oral con mayor predominio. Cabe recalcar que el factor causal de la mayoría de las patologías en la mucosa oral es el desajuste de las prótesis. (Quichua Huayascachi, 2017)

Sin embargo a pesar de que los individuos más afectados son los portadores de prótesis, hay lesiones que no están relacionadas con la dentadura, en estos casos la presencia de patologías en la mucosa oral fue mayor en los usuarios con prótesis totales en comparación a los portadores de prótesis parciales. Además, se enfatiza que estas lesiones no se originan como una consecuencia secundaria a enfermedades sistémicas o medicamentos xerostómicos. (Jainkittivong, 2010)

El edentulismo puede inducir también la discinesia oral, caracterizada por el movimiento orofacíal anormal, involuntario y sin propósito. Un cuadro de discinesia oral en individuos edéntulos puede ocasionarse por diversos factores como por ejemplo uso de prótesis mal ajustadas o inestables e incomodidad bucal. (Emami, 2013)

2.3.3. Consecuencias Psicológicas en el paciente edéntulo

Una característica particular en pacientes edéntulos es la incomodidad para socializar. El aislamiento de estos individuos se origina por la falta de estética que presentan por la pérdida dentaria, lo que conlleva a la poca satisfacción con el aspecto personal y una baja autoestima. Las personas con edentulismo disminuyen el contacto con otros individuos, tienen episodios de ansiedad y timidez porque no se sienten cómodos ni confiados para entablar conversaciones o realizar actividades cotidianas con mayor seguridad.

"Los efectos psicológicos del edentulismo completo son variados y complejos, y van desde un mínimo hasta un estado de Neurosis". (Misch, 2009, pág. 17) La pérdida dental repercute en la autoestima de los pacientes provocando distintas emociones como nerviosismo, ansiedad, tristeza, y síntomas de culpabilidad por el acontecimiento.

Por ello, el deterioro en la salud dental genera sufrimiento emocional y poco interés en el cuidado personal de los pacientes edéntulos. El mal humor, depresión y pocas ganas de reír son característicos en estos pacientes. A pesar de portar prótesis totales que cumplen con el factor estético, hay individuos que no están satisfechos con el tratamiento y esto compromete su calidad de vida. (Rojas Gómez & cols, 2017)

Fiske en el año 1998 realizo una entrevista a pacientes edéntulos, en la cual ellos manifestaron que la perdida dental es similar a la perdida de una parte del cuerpo o de un ser querido, y que ocasiona perdida de la confianza, vergüenza o sentimiento de pérdida.

Una persona edéntula se preocupa más de su condición cuando conoce a alguien dentro de un ámbito romántico puesto que le preocupa la dificultad que puede haber al besarlo o la posible desestabilización de la prótesis durante la charla.

Misch en su libro Implantologia contemporánea en el año 2009 menciona que los pacientes sienten gran preocupación cuando usan prótesis dentales y estas no ajustan correctamente, lo que se traduce en la evidente compra de adhesivos para prótesis. Esto les ayuda a sentir mayor confianza y seguridad durante su uso.

2.4. ALTERNATIVAS DE TRATAMIENTO PARA PACIENTES EDÉNTULOS

2.4.1. Prótesis sobre implantes

En las últimas décadas, los implantes dentales son considerados como la primera opción para llevar a cabo tratamientos rehabilitadores a pacientes edéntulos parciales y totales. Óptima retención y soporte para las prótesis, disminución del proceso reabsorción del

reborde residual y eficacia durante el proceso masticatorio son las principales beneficios del uso de los implantes. También se mencionan desventajas para su utilización como por ejemplo los elevados costos, el largo período de tratamiento antes de tener la prótesis definitiva y las cirugías a las que se somete el paciente para la colocación de los implantes en boca. (Drago, 2017)

Las estructuras anatómicas deben estar en óptimas condiciones para proceder a su uso. Cuando el paciente acude a consulta debe evaluarse la altura del reborde óseo residual y la forma de la cresta ósea residual para determinar el diagnóstico del mismo.

Es importante establecer cuantos implantes serán colocados debido a la asociación directa que tiene con el diseño de la sobredentadura. La cantidad de implantes dentales a usar está limitada a la arcada donde se colocaran, sea superior o inferior, y la biomecánica de la prótesis. (Mallat Callís, 2006)

Hay 2 tipos de sobredentadura de acuerdo al tipo de soporte que tienen. Cuando el soporte se obtiene netamente de los implantes dentales y no del reborde residual, se habla de una prótesis implantosoportada. Por el contrario, cuando el soporte durante la función se obtiene tanto del reborde residual edéntulo y los implantes, se habla de una prótesis implantomucosoportada. (Warreth et al, 2015)

Cuando hay una buena distribución y número de implantes tanto en el sector anterior como en los sectores posteriores de la arcada, menor es el soporte mucoso. (Ayuso Montero & cols, 2015)

Cuando se usa menor número de implantes, la prótesis implantomucosoportada está adherida a estos a través de barras, bolas, imanes, localizadores o accesorios telescópicos permitiendo la movilidad de la sobredentadura y a su vez la intervención de la mucosa del reborde residual en la disipación de las fuerzas. (Warreth et al, 2015)

Se ha determinado el número de implantes necesarios para cada arcada en los pacientes edéntulos difiriendo en algunas opiniones al respecto pero cada una de estas variaciones ha demostrado cumplir con los requisitos funcionales y estéticos necesarios con su uso.

En el maxilar superior pondremos siempre al menos cuatro implantes ya que la calidad del hueso es peor que en la mandíbula y, a la vez, la cantidad es menor debido a la presencia del seno maxilar. Cuando la sobredentadura vaya a ser implantomucosoportada será suficiente con estos cuatro implantes, mientras que si queremos realizar una prótesis implantosoportada deberemos poner cinco o mejor seis implantes bien distribuidos. (Mallat Callís, 2006, pág. 331)

Sin embargo, a través de un estudio, Slot y sus colaboradores determinaron que luego de 5 años bajo funcionamiento, la sobredentadura soportada con barra sobre cuatro implantes en la región anterior del maxilar no se consideró inferior en comparación con la sobredentadura soportada por seis implantes. Estos fueron casos de pacientes que antes manifestaban falta de confort con las prótesis maxilares, y en la actualidad contaban con una prótesis sobre implantes. (Slot & cols, 2016)

Respecto a la mandíbula, hay clara evidencia de la poca satisfacción de los pacientes con la prótesis total inferior removible por la marcada ausencia de retención y estabilidad de la prótesis. Una sobredentadura sobre 2 implantes seria la opción más adecuada para rehabilitar a pacientes edéntulos. (Ayuso Montero & cols, 2015)

Por lo general, los pacientes edéntulos no pueden costear los tratamientos con implantes y rechazan la colocación de los mismos a pesar de que conozcan los grandes aportes funcionales y biológicos que estos tendrían. (Kanazawa et al, 2018)

2.4.2. Prótesis total removible

La prótesis total es una estructura confeccionada con la finalidad de reponer los dientes perdidos y tejido gingival ausente para proveer al paciente edéntulo su función masticatoria, fonética y mejorar la estética brindando confort físico y psicológico al mismo. (Grunert & Crepaz, 2008)

Es indispensable conocer cada uno de los puntos anatómicos para iniciar un tratamiento adecuado para cada paciente edéntulo, algunas de estas estructuras son claves para la confección de la prótesis completa. (Rahn et al, 2009)

Al momento de tomar la impresión, esta debe reproducir con exactitud la morfología y detalles de la arcada maxilar y mandibular donde se evidencian cada uno de los puntos anatómicos referenciales estáticos (rebordes alveolares, paladar duro,…) y dinámicos (frenillos, línea de vibración, etc.) durante la función. (Rahn et al, 2009)

2.5. CONSIDERACIONES ANATÓMICAS PARA LA CONFECCIÓN DE UNA PRÓTESIS TOTAL

Ciertas estructuras anatómicas están directamente relacionadas con la confección de una prótesis completa. Hay puntos anatómicos referenciales que son indispensables para brindar un tratamiento adecuado a los pacientes edéntulos.

2.5.1. Examen Extraoral

Durante los movimientos de apertura y cierre hay estructuras anatómicas de gran relevancia que debemos observar. Se debe indicar al paciente como colocar la mandíbula en posición de reposo para ver el filtro, tubérculo labial, bordes bermellón, surco nasolabial y surco labiomentoniano. El filtro es una depresión ubicada la zona media del labio superior, limitada en la parte superior por la nariz y en la parte inferior por el tubérculo labial. Este último es una elevación ubicada también en la línea media del borde bermellón del labio superior. Los bordes bermellones son la zona intermedia entre la piel y la mucosa de los labios, tiene un color rojizo o rosado. El surco nasolabial es una hendidura que va desde el ala de la nariz hasta quedar a cierta distancia de la comisura labial. Finalmente el surco labial está ubicado entre el labio inferior y el mentón. (Rahn et al, 2009)

2.5.2. Examen intrabucal

2.5.2.1. Vestíbulo

"El espacio limitado por los labios y los carrillos por fuera y los dientes y la encía por dentro se denomina vestíbulo." (Rahn et al, 2009, pág. 27)

En el vestíbulo tanto en el arco superior como inferior se debe identificar puntos referenciales tales como encía libre, encía insertada, encía no insertada, papila interdental, frenillos vestibulares medios, frenillos vestibulares, y eminencias caninas. (Rahn et al, 2009)

Los frenillos son repliegues de membrana que restringen el movimiento de labios y lengua. Hay un frenillo en la línea media del labio superior que está alineado con la papila incisiva, también hay frenillos laterales de menor tamaño y menor fuerza que tienen la misma función. Las bridas son producto de cirugías donde el periodo de cicatrización se vio afectado por movimiento de los márgenes de una herida. Esto se traduce a una formación tisular como efecto de una cicatrización defectuosa. (Alvarez Cantoni & cols, 2002)

Ambos elementos anatómicos limitan la extensión de los flancos de la prótesis. Cuando el diseño de la prótesis no respeta los frenillos puede llegar a lesionarlos. Una inserción baja de los frenillos genera problemas en su etapa dentada como edéntula. Mientras más cerca este el frenillo del reborde alveolar mayores efectos puede originar durante el uso de la prótesis. A causa de estos tejidos la prótesis puede tonarse inestable durante su función, además de que por el roce puede ulcerarse el tejido. Y para evitar dicho contacto se procede a recortar los flancos, obteniendo bases protéticas de menor tamaño y extensión. (Alvarez Cantoni & cols, 2002)

Tanto en maxilar como en mandíbula cuanto mayor sea la cantidad, dimensión y ubicación del frenillo cerca de la cresta del reborde alveolar o cuando como consecuencia de grandes procesos de reabsorción ósea en el paciente edéntulo el reborde alveolar este cercano al frenillo, se puede remover quirúrgicamente este elemento antes de confeccionar la prótesis.

La pérdida de la eminencia canina posterior a la extracción de los caninos genera arrugas labiales en la vejez debido a que esta prominencia ósea levanta el labio superior. (Rahn et al, 2009)

Cada una de estas eventualidades provoca que la Prótesis total removible sea más inestable por el contacto inadecuado que hay con los tejidos. (Alvarez Cantoni & cols, 2002)

2.5.2.2. Reborde alveolar residual

La superficie radicular de las piezas dentales se sostiene en la apófisis alveolar de la mandíbula y el maxilar. Posterior a la extracción de los dientes, la apófisis atraviesa por cambios en su estructura ósea. La reabsorción ósea de los rebordes alveolares es más evidente en la mandíbula, cuatro veces más que en el maxilar. (Rahn et al, 2009)

Esta reabsorción ósea es acelerada en pacientes edéntulos a causa de la falta de estímulos que induzcan a los osteocitos/osteoblastos a la aposición ósea. Cuando se realiza una extracción, el periodo cicatrizal del tejido blando es más rápido en comparación con el tejido óseo, por ende esta estructura pasa a denominarse apófisis alveolar residual, que a menudo sin tratamiento puede desaparecer y es nombrada por los rehabilitadores como reborde protético. Es considerada un elemento de retención importantísimo para las prótesis totales como para la instalación de los implantes dentales. (Alvarez Cantoni & cols, 2002)

El maxilar tiene una dirección de reabsorción caracterizada por ser hacia arriba y hacia adentro en comparación con la mandíbula cuya dirección es hacia afuera y hacia abajo, esto genera una mordida cruzada posterior para tratar de acoplar la prótesis a los rebordes residuales. (Rahn et al, 2009)

Existe una clasificación del reborde residual de acuerdo a su forma respecto a la vista oclusal del mismo y la vista vestíbulo palatina. Referente a la vista oclusal hay tres tipos de rebordes los triangulares, los ovoides y los rectangulares.

El reborde residual superior se reabsorbe principalmente a través de la tabla oclusal y vestibular. Los rebordes son el principal soporte para la prótesis total removible, a mayor dimensión del reborde, mayor estabilidad. Es importante que exista una buena relación entre el arco dentario de la prótesis y el arco del reborde alveolar para dirigir las fuerzas oclusales directamente hacia los rebordes, de no ser así se generan cambios en el engranaje de los dientes de ambas arcadas, lo que provoca ciertos inconvenientes que afectan la estética, soporte de tejidos blandos, articulación de las palabras y el área requerida para la lengua. (Alvarez Cantoni & cols, 2002)

Álvarez y colaboradores en el libro Prótesis Total removible en el año 2002 mencionan que los rebordes alveolares cuadrados son los más estables, seguidos por los ovoides y finalmente los triangulares que tienen menor dimensión en sentido horizontal y por consiguiente menor soporte lo que afecta la estabilidad de la prótesis que se asiente sobre este reborde.

La otra clasificación enumera también tres tipos de reborde, el reborde expulsivo, paralelo y retentivo que corresponden cada uno a los rebordes triangular, ovoide y rectangular respectivamente. (Alvarez Cantoni & cols, 2002)

El reborde expulsivo tiene el vértice en dirección oclusal y la base hacia el cuerpo. Por lo general la tabla vestibular superior es muy fina y puede reabsorberse rápidamente frente a patologías periodontales, endodónticas y compresión dada por la prótesis. Los rebordes paralelos se caracterizan por tener un estructura ósea voluminosa ya que hay menor reabsorción de la tabla externa y también un evidente cuidado del reborde post exodoncias. La alveolotripsia es una técnica quirúrgica que en la actualidad se evita luego de realizar la extracción, además se ha incorporado el uso de biomateriales y factores de crecimiento que procuren la osificación del hueso alveolar, siendo esto de gran beneficio para el tratamiento con prótesis totales. El reborde retentivo se presenta especialmente en pacientes con arcos dentarios que superan el tamaño del arco esquelético. En ellos es característico observar dientes protruidos, sin embargo luego de la extracción se puede ver un hundimiento en la zona vestibular por arriba de la zona

apical, lo que significa que el cuerpo del hueso maxilar no es protruso por si solo sino que hay protrusión alveolo dentaria. (Alvarez Cantoni & cols, 2002)

"Los rebordes triangulares dan mala estabilidad; los rectangulares o paralelos mejoran esta condición y los irregulares o retentivos dificultan las impresiones, el eje de inserción, la adaptación y el cierre periférico de las P.T.R." (Alvarez Cantoni & cols, 2002, pág. 24)

Álvarez y colaboradores en 2002 concluyeron que en la mandíbula, la apófisis alveolar esta vestibularizada más la reabsorción no ocurre a partir de la tabla lingual, puesto que esta es más gruesa en comparación con la vestibular. A través de análisis radiográficos se observa una depresión en la zona vestibular del cuerpo mandibular debajo de las raíces y un mentón prominente dando un visión de una "C" con concavidad hacia adelante, es decir que posterior a extracciones el reborde es lingual izado desmintiendo así la creencia de que en el reborde inferior hay reabsorción por lingual.

Finalmente, el tamaño del reborde protético se mide desde la línea cero anatómica hasta la parte más superior del reborde residual. Se toma en consideración la línea cero anatómica porque los tejidos móviles limitan la extensión de la prótesis. (Alvarez Cantoni & cols, 2002)

2.5.2.3. Topografía maxilar

- **Tuberosidad del maxilar**

  La tuberosidad del maxilar representa la porción más distal del hueso maxilar, se encuentra por detrás del último molar. Se presenta tanto en el lado izquierdo como derecho de la arcada superior y varia su tamaño y forma.

  Cuando la tuberosidad es más voluminosa de lo normal y por ende más retentiva durante la toma de impresión al querer retirar la cubeta habrá mayor probabilidad de deformar la impresión o además, puede dificultar la adaptación de la futura prótesis. Cuando se presenta de manera unilateral no tiene tanta relevancia clínica en comparación a cuando se presenta bilateral puesto que podría ser necesario la corrección

quirúrgica de una de ella para lograr un solo eje de inserción de la prótesis. (Alvarez Cantoni & cols, 2002)

La tuberosidad del maxilar es de gran importancia para la rehabilitación protésica puesto que es una zona que soporta fuerzas y porque debe realizarse la excéresis de la misma cuando es demasiado grande y ocupa el espacio requerido por el antagonista. (Rahn et al, 2009)

- **Surco hamular y ligamento pterygomandibular**

  Es un punto anatómico clave para la confección de prótesis superiores porque la línea de vibración que se forma entre ambos surcos es la zona de máxima extensión de la prótesis dental. Cuando estas estructuras se abarcan correctamente por la base de la prótesis hay mayor estabilidad. (Rahn et al, 2009)

  La calidad de la retención que puede aportar este surco depende del tamaño de la tuberosidad y de la profundidad del surco bucal. El sellado posterior puede ser mucho mejor cuando los surcos son bien bastante evidentes y de mediana depresibilidad porque se comprime el material en esa zona. Sin embargo cuando estos surcos no son claros o el ligamento ptergomandibular surge del reborde alveolar residual produce efectos negativos para la retención. (Alvarez Cantoni & cols, 2002)

- **Zona limitante posterior y velo del paladar**

  A pesar de no ser un punto anatómico claro, debe localizarse la línea de vibración para confeccionar correctamente una prótesis total removible superior. La línea de vibración es la unión entre el paladar duro y el paladar blando, inicia alrededor de dos milímetros por delante del surco hamular en un lado de la arcada, avanza la a través de la zona de unión entre ambos paladares y termina a dos milímetros del otro surco hamular. (Rahn et al, 2009)

  Las fóveas palatinas se encuentran a ambos lados de la línea media del paladar a manera de depresiones. Están a dos milímetros de la línea de vibración por ello suelen usarse

para poder determinar dicha línea. La línea de vibración representa la extensión máxima de la zona de sellado palatino de la prótesis superior. (Rahn et al, 2009)

"Es una zona de tejido compresible que se ubica por delante de la línea de vibración y externa a la línea media en el tercio posterior del paladar duro." (Rahn et al, 2009, pág. 34)

Se la conoce como "postdamming". La resilencia del tejido es necesaria en esta zona y es proporcionada por las glándulas mucosas presentes, sin embargo a mayor resilencia se deberá ser más preciso para garantizar el sellado. Debe palparse la zona para conocer la extensión y el grado de resilencia de los tejidos y que se empleara como punto de referencia. (Alvarez Cantoni & cols, 2002)

Lytton Harris elaboro un esquema mediante el cual determino la existencia de cinco zonas, dos bilaterales y una media o central. Las zonas bilaterales son las más externas y corresponden a los surcos hamulares considerados de mediana depresibilidad. Las zonas que se encuentran por delante de las más externas son mucho más depresibles debido a la presencia de un tejido submucoso que carece de soporte óseo. La zona central ubicada en la línea media corresponde a la espina nasal posterior, y no es depresible.
Cada una de estas zonas puede representar un gran beneficio para el sellado palatino posterior. La no dislocación de la prótesis total de su posición por parte del paladar blando depende directamente de la relación que este tenga con el paladar duro. (Alvarez Cantoni & cols, 2002)

Existe una clasificación entre la relación del paladar duro y paladar blando dada por House:

- Relación clase I de House: la unión entre ambos paladares, blando y duro, se produce a manera de una prolongación horizontal. El autor considera que invadirlo unos 5 mm, ofrece muchas ventajas en el cierre posterior.
- Relación clase II de House: cuando hay una relación angular leve entre ambos paladares. Es favorable y considera que puede invadirse de 1 a 5 mm.

- Relación clase III de House: cuando el ángulo es lo bastante evidente y coincide con un paladar ojival. Es desfavorable para el sellado y no debe ser invadido. (Alvarez Cantoni & cols, 2002)

- **Mucosa que recubre el maxilar superior**

  Las características de la mucosa que recubre el maxilar difieren de acuerdo a la zona, generalmente la mucosa del velo del paladar es fina, suave y depresible en comparación con la zona anterior del paladar duro que es fibrosa, rustica y firme, y durante el periodo dentado estuvo bajo carga funcional. La zona posterior del paladar duro puede ser depresible por la presencia de glándulas salivales y adipocitos. (Alvarez Cantoni & cols, 2002)

  La papila incisiva ubicada en el paladar entre los incisivos centrales, cubre al agujero incisivo por el cual atraviesa el paquete vasculonervioso proveyendo sensibilidad e irrigación de la zona. Cuando se coloca una nueva prótesis se debe respetar esta zona aliviando cualquier presión sobre ella. También se emplea esta protuberancia como punto de referencia para los rodetes oclusales. Las rugas palatinas no son de relevancia durante el diseño y confección de las prótesis totales. (Rahn et al, 2009)

  La zona del rafe palatino medio es una línea en medio de la mucosa del paladar duro que cubre la sutura ósea palatina media. El tejido de esta zona es muy delgado y la mayoría de los pacientes no tolera la presión de la prótesis. Al instalar la prótesis se debe tener cuidado en hacer un alivio. (Rahn et al, 2009, pág. 31)

  Ciertamente, durante la inspección podemos encontrar en el paladar formaciones óseas recubiertas de una mucosa muy delgada, hay variabilidad en su forma y tamaño. Cuando el torus no tiene dimensiones tan grandes se alivia toda presión que puede provocar la prótesis debido a que el tejido puede irritarse o ulcerarse. En casos de torus palatinos prominentes, estos pueden actuar a manera de fulcro desestabilizando la prótesis. Los torus palatino de este tipo además suelen invadir la línea de vibración o tener retenciones a los lados, en estos casos se recomienda la remoción quirúrgica del mismo. (Rahn et al, 2009)

- **Torus**

  La palabra torus se define como protuberancia o bulto en latín. Son formaciones óseas benignas de consistencia dura y bien limitadas recubiertas por un capa de mucosa poco vascularizada. (García -García & cols, 2010)

  García en el año 2010 y Meisser en el año 2013 mencionaron que histológicamente el torus está conformado por tejido óseo secundario denso con un patrón laminado y cierta proporción de medula ósea.

  El torus es considerado una variación anatómica, más no un proceso patológico. Su etiología no está definida y hasta podría considerarse multifactorial. Las posibles causas para su desarrollo son genéticas, ambientales e inflamatorias. (Fuentes Fernandez et al, 2009)

  La causa más aceptada es la genética en relación a la expresión de un gen autosómico dominante a pesar de que no siempre se ha podido demostrar esta naturaleza en la aparición del torus. (García -García & cols, 2010)

  Algunos autores manifestaron que debe haber una predisposición genética para que su evolución y desarrollo se deba a factores ambientales. Estrés, hiperfunción, alimentación rica en productos grasos y vitamina D, además de procesos infecciosos en el tejido conectivo cercano se consideran las causales desencadenantes de esta neo formación ósea. (Fuentes Fernandez et al, 2009)

  Existe una relación entre la explicación de Fuentes et al en el año 2009 del proceso inflamatorio que podría dar origen a los torus y la dada por Guzmán en el año 2016 con respecto al tipo de crecimiento de estas formaciones. Los torus son variaciones óseas asintomáticas de crecimiento lento que también pueden tener origen a partir de procesos de inflamación crónica causados por eventos de estrés que desencadenan hiperfunción masticatoria o signos de bruxismo o apretamiento, estas fuerzas de compresión o tracción estimulan los centros de osificación de los huesos y permitiera el desarrollo de estas protuberancias óseas.

La aparición del torus es característica en la segunda década de vida de los individuos. Con respecto al sexo, se identificó que era más prevalente en mujeres que en hombres con 57,15% y 42,9% respectivamente. En relación a raza, se presentó mayoritariamente en personas de tez blanca con un 56,4% y 21,8% tanto para individuos afro descendientes como mestizos. (Guzmán Marin et al, 2014)

De acuerdo a su localización existen principalmente 2 tipos de torus, torus maxilar o palatino y torus mandibular. Las protuberancias óseas en la cara externa de los huesos maxilar y mandibular ubicados en el vestíbulo de la boca también son exostosis.

Los torus se pueden localizar en el maxilar en la línea media del paladar, en la mandíbula en la cara interna del cuerpo mandibular y en la cara externa tanto de maxilar como del hueso mandibular. (Madera Ayana et al, 2013)

Respecto al posible origen de cada tipo de torus y exostosis se mantiene una hipótesis, sin embargo se la considera una especulación.

El torus es considerado una anomalía de crecimiento lento a lo largo de la vida, puede ser el resultado de una leve isquemia periosteal crónica secundaria a una suave presión del septum nasal (torus palatinus), de la acción de la fuerza de torsión del arco de la mandíbula (torus mandibularis), de la presión lateral de los dientes subyacentes (exostosis bucal). (Flores, 2004, pág. 344)

De acuerdo a su morfología y ubicación tenemos algunas variaciones: los Torus planos, en los casos de torus manbibulares tienen una apariencia convexa pero con una superficie sin irregularidades, y para el torus palatino ocupa simétricamente ambos lados de la línea media del paladar duro. Con respecto a los Torus lobulillares y Nodulares, el primero se caracteriza por tener un aspecto pedunculado y presentarse tanto a nivel del paladar como de la mandíbula; y el segundo tiene una apariencia de múltiples bultos con presencia de surcos de unión entre ellos. Ambos se diferencian porque el torus lobular puede surgir de una sola base mientras que en el nodular cada

uno tiene su propia base. Por ultimo está el Torus en forma de Huso que avanza a lo largo del rafe palatino y también en la zona que ocuparía el torus mandibular de manera bilateral. (Fuentes Fernandez et al, 2009)

- **Torus Palatino**

  El torus palatino es la variación anatómica que con mayor frecuencia se observa de manera incidental durante análisis clínicos. También conocido como torus maxilar por su ubicación en la línea media del paladar duro del hueso maxilar.

  Los resultados investigativos de Manotas y colaboradores en el año 2006 y de Madera Ayana en 2013 concuerdan que el Torus Palatino en la población colombiana es más frecuente en comparación con el torus mandibular, y que hay mayor cantidad de casos en mujeres. Con respecto a la edad, Re Domínguez en el año 2016 menciona que la edad promedio para su desarrollo y establecimiento es a partir de la primera década de vida hasta los 49 o 50 años de edad.

  Los resultados del estudio demostraron que los pacientes con atrición, problemas temporomandibulares e hipotiroidismo tenían mayor riesgo de presentar Torus Palatino. (Morrison & Tamimi, 2013)

  Clínicamente, tiene apariencia de un bulto compacto recubierto de mucosa palatina con aspecto saludable. Es un crecimiento óseo bien circunscrito, asintomático, de menos de 1,5 cm. Usualmente son simétricos. De acuerdo a su forma se dividen en unilobulados, multilobulados, nódulos, irregulares o fusiformes. (Re Dominguez & cols, 2016)

  En el año 2001, Lee y cols., clasifican el torus palatino de la siguiente manera:
  -Tipo I: El torus recorre desde el foramen incisivo a la espina nasal posterior a lo largo de la sutura palatina mediana.
  - Tipo II: El torus palatino va desde el foramen incisivo a la sutura palatina transversa a lo largo de la sutura.
  - Tipo III: El torus palatino va desde la parte posterior del maxilar a la parte más posterior de la espina nasal a lo largo de la sutura palatina mediana.

- Tipo IV: El torus palatino se restringe a la parte posterior del maxilar a lo largo de la sutura palatina media.

A través de un estudio en Korea se determinó que el 18.8% de los casos eran torus palatino y que el 63.3% de los mismos eran caracterizados por avanzar a lo largo de la sutura palatina a partir del agujero incisivo hasta el borde posterior del hueso palatino. (Lee & cols, 2001)

- **¿Cuándo realizar la excéresis de un torus?**

  El tratamiento quirúrgico del torus no está indicado en todos los casos. La excéresis de esta variación anatómica está limitada a ciertas circunstancias como por ejemplo la interferencia con la función, rehabilitación, comodidad y estética del paciente. Son pocos los casos que requieren de esta cirugía, generalmente cuando el torus tiene un tamaño exagerado y no existan otros recursos que puedan emplearse para llevar a cabo un tratamiento rehabilitador.

  Las indicaciones para su remoción son las siguientes:

- Interfiera con el habla, masticación y pueda ocasionar trauma de la mucosa de recubrimiento del torus originando ulceras. (Morrison & Tamimi, 2013)

- Altere la oclusión, articulación de las palabras durante el habla y la posición de la lengua en el paladar. (Fuentes Fernandez et al, 2009)

- Comprometa la higiene del paciente, por ser un factor retentivo de placa bacteriana y causal de halitosis y además, su estética. (Miranda Gutiérrez & Cruz, 2014)

  Fuentes et al en el año 2009 y Miranda & Cruz en 2014 comentaron que en casos de pacientes con requerimientos protésicos en que el torus palatino sea de gran tamaño y afecte el sellado posterior de la prótesis dental parcial o total comprometiendo el asentamiento y estabilidad de la misma, sería necesaria la remoción del torus.

Esta remoción quirúrgica está limitada a ciertos casos. Autores recomiendan por lo general diseñar una prótesis que respete el área que ocupa el torus o el uso de acrílicos más suaves en los bordes la prótesis. (García -García & cols, 2010)

2.5.2.4. Topografía mandibular

- **Línea oblicua externa**

  El área abarcada entre la línea externa y el reborde protético son de gran interés para obtener un buen soporte. Una línea oblicua externa bien delimitada brinda facilidades para el diseño, confección y recorte de la cubeta individual. A través de la palpación puede identificarse, se desliza el dedo índice por la superficie vestibular en la que se percibirá una depresión y posterior a ello una elevación marcada y precisa que es la línea oblicua externa. (Alvarez Cantoni & cols, 2002)

- **Repliegue del buccinador**

  Se observa y palpa cuando el paciente tiene la boca entreabierta, con la tensión de la mucosa que lo recubre y una tonicidad muscular adecuada se produce este repliegue que hace que el musculo se adose correctamente sobre el borde de la prótesis proporcionando mayor retención. (Alvarez Cantoni & cols, 2002)

- **Línea oblicua interna**

  Zona de inserción del músculo milohiodeo. Está ubicada en la superficie interna y posterior de la rama mandibular. Cuando se presenta muy prominente y filosa se alivia la prótesis. (Alvarez Cantoni & cols, 2002) De esta manera se evita cualquier futura laceración del tejido que recubre esta zona. Cuando esta estructura genera dificultad en el diseño y confección de la prótesis total, se puede reducir quirúrgicamente para que no causen mucha molestia al paciente. (Rahn et al, 2009)

- **Pliegue y espacio sublingual**

  En el piso de la boca se observan pliegues mucosos en ambos lados, estos son denominados pliegues sublinguales debido a que debajo de estos se encuentran las glándulas sublinguales. (Alvarez Cantoni & cols, 2002)

Cuando el pliegue sublingual y el piso de la boca están bien definidos y durante la impresión se replican con exactitud proporcionan efectividad al tratamiento protético, sin embargo la ausencia de los mismos es un factor negativo para el tratamiento. (Alvarez Cantoni & cols, 2002)

- **Posición lingual en reposo**

  El piso de la boca en relación con el reborde residual se puede presentar alto, medio o bajo debido al proceso de reabsorción ósea del reborde alveolar. Es decir, un piso de la boca en posición normal puede tornarse alto como consecuencia de una reabsorción del reborde residual muy marcada. (Alvarez Cantoni & cols, 2002)

  Se definen tres tipos de relaciones entre la legua y el reborde, la primera es la posición donde la lengua sale completamente lo que la vuelve inestable para la prótesis completa, segundo la posición caracterizada porque la lengua toca la superficie lingual de los incisivos y brinda estabilidad, finalmente la última es aquella en la que los pacientes tratan de retrasar la ubicación de su lengua lo que genera desadaptación y nula estabilidad. (Alvarez Cantoni & cols, 2002)

- **Apófisis geni**

  Cuando la mandíbula esta atrofiada el proceso de reabsorción se produce hasta el nivel de estas prominencias óseas. En ellas se insertan los músculos geniogloso y genihioideo. Estas estructuras se palpan con facilidad. (Rahn et al, 2009)

  A medida que la edad del paciente aumenta, estos tubérculos se vuelven más notorios y cercanos al área de soporte, lo que genera malestar en la mucosa que los recubre. (Basker et al, 2012)

  Cuando las apófisis geni son voluminosas generalmente se alivia la zona. Cuando el tratamiento protésico de esta estructura fracasa se requiere de la remoción quirúrgica. Por lo general se la evita. (Basker et al, 2012)

- **Almohadilla retromolar**

  Es importante tomarla en cuenta para determinar la extensión del borde posterior de la prótesis total como el plano oclusal que tendrá la misma, puesto que suele encontrarse entre el tercio medio y tercio superior de esta almohadilla. (Rahn et al, 2009)

  Para establecer correctamente el borde posterior de la prótesis total mandibular se debe evaluar que esta no sea un abultamiento del ligamento pterigomandibular y que este ligamento no este insertado debajo de la papila piriforme porque puede desestabilizar la prótesis y además la mucosa de recubrimiento puede ser lesionada. (Alvarez Cantoni & cols, 2002)

- **Mucosa de recubrimiento mandibular**

  La escotadura maseterina es una estructura importante para la toma de impresión mandibular. Se presenta como una línea que recorre el vestíbulo en el sector anterior hasta llegar a la cresta del reborde alveolar en el sector posterior. A menudo por la existencia de un cúmulo de grasa entre el músculo buccinador y masetero se recurre a deprimir esta zona cuando se planea tomar la impresión definitiva y evitar así la sobre extensión de la prótesis. (Rahn et al, 2009)

  La meseta vestibular es considerada una zona primaria de soporte en la mandíbula. Esta limitada por dentro por la cresta alveolar residual, por fuera por la línea oblicua externa, por mesial por el frenillo vestibular y por distal por el musculo masetero. (Rahn et al, 2009)

  Durante el análisis clínico se puede encontrar en la cara interna de la mandíbula la presencia de protuberancias óseas a nivel de los premolares que se llaman torus mandibular, dependiendo del caso suelen ser eliminadas a través de cirugía antes de confeccionar la prótesis total inferior. (Rahn et al, 2009)

  La extensión final de la prótesis completa mandibular se establece a nivel de la fosa retromilohioidea. Se debe tener cuidado durante la confección de la prótesis debido a

que estas retenciones en ambos lados de la arcada pueden afectar las impresiones y posterior acarrear consecuencias durante la adaptación de la dentadura. (Rahn et al, 2009)

2.6. ALTERNATIVAS DE TRATAMIENTO PARA PACIENTES EDÉNTULOS CON TORUS MAXILAR

2.6.1. Prótesis implantomucosoportadas e implanto soportadas

El tipo de prótesis con implantes a realizar determina no solo la posición en que estos serán colocados sino el número de los mismos en la arcada. Si se indica una prótesis fija se instalan al menos cuatro implantes en el maxilar y en la mandíbula respectivamente. Mientras que si es una prótesis removible con implantes, en la mandíbula se pueden colocar dos implantes y proveerá la función necesaria, a diferencia del maxilar donde por lo general se colocan cuatro implantes unidos por una barra. (Telles, 2011)

Las sobredentaduras favorecen a la higiene del paciente puesto que puede ser retirado, sin embargo las prótesis totales fijas requieren de procedimientos de limpiezas más exhaustivos especialmente en el maxilar. (Telles, 2011)

2.6.2. Prótesis total con recubrimiento del torus

El torus maxilar se convierte en una complicación al momento de querer rehabilitar una arcada edéntula por la falta de sellado en el paladar que se traduce en una deficiente retención y soporte de la prótesis. Cabe recalcar que la mucosa que cubre el torus es delgada y el roce con la prótesis puede ser un factor irritante por ello se diseñó una prótesis total con materiales que permitan la cobertura del torus y además no genere trauma en el mismo.

La técnica de triple laminado consiste en elaborar una prótesis total removible con flancos suaves y un forro o revestimiento para permitir un correcto asentamiento de la dentadura en el torus sin generar dolor o trauma en el mismo. (Abrams & Hellen, 2006)

Abrams & Hellen en 2006 reportaron un caso clínico, los materiales de laboratorio para la fabricación de la prótesis total fueron una inyección de resina acrílica Ivocap High

Impact, Versacryl y Molloplast B. El primero se usó para elaborar la base y el flanco bucal, el segundo, un material termoplástico se empleó para la porción externa del área que corresponde al paladar y el tercero, la superficie de la prótesis en contacto con los tejidos blandos y los flancos palatales. Todos estos materiales en conjunto crearon un revestimiento suave para que el torus adapte correctamente.

2.6.3. Prótesis total removible que rodea el torus

Cuando el paciente ha decidido no remover el torus a pesar de ser una opción adecuada para lograr éxito en el tratamiento, el odontólogo debe recurrir al ingenio, estudio y elaboración de nuevas propuesta con el fin de brindar un tratamiento que dé solución al menos a una de las situaciones clínicas con las que el paciente acude a consulta.

Rajeev & Arunachalam en el año 2016 realizaron un reporte de caso clínico de un paciente edéntulo total superior con un torus maxilar lobulado y prominente. El paciente manifestó su decisión de evitar la remoción quirúrgica del torus y además no posee tanto presupuesto para un tratamiento de mayor costo. Ellos elaboraron una prótesis total removible de base metálica que contaba con una abertura en el área del torus. En su artículo, se manifiesta la modificación de cubetas stock para la impresión preliminar y además el diseño de una cubeta especializada para la impresión definitiva. La retención que se obtiene con un buen sellado en el paladar fue una de las preocupaciones más grandes para ellos.

Aunque esta técnica dio una solución adaptándose a las condiciones anatómicas y logro un cambio estético y en parte funcional del paciente proporcionando un excelente sellado periférico, la retención de la prótesis está limitada y puede ser menor en comparación con las prótesis totales que cuentan con cobertura palatina.

El diseño sugerido puede tener resultados favorables en pacientes con torus maxilar de tamaño mediano a largo. Tiene características estéticas favorables, es cómoda y satisface el requerimiento del paciente de no realizar una cirugía. (Rajeev & Arunachalam, 2016)

2.6.4. Prótesis total removible con excéresis del torus

"El torus palatino puede interferir el diseño, retención y función de la prótesis complete." (Nozu Imada et al, 2014, pág. 74)

El torus palatino o maxilar es una variación anatómica benigna que puede considerarse una condición estructural capaz de complicar el proceso de rehabilitación protésica removible de acuerdo a sus dimensiones. La cirugía del torus maxilar está indicada cuando el mismo es de gran volumen y no hay alguna otra alternativa dentro del diseño de prótesis removibles que permita obtener la función y estética adecuada para el paciente.

Se requiere tratamiento quirúrgico cuando el torus es largo, ya que puede ocasionar daños y úlceras en la mucosa que recubre el torus, dificulta la higiene y ocasiona halitosis y además impide el correcto asentamiento y uso de las prótesis totales. (Re Dominguez & cols, 2016)

La remoción del torus es un procedimiento sencillo que provee y puede mejorar la calidad de vida de los pacientes, en especial de aquellos edéntulos maxilares. (Gonzalez, 2018)

El éxito del tratamiento rehabilitador depende de la relación armónica entre la base de la prótesis y el reborde residual para que garantizar un buen sellado y posterior retención y correcta inserción de la prótesis.

2.7. CIRUGÍA DE TORUS MAXILAR

Los casos de excéresis del torus se realizan ambulatoriamente con anestesia local de los nervios que se encuentran cercanos a la ubicación del torus.

Se realiza una anestesia troncular de ambos nervios palatinos anteriores y del nervio nasopalatino, además se puede infiltrar solución anestésica en la zona periférica del torus. (Chiapasco, 2004)

La incisión debe ser realizada de manera cuidadosa y con un trazo firme, la mucosa que recubre el torus es fina y fácil de romper. Hay 2 tipos de incisiones usadas para este tipo de cirugía. La más común es la incisión doble Y, que se realiza en la zona medial del torus con dos descargas oblicuas en cada borde. La incisión de una sola Y, se caracteriza por tener las incisiones oblicuas de un solo lado y se realiza para evitar daños al nervio nasopalatino. (Nozu Imada et al, 2014)

En la incisión doble Y, al igual que en toda incisión debe realizar un trazo firme y el colgajo debe ser de espesor total. Se incide con el bisturí en la línea media del paladar. La incisión debe estar un centímetro separada del torus tanto en la zona anterior como posterior. En cada extremo se incide y se realizan dos descargas con un ángulo de alrededor de 120°. (Chiapasco, 2004)
Se emplea el periotostótomo para el levantamiento del colgajo. El despegamiento de la mucosa debe ser hecho con absoluto cuidado puesto que esta es fina y además por las irregularidades que existen en la superficie de la elevación ósea una vez que se esté levantando el colgajo.

Chiapasco en su libro en 2004 menciona que la remoción del torus, una vez que este expuesto, puede ser realizada con instrumental rotatorio, fresas de hueso colocadas en la pieza recta del micromotor a baja velocidad y con abundante irrigación durante el fresado.

Cuando la base de esta protuberancia ósea es sésil se realiza la osteotomía con micromotor a bajas revoluciones y abundante irrigación con suero fisiológico mientras que cuando la base es pedunculada su remoción es más sencilla con cincel y osteótomo de mano. (Nozu Imada et al, 2014)

2.8. PRINCIPIOS BIOMECÁNICOS EN PRÓTESIS TOTAL REMOVIBLE

2.8.1. Retención

La retención es la fuerza que se opone al movimiento vertical de la prótesis y se lleva a cabo a través de las tres superficies de la dentadura. (Basker et al, 2012)

La saliva juega un papel fundamental en la retención, se presenta como una fina capa ubicada entre la mucosa y la superficie interna de la dentadura. (Cevallos Pinos, 2014)

Existe tres superficies que intervienen en la retención de la prótesis, la superficie oclusal es aquella que se relaciona con la dentadura o dentición opuesta. La superficie pulida que comprende dientes, superficie palatina, bordes de la dentadura y entra en contacto con tejidos como labios, lengua y mejillas. La superficie delimitada por la impresión, que recibe este nombre y se continúa a la superficie pulida. (Basker et al, 2012)
Los músculos y fuerzas físicas ejercen una acción sobre las superficies oclusal, pulida y de impresión. Los músculos de labios, lengua y mejillas actúan sobre la superficie pulida mientras que los músculos masticatorios pueden ejercer una acción sobre la superficie oclusal. Entre tanto las fuerzas físicas dependen directamente de la acción de la película de saliva presente como una película entre la prótesis y la mucosa. (Basker et al, 2012)

Con respecto a la actividad muscular, la estabilidad protésica es perjudicada cuando el diseño de la prótesis no es el adecuado ya que los músculos desalojan la dentadura. Durante la función masticatoria los músculos de los labios, mejilla y lengua presionan el bolo alimenticio hacia la superficie pulida y la superficie oclusal obteniendo una fijación activa. Mientras que cuando el paciente edéntulo está en reposo se obtiene una fijación pasiva a través de los tejidos blandos alrededor de la prótesis para mantenerla en su lugar. (Basker et al, 2012)

La habilidad del paciente edéntulo para controlar la prótesis también es un factor importante para su estabilidad, generalmente a mayor edad más dificultad hay para tener control de una nueva prótesis. (Basker et al, 2012)
Referente a las fuerzas físicas que contribuyen en la retención de la prótesis, ya se mencionó que la película de saliva que humedece tanto la prótesis como la mucosa es el factor primordial para garantizar la retención, además se debe mencionar la acción de la adhesión y la cohesión de moléculas en este proceso. (Basker et al, 2012)

La adhesión se refiere a la fuerza de atracción entre moléculas distintas. La saliva entre la dentadura y la mucosa hace que haya resistencia al movimiento entre ambas superficies debido a la acción adhesiva entre las moléculas. La retención por adhesión es mejor en pacientes edéntulos cuando el área cubierta es mayor por la prótesis es mayor. (Hovsepian Kepian, 2017)

La cohesión es la fuerza física en la que existe atracción entre moléculas del mismo tipo. En este caso, ocurre en la capa de saliva ubicada entre la dentadura y la mucosa, y al igual que la adhesión, la retención depende directamente del área cubierta por la prótesis. (Hovsepian Kepian, 2017)

"La tensión superficial es el resultado de las fuerzas cohesivas que actúan en la superficie de un fluido y que mantiene la continuidad de la superficie del líquido." (Hovsepian Kepian, 2017, pág. 40)

Basker y colaboradores en el Libro Tratamiento Protésico en pacientes edéntulos en el año 2012 mencionan que mientras más estrecha sea la relación entre los tejidos y la prótesis más fuerte será la capacidad retentiva atribuida a la tensión superficial.

El espacio entre la base de la prótesis total y la mucosa es de alrededor de 0,1 mm o quizás menos, este espacio es ocupado por la saliva que funciona como un tubo capilar manteniendo la dentadura en posición. En cuanto más grande sea el espacio entre ambas superficies mayor probabilidad de disminución de la retención habrá. (Hovsepian Kepian, 2017)

La retención de la dentadura obtenida a partir de la atracción capilar es directamente proporcional a distintos factores como la tensión superficial de la saliva, el área de la mucosa y de la superficie interna de la prótesis, un ángulo de contacto disminuido entre el fluido y otras superficies. Mientras que un declive en la retención se relaciona con el grosor de la película de saliva. (Hovsepian Kepian, 2017)

Finalmente la gravedad también tiene un papel muy importante en la retención de la prótesis total removible. La fuerza gravitacional ejerce un efecto directo en la prótesis completa superior porque establece una presión menor tanto en la capa de saliva como en el aire, haciendo que la saliva penetre paulatinamente en el espacio entre la dentadura y la mucosa. Si la gravedad no cumpliese esta función, la prótesis total superior perdería retención y caería. Este fenómeno disminuye debido a que la acumulación de saliva debajo de la prótesis durante la alimentación es eliminada por fuerzas compresivas permitiendo el correcto asentamiento y retención de la prótesis. (Basker et al, 2012)

2.8.2. Soporte

Se define como la capacidad de resistencia a fuerzas que intentan desalojar la prótesis de su lugar. El soporte es conferido por los tejidos subyacentes tales como la mucosa y el reborde alveolar residual. Cuando existe una disminución en el área de soporte hay inestabilidad. (Basker et al, 2012)

Un soporte disminuido conlleva a la inestabilidad por ejemplo en la dentadura total superior existe una marcada resorción ósea en la cresta alveolar y no en el paladar lo que se traduce a que a futuro el contacto de la prótesis con el reborde alveolar residual será limitado y durante el contacto oclusal se producirán fuerzas que ocasionen movimientos basculantes de la prótesis. Además cuando los rebordes alveolares residuales tienen un tamaño inadecuado disminuirá la resistencia a fuerzas laterales, y como consecuencia habrá movilidad durante la función a pesar de que la retención puede ser buena. (Basker et al, 2012)

2.8.3. Estabilidad

Preti en el año 2008 determina que la estabilidad es la resistencia a fuerzas en sentido horizontal o rotacional, y que el alto y forma de los rebordes alveolares residuales, el control neurológico y muscular y las relaciones entre los tejidos subyacentes más una adecuada oclusión son los factores que pueden mejorar o afectar la estabilidad de la prótesis total removible.

2.9. ZONAS EN LA PRÓTESIS TOTAL REMOVIBLE

Las estructuras anatómicas están divididas en dos clases las que proporcionan soporte y aquellas estructuras que limitan la extensión del borde de la prótesis. (Sarandha, 2007)

Sarandha en el año 2007 menciona que el reborde alveolar residual, la papila incisiva, las rugas palatinas, el rafe palatino, la tuberosidad del maxilar y las fóveas palatinas son estructuras de soporte del maxilar, mientras que el frenillo labial, frenillo bucal, vestíbulo, surco hamular y el sellado palatino posterior representan las estructuras que limitan la extensión de la prótesis. Con respecto a la mandíbula, las estructuras anatómicas que proporcionan soporte son el reborde residual, las apófisis geni y el área de plataforma bucal, y las que limitan el borde la prótesis son el frenillo labial, frenillo bucal, vestíbulo labial y bucal, almohadilla retromolar, espacio sublingual, escotadura maseterina y frenillo lingual.

2.10. OCLUSIÓN EN PRÓTESIS TOTAL

De acuerdo a las necesidades de los pacientes existen algunos tipos de oclusión en prótesis total que se han desarrollado y modificado en relación a los cambios en moldes de dientes. Se enumeran cuatro tipos de oclusión y estas son: (Hidalgo Lopez & cols, 2009)

2.10.1. Oclusión bilateral balanceada

Este tipo de oclusión presenta un contacto simultáneo entre las piezas superiores y sus antagonistas en posición de relación céntrica y durante los movimientos de lateralidad, estos movimientos excursivos se realizan a partir de MIC (posición de máxima intercuspidación). (Sarandha, 2007)

En otras palabras la oclusión balanceada tiene su origen a partir de múltiples contactos entre piezas dentarias y entre las arcadas edéntulas, generalmente se evidencia mayor número de contactos en el sector posterior. (Rahn et al, 2009)

La oclusión balanceada emplea dientes artificiales anatómico o poliplanos, los dientes del sector posterior se disponen estableciendo una curva de compensación y aquellos del sector anterior satisfacen la estética del paciente. (Zapata Lino et al, 2017)

Durante el arco terminal de cierre los contactos ayudan a mantener la prótesis en una posición estable, además aquellos pacientes con este esquema oclusal no refieren trastornos en la estática y dinámica de la prótesis, teniendo retención y estabilidad durante la función. (Sarandha, 2007)

"Este esquema es adecuado para rebordes residuales bien desarrollados, con relación de clase I esquelética." (Zapata Lino et al, 2017, pág. 250)

Cuando se habla de clase I esqueletal se refiere a que este tipo de oclusión es preferencial para pacientes en los que no existe una discrepancia marcada entre el hueso maxilar y la mandíbula.

Sin embargo, como desventaja, este tipo de oclusión incentiva al paciente edéntulo a masticar los alimentos en protrusiva o de manera lateral aunque estos no cuenten con la actividad muscular necesaria para llevarlo a cabo. Y para establecer este esquema es necesario que se emplee un articulador semiajustable o completamente ajustable. (Sarandha, 2007)

2.10.2. Oclusión no balanceada

Este tipo de oclusión pretende únicamente tener un balance durante en relación céntrica mas no durante los movimientos mandibulares excéntricos y tampoco se establece en ella las curvas de compensación**.** (Hidalgo Lopez & cols, 2009)

En la oclusión no balanceada se usan dientes artificiales no anatómicos o monoplanos, estos se disponen en un plano oclusal llano que es paralelo al reborde mandibular. Obtener una función estable y conservar tanto los tejidos blandos como los duros en óptimas condiciones son funciones que fisiológicamente cumplirían los dientes naturales, y que en pacientes edéntulos se restablece a través de los dientes artificiales

colocados en el sector posterior que están soportados por la prótesis total**.** (Zapata Lino et al, 2017)

Se considera que en este esquema oclusal el montaje es sencillo cuando se evidencia que el paciente es clase II y III y además es el adecuado para pacientes con mordida cruzada. (Zapata Lino et al, 2017)

Los dientes anterosuperiores e inferiores se disponen de tal manera que no haya superposición vertical para reducir el contacto anterior durante movimientos protrusivos y de lateralidad, además se provee de un overjet (distancia horizontal) de 2 mm para simular que existe overbite. (Zapata Lino et al, 2017)

2.10.3.Oclusión lingualizada

La oclusión lingualizada pretende mantener la estética y beneficiar el proceso masticatorio a través del uso de dientes con forma anatómica pero proporcionando libertad mecánica por medio de los dientes no anatómicos. (Sarandha, 2007)

Requiere el uso de dientes anatómicos con cúspides palatinas prominentes en la dentadura maxilar y dientes no anatómicos o semi anatómicos en la prótesis mandibular. Generalmente se emplea en pacientes que le dan mayor importancia a la parte estética, y el esquema oclusal no anatómico se emplea en casos de reabsorción alveolar. (Sarandha, 2007)

La cúspide palatina prominente superior se opone a una fosa ancha en los dientes mandibulares en MIC, mientras que a las cúspides bucales de los dientes posteriores de la mandíbula se les reduce el tamaño para evitar cualquier contacto durante la articulación. Es decir, que este tipo de oclusión se obtiene a través de la eliminación de contactos en las cúspides vestibulares y debido al variado uso de los dientes artificiales hay mayor estabilidad, confort, función y estética. (Hidalgo Lopez & cols, 2009)

2.10.4. Oclusión lineal o monoplana

En este tipo de oclusión se colocan los dientes artificiales con una disposición igual al plano horizontal. Es característico que las superficies oclusales posteriores mandibulares tengan una forma recta, larga y estrecha simulando una línea y ocluyan con dientes monoplanos. (Hidalgo Lopez & cols, 2009)

Al colocar todos los dientes de la sección lateral en un solo plano se produce un fenómeno denominado de Christensen, este se compensa a través del giro del segundo molar y la disposición de los dientes anterosuperiores e inferiores de tal manera que haya sobremordida vertical. Estas modificaciones están sujetas a cada caso individualmente. (Hidalgo Lopez & cols, 2009)

2.11. CONFECCIÓN DE UNA PRÓTESIS TOTAL

La pérdida de dientes genera cambios estructurales irreversibles en los pacientes, el tratamiento rehabilitador con prótesis tiene como objetivo devolver estética y función hasta donde sea posible, debido a que estos cambios algunas veces no pueden corregirse totalmente aun con el uso de la prótesis. (Bortolotti, 2006)

2.11.1. Impresiones preliminares

La selección de la cubeta stock es de suma importancia para la impresión del reborde edéntulo. Las cubetas para pacientes edéntulos deben posicionarse en la arcada sin deformar la inserciones musculares, por ello debe considerarse el tamaño y anchura de la misma antes de la toma de impresión. (Telles, 2011)

La impresión primaria provee una visión amplia de todas las estructuras anatómicas de interés, por ello es conocida también como impresión panorámica porque evidencia cada una de ellas y permite al operador determinar su utilidad respecto al soporte protésico requerido. (Bortolotti, 2006)

Para la toma de impresión preliminar se requiere de un material de fácil manipulación, que proporcione buen detalle de las estructuras, que sea elástico y tenga resistencia al

desgarre puesto que durante la impresión deberá superar distintos socavados presentes en la superficie anatómica**.** (Bortolotti, 2006)

Debido a estas características, el alginato es el material más usado para esta fase y requiere de cubetas que posean algún mecanismo de retención del material, por lo general estas cubetas stock tienen perforaciones o anillos alrededor del borde. Se debe seguir con precisión las instrucciones del fabricante del alginato para obtener un buen molde y por consiguiente un modelo de estudio adecuado para la determinación de límites para la cubeta individual. (Telles, 2011)

Los hidrocoloides irreversibles son sales de potasio o sodio del ácido algínico, por ende son hidrosolubles. La reacción química producida con el sulfato de calcio produce alginato cálcico insoluble. (Rosentiel et al, 2009)

El uso de alginato de la mano de una buena técnica proporciona suficientes detalles y precisión para la impresión preliminar, aunque no resultan adecuados para los modelos de trabajo (…). (Rosentiel et al, 2009)

Antes de colocar la cubeta dentro de la boca, esta se ubica de lado y luego se centra, ejerciendo presión en la zona posterior y luego en el sector anterior. Se sujeta la cubeta hasta que el material fragüe, la sujeción se establece a manera de un trípode, dos puntos de contactos laterales y uno anterior. (Villafrancia & cols, 2006)

Las impresiones superiores se toman desde detrás del paciente, con su cabeza hacia abajo, tocando el pecho con la barbilla. Las impresiones inferiores, desde delante comprobando la situación de la lengua, es conveniente indicarle al paciente que toque el paladar con la punta de la lengua. (Villafrancia & cols, 2006)

Se considera que el alginato ha fraguado cuando su consistencia ya no es pegajosa y se recomienda retirar la impresión dejando unos minutos más la cubeta en boca para aumentar la resistencia al desgarro y disminuir la deformación permanente. (Villafrancia & cols, 2006)

2.11.2.Cubeta individual

Cuando se confecciona una prótesis se debe contar con un modelo que reproduzca con exactitud las estructuras anatómicas del paciente por ello se recurre a la toma de una segunda impresión o impresión definitiva diseñando una cubeta a la medida del paciente. (Macchi, 2007)

Previo al diseño de la cubeta individual se debe determinar qué áreas de la arcada se incluyen y excluyen, es decir se realiza un análisis de las áreas de soporte, retención y alivio de cada modelo de estudio del paciente. (Bortolotti, 2006)

En el maxilar, el reborde residual es el área que soporta las fuerzas originadas durante el uso de la prótesis y se considera un área de soporte primario, mientras que la bóveda palatina es un área de soporte secundario, sin embargo, la zona de la papila y el rafe medio se consideran zonas de alivio y más aún en casos de torus maxilar. Las rugas palatinas en cambio proporcionan retención secundaria. (Bortolotti, 2006)

Con respecto a la mandíbula, el área de soporte primario está dada por el flanco óseo vestibular ya que en esta zona las fuerzas inciden perpendicularmente al plano óseo, la fosa retromilohioidea es un zona de soporte secundario, y a diferencia de lo que ocurre en el maxilar el reborde residual en la mandíbula es considerado una zona de alivio especialmente en casos de bastante reabsorción o cuando el tejido que recubre la zona es muy móvil. (Bortolotti, 2006)

Cuando se realiza el diseño de la cubeta se necesita de un lápiz que permita realizar un trazado ligero de las áreas que deben ser delimitadas. En el maxilar, se inicia el trazo desde la línea media respetando el área del frenillo labial, se prosigue hacia distal trazando una línea paralela a la profundidad del surco vestibular pero dejando un espacio de alrededor de 4 mm, al llegar al frenillo lateral se debe dejar el espacio necesario tanto en mesial como distal en relación al área que este ocupa, se continua el trazado pasando por la eminencia cigomática, se prosigue 3 o 4 mm distantes del surco vestibular hasta llegar a la incisión pterigopalatina. De cada lado de la arcada hay una

incisión pterigopalatina, ambas son unidas por medio de un trazo en línea recta, esto delimita el borde posterior de la cubeta individual. Finalmente, el diseño de la cubeta individual superior se completa con el trazado del postdamming, ubicado en la zona más posterior y profunda del paladar. Una vez terminado el trazado se procede a colocar rectángulos de cera en la zona de los primeros molares y a los lados de la papila incisiva. (Bortolotti, 2006)

El diseño de la arcada mandibular parte también de la línea media dejando el espacio adecuado para el frenillo, se avanza a distal cruzando la tuberosidad mentoniana y se sigue paralelamente la profundidad del vestíbulo a una distancia de 3 mm hasta llegar al frenillo lateral para el cual también se provee del área necesaria. Al proseguir con el trazado hacia atrás se observa la superficie ósea vestibular, el diseño del trazo en esta zona es a manera de un S itálica respetando la actividad muscular del Masetero. El trazo termina sobre la almohadilla retromolar que es comprimida hasta la mitad, se continua por lingual pasando perpendicularmente la cresta retromilohioidea, en la cavidad homónima por alrededor de 2 mm, luego se dobla en un ángulo de 90° hacia adelante, donde el trazo esta paralelo al piso de la boca. Se continua hasta llegar al primer premolar dejando un espacio de 3 mm, si en esta área hay inserciones musculares del milohiodeo se diseña tomando en consideración su presencia. Se continúa por lingual hasta llegar a la zona del frenillo lingual. Y posterior a terminar el diseño se colocan 3 rectángulos de cera en la zona de los primeros molares y uno central. (Bortolotti, 2006)

La cubeta individual se fabrica usando el modelo primeria en el que se realizó el trazado y se adapta sobre el un material de estado plástico que debido a una reacción química endurece. (Macchi, 2007)

También para su fabricación se usan resinas acrílicas fotopolimerizables o de curado en frio que proporcionan estabilidad dimensional, rigidez y resistencia a la deformación por las presiones durante la toma de impresión. En la actualidad por cada una de estas características es el material de elección para la confección de las cubetas individuales. (Basker et al, 2012)

2.11.3.Sellado periférico

La posición ortodoxa del sellado palatino posterior es en la unión de los tejidos móviles del paladar blando y los tejidos estáticos del paladar duro anteriormente. Debe extenderse lateralmente a la mucosa que recubre las escotaduras hamulares. (Basker et al, 2012)

La cubeta individual sin el sellado periférico no tiene información sobre la extensión efectiva, espesor y retención. Esta cubeta solo se vuelve retentiva con el borde funcional terminado, y este debe ser el mismo que debe tener la prótesis final. (Bortolotti, 2006)

El sellado periférico permite proveer retención a la prótesis debido a que todo el borde de la misma queda sellado contra el fondo del surco evitando la entrada de aire. En la retención están involucrados distintos factores, dentro de los factores físicos donde hay evidente interacción de fuerzas entre la parte interna de la prótesis y la mucosa esta la saliva que participa como elemento adhesivo, humedece la superficie protética y la membrana mucosa haciendo que se adhieran entre ellas. (Loayza Abuhadba, 2016)

Además de lo mencionado, el sellado periférico debe indicar lo siguiente:

- La extensión máxima que puede alcanzar la prótesis en el arco, respetando los movimientos musculares por las que estaría delimitada.
- El espacio requerido para permitir la movilidad de los frenillos, en especial de los laterales puesto que no respetar su disposición puede desencadenar inestabilidad protética.
- El espesor adecuado de las áreas periféricas que compensa la reabsorción ósea de las estructuras adyacentes. (Bortolotti, 2006)

Para la impresión del sellado periférico se pueden emplear 2 técnicas, una de una sola sesión y la otra que se realiza por sectores. Para cualquiera de las 2 se requieren intervenciones activas realizadas por el paciente o pasivas cuando las hace el operador. (Bortolotti, 2006)

La técnica por sectores consiste en trabajar por áreas introduciendo mayor número de veces la cubeta en la boca del paciente. Para la arcada superior, en el sector anterior se realizan movimientos del labio superior hacia abajo para determinar la profundidad del frenillo, sonrisa forzada y de beso para conocer la extensión máxima del área frontal. Las áreas posterolaterales requieren de movimientos de las mejillas hacia arriba, hacia afuera y hacia abajo para delimitar la extensión de la escotadura y proporcionar espacio suficiente para los frenillos laterales, también movimiento de sonrisa forzada y beso (frenillos laterales) y movimientos mandibulares laterales que determinan el espesor de la zona posterior cercana a la apófisis coronoidea mandibular. Para impresionar la zona posterior es necesario empujar la cubeta con el material contra la bóveda palatina mientras el paciente pronuncia la letra A. (Bortolotti, 2006)

A diferencia del maxilar, para la impresión del borde en la mandíbula hay 6 sectores que deben impresionarse, son 3 en la zona vestibular y 3 en la zona lingual. Para la zona anterior vestibular que buscan determinar el espacio para el frenillo y la extensión de la escotadura se realiza el estiramiento del labio inferior hacia arriba, movimiento de sonrisa forzada y de beso. Para las áreas posterolaterales se estira la mejilla hacia abajo, hacia afuera y hacia arriba y cerrar la boca, estos movimientos proveen información sobre el espacio para los frenillos laterales, inserción del musculo masetero y la extensión de la base protética. La impresión de las áreas linguales se lleva a cabo con movimientos protrusivos de la lengua hacia adelante para definir la extensión de la base en el sector anterior y posterior y proveer el espacio al frenillo, con movimientos linguales hacia la derecha para delimitar la extensión posterior del lado izquierdo y viceversa y finalmente el levantamiento de la lengua para que toque la bóveda palatina extensión anterior. (Bortolotti, 2006)

A diferencia de esta, la técnica de una sola sesión impresiona el borde funcional en un solo paso en cada arcada realizando los mismos movimientos ya descritos. Esta técnica optimiza el tiempo y es fácil de ejecutar, sin embargo no es tan precisa. (Bortolotti, 2006)

Para la impresión del sellado periférico se pueden emplear distintos materiales, tales como compuesto de modelar que provee un borde rígido y preciso, permite rectificaciones perotiene un enfriamiento rápido y requiere de experticia para su uso; las ceras obtienen un borde rígido pero hay falta de precisión, es fácil de manipular y puede rectificarse aunque si se somete a mucho calor se produce la licuefacción del material; la pasta zinquenólica, permite obtener también bordes precisos y rígidos, hay facilidad para la remoción de excesos pero no permite rectificaciones y cuando hay socavados puede llegar a fracturarse. Finalmente las resinas fotopolimerizables también proveen de un borde de trabajo adecuado y preciso, y con ellas se puede modelar todo el borde antes de polimerizar sin embargo, son muy rígidas ocasionando dificultades cuando existen discrepancias en los tejidos. (Bortolotti, 2006)

La impresión del sellado periférico por lo general se efectúa con compuesto de modelar sin extenderse a la zona comprendida por el reborde mucoso. Con este mismo material se realiza el sellado palatino posterior. Una vez realizado, se evalúa la retención traccionando la cubeta y esta debe resistirse al desalojo. Posterior se perfora tanto la zona anterior como posterior del espacio con una fresa redonda y a través de un pincel se coloca adhesivo para silicona en toda la cubeta. (San Martin Forray, 2017)

2.11.4.Impresión funcional o definitiva

La impresión definitiva o maestra tiene como objetivo registrar con gran precisión la morfología de la mucosa de recubrimiento de la cresta alveolar y el paladar duro, además de la profundidad funcional y amplitud de los surcos. (Basker et al, 2012)

La técnica convencional está constituida por 2 pasos, primero se realiza la impresión del sellado periférico y segundo la impresión definitiva. Este método es el más empleado en las escuelas de Odontología de EE.UU., variando los materiales requeridos durante el proceso. Por lo general se usa compuesto de modelar para la impresión del sellado periférico y pasta zinquenólica para la impresión definitiva. (Loayza Abuhadba, 2016)

Se conocen dos métodos para la toma de impresión definitiva, uno de ellos es la impresión mucostática que registra la forma de la mucosa en reposo aplicando poca

presión contra los tejidos, esto conlleva a una distribución desigual de las fuerzas porque la mucosa que recubre los rebordes alveolares no tiene un espesor uniforme pero si provee de una retención óptima. También está la impresión mucodinámica que a diferencia de la anterior se toma aplicando presión para registrar la forma de los tejidos bajo carga lo que conllevaría a una mejor distribución de las fuerzas, sin embargo la retención es menor cuando hay desoclusion. (Basker et al, 2012)

Se describen nuevas técnicas en base al uso de siliconas recientemente desarrolladas. Una de ellas tiene como característica principal ser un material pesado usado para moldear simultáneamente los bordes de la cubeta. Este material es de baja elasticidad. El otro material es un light bodied pero difiere de las siliconas livianas usuales debido a que fluye adecuadamente durante la toma de impresión y provee mejor detalle de los tejidos blandos. (Hayakawa & Watanabe, 2003)

"Luego se hace un sellado periférico con godiva y se toma la impresión definitiva con silicona mediana." (Díaz Torreblanca & Quintana del Solar, 2013, pág. 31)

En la actualidad la silicona regular es la más usada para la impresión definitiva en prótesis total por la calidad y precisión de los detalles de los tejidos blandos y estructuras del reborde edéntulo que provee al tomarla.

2.11.5. Encajonado y vaciado

Una vez que se ha tomado la impresión definitiva, que representa la superficie de impresión de la prótesis definitiva y el margen de cierre de la misma a través del sellado periférico realizado previamente, el técnico dental debe preservar esta impresión, para ello realiza un encajonado que permite conservar las estructuras que fueron registradas en la impresión para luego reproducirlas en el modelo de trabajo. (Bortolotti, 2006)

"En el vaciado de los modelos, el encofrado ayuda a reproducir las superficies de soporte y los 2-4 mm periféricos (superficie externa de la impresión y sellado periférico)". (Ayuso Montero & cols, 2015, pág. 197) Es decir que permite la

delimitación y preservación de los detalles anatómicos registrados y requeridos para la confección adecuada de la prótesis total que permita su óptima funcionalidad.

El encajonado se realiza de la siguiente manera:

- 2mm por debajo del borde la impresión se traza una línea circunferencial que rodeara todo el borde marginal con un lápiz indeleble.
- Sobre la línea trazada se coloca una barra de cera alrededor de la circunferencia y perpendicular al borde periférico, proporcionando un borde externo de 1 cm.
- En el borde de cera se coloca una lámina de cera que se adhiere verticalmente para encajonar y rodear toda la circunferencia de la impresión, esta superficie es sellada con una espátula caliente para evitar que hayan espacios entre la lámina y la barra de cera.
- Para verificar el sellado se coloca agua, si esta no se filtra se procede a realizar el vaciado en yeso. (Bortolotti, 2006)

El yeso extraduro de clase IV es el seleccionado para el vaciado de la impresión definitiva. Se dosifica el material acuerdo a las instrucciones del fabricante y se vierte la mezcla en la impresión. Se realiza una vibración manual de la cubeta, y luego se la coloca en un vibrador de baja presión para evitar la presencia de burbujas de aire en el modelo de trabajo. Una vez que el yeso haya fraguado es liberado de la impresión. (Bortolotti, 2006)

2.11.6.Confección y prueba de rodetes de mordida

Los rodetes de oclusión se elaboración con el fin de obtener un plano de oclusión, devolver la dimensión vertical y proporcionar armonía facial. Diseñados con placa base y herraduras de cera rosa, en esta superficie se marcan la línea media, canina, de sonrisa. Luego se realiza el montaje en articulador de acuerdo a la mordida y registros tomados. (Alfaro et al, 2017)

A menudo se retira o se agrega cera en el sector posterior vestibular para proveer de un espacio adecuado al corredor bucal bilateral con fines estéticos. Este espacio se obtiene inclinando el rodete hacia adentro para que reproduzca el espacio entre la superficie

vestibular de los premolares y los carrillos de los pacientes dentados, el no respetar este espacio repercute en el ancho de la prótesis final. (Rahn et al, 2009)

Los rodetes de cera representan la dimensión y posición de los dientes artificiales. Para la confección de estos rodetes se debe contar con una cera que no se deforme por la temperatura bucal ni tampoco durante los movimientos de apertura y cierre del paciente. El espesor del rodete de acuerdo a la zona varia, el sector anterior tiene alrededor de 3 o 4 mm mientras que el sector posterior cuenta con un espesor mayor ya que representa el área de los premolares y molares, es de 10 – 11 mm. (Bortolotti, 2006)

Algunas veces están dimensiones pueden cambiar de acuerdo a las necesidades individuales de cada paciente. Por lo general, la zona anterior del rodete debe tener una inclinación de 15° permitiendo el correcto asentamiento y apoyo de los labios. En altitud el rodete debe medir alrededor de 23 mm en el sector anterosuperior y de 18 a 20 mm en el sector posterior, estas medidas corresponden al rodete superior; mientras que el rodete inferior tiene una altura uniforme de 18 a 20 mm. El rodete inferior debe terminar en la zona del trígono retromolar, que es el límite máximo que alcanzan los dientes naturales si no se respeta esta zona, la base de la prótesis puede deslizarse hacia adelante. (Bortolotti, 2006)

El contorno facial se determina a partir de los rodetes y la relación armónica y orientación del mismo en el espacio. Se debe obtener un paralelismo entre el plano de Fox y los planos de Camper y bipupilar. (Luján-Larreategui & Pineda-Mejia, 2015)

El plano de Fox está compuesto por una horquilla que se apoya en la superficie oclusal del rodete en cera, un brazo transversal de donde se desprenden dos brazos sagitales. Cuando el dispositivo es colocado en la cavidad bucal, el brazo transversal de la platina de Fox debe estar paralelo a la línea bipupilar, mientras que los dos brazos sagitales deben estar paralelos al plano de Camper por ambos lados. El rodete superior en cera debe ir adaptándose hasta cumplir con estos requisitos. (Bortolotti, 2006)

Además, este instrumento permite definir un plano tentativo de oclusión. A partir de éste se determina el plano anterior que suele estar paralelo a la línea interpupilar y también el plano anteroposterior paralelo al plano de Camper. El plano de Camper es una línea que va del trago al ala de la nariz de cada lado. En su mayoría el plano oclusal de los dientes posteriores naturales es aproximadamente paralelo a estos puntos de referencia anatómicos. (Rahn et al, 2009)

2.11.7. Establecimiento de la dimensión vertical

La dimensión vertical representa la altitud del tercio inferior del rostro y se mide entre dos puntos de referencia. Para establecer la dimensión vertical es necesario distinguir dos posiciones, la posición en reposo en la que los músculos que permiten elevar y bajar la mandíbula se encuentran en un estado de relajación y la posición de oclusión que ocurre cuando ambas arcadas están en contacto**.** (Bortolotti, 2006)

La dimensión vertical en reposo se mide ubicando dos puntos referenciales, uno en el maxilar y otro en la mandíbula. Se usan dos métodos; el calibrador de Willis y la técnica de dos puntos, aunque puede haber inexactitudes. (Basker et al, 2012)

La primera técnica comienza por determinar la dimensión vertical de reposo de cada paciente y después se resta de este valor unos 2 o 3 mm. Para establecerla se pide al paciente que se relaje y mantenga en contacto los labios o emita el sonido "mmm". Se resta una distancia de 2 o 3 mm a la DVR y la medición resultante es la DVO tentativa. (Rahn et al, 2009)

Es decir que la ecuación de Silvermann (una resta de las medidas de ambas posiciones) representa el espacio libre interoclusal requerido durante la fonética y movimientos. Por lo general la medida del E.L.I.O es de 0,5 hasta 8-10 mm. Este método está sujeto a muchas modificaciones debido a que los pacientes deben mantener la mandíbula en posición de reposo. (Bortolotti, 2006)

También está el método de los dos puntos, uno de ellos se ubica en el maxilar, en la punta de la nariz, y el otro punto referencial está en el mentón. Para esta técnica se usa un compás y se evidencian imprecisiones debido a que el paciente suele descender la

mandíbula más de lo necesario a pesar de mantener el sellado labial. Se puede usar en pacientes con barba o en quienes no se puede emplear el calibrador de Willis a causa de su perfil facial. (Basker et al, 2012)

2.11.8.Montaje en articulador

El articulador es un dispositivo mecánico que representa a la articulación temporomandibular y componentes de la mandíbula. Se considera un dispositivo importante durante el tratamiento prostodóntico, a continuación se enumeran sus usos: Estudiar la oclusión natural, diagnosticar problemas oclusales en la dentición natural y artificial, planificar oclusión y articulación en dientes naturales y artificiales, fabricación de superficies oclusales para restauraciones dentales, corregir y modificar restauraciones completas. (Sarandha, 2007)

Hay cuatro clases de articulador; el clase I permite movimientos en un solo sentido, vertical; el clase II registra tanto movimientos verticales como horizontales pero no están relacionados a la articulación temporomandibular, el articulador clase III registra movimientos orientados a la ATM reproduciendo sus trayectorias condíleas a través de elementos mecánicos. Estos pueden ser de tipo Arcon o No Arcon, haciendo referencia a la ubicación de las cavidades y esferas articulares en cada uno. El articulador de clase IV registra los movimientos en relación a la articulación y reproduce movimientos mandibulares. (Rahn et al, 2009)

Por lo general, se confeccionan prótesis totales en articuladores que no requieren de tantos ajustes. El articulador de elección para prótesis total es clase III debido a que permite el uso de aditamentos como el arco facial y registros intraorales que facilitan la programación de los elementos condilares. (Rahn et al, 2009)

De acuerdo al registro de la posición del plano oclusal del rodete superior se inicia el montaje en el articulador (arco facial) para luego continuar con el montaje del modelo inferior según el registro de relación céntrica que relaciona al rodete superior con el inferior. (Ayuso Montero & cols, 2015)

El rodete superior se apoya sobre la horquilla del arco facial y éste se posiciona correctamente en el articulador y se sostiene a través de un dispositivo asegurado a la rama inferior que evita imprecisiones durante el montaje del modelo superior. Una vez ubicado el rodete, se coloca sobre este el modelo de trabajo y posterior a ello se coloca la cantidad de yeso necesaria para fijar el modelo, se baja la rama superior y se une al modelo haciendo presión mientras el yeso fragua. Una vez que el yeso ha fraguado y el modelo superior conjuntamente con el rodete de mordida está fijado al articulador se retira la horquilla, el mecanismo de soporte y el soporte del modelo. Después se voltea el articulador, la superficie oclusal del rodete superior se controla y sobre ésta se apoya el rodete o modelo antagonista, así ambos rodetes o rodete y modelo tienen suficiente superficie de contacto en sentido horizontal de acuerdo al registro tomado por el operador. Al cerrar el articulador, el borde incisal debe llegar al asta vertical. Finalmente se coloca yeso de igual manera en el modelo inferior y cuando ya está endurecido se puede girar una vez más el articulador. (Bortolotti, 2006)

El uso del articulador semiajustable y el montaje del modelo superior a partir del arco facial del dispositivo provee una pauta masticatoria que se acerca en gran medida al patrón oclusal del paciente. (Gutierrez Hernandez & cols, 2003) Sin embargo, ademas del arco facial existe otro dispositivo, la mesa de montaje, que puede usarse para el montaje del modelo superior ajustando el plano oclusal del rodete de cera y consecuentemente propiciando la disminución de la posible discrepancia del plano horizontal. Este dispositivo facilita y precisa el procedimiento. (Telles, 2011)

2.11.9.Enfilado

El enfilado tiene dos funciones básicas, primero responder a la estética proporcionada por los dientes que se encuentran en el sector anterior y segundo, los dientes posteriores nos ayudan a evaluar la estática de la prótesis proporcionando el confort y la satisfacción necesaria al paciente. (Cevallos Pinos, 2014)

Para el enfilado de los dientes anterosuperiores es importante conocer que por lo general los pacientes quieren dientes sin diastemas, de un tono más claro y que conjuntamente

se vean armónicos. En los casos de pacientes con prótesis previa se debe preguntar si desean que esta nueva prótesis se asemeje a la anterior. (Rahn et al, 2009)

Los incisivos centrales superiores debe ubicarse de tal manera que la línea media coincida con la mitad del filtrum y consecuentemente con la línea media facial; referente a los incisivos laterales superiores se requieren modificaciones respecto a su angulación, ancho, ubicación del borde incisal respecto a los incisivos centrales y la altura de los márgenes gingivales. La punta de la cúspide de los caninos debe coincidir en altura con el borde incisal de los incisivos centrales. Los incisivos anteroinferiores se enfilan de tal manera que haya sobremordida vertical y horizontal entre ambas arcadas en oclusión céntrica. Los caninos inferiores son ubicados de igual manera que los superiores. El grado de sobremordida tanto horizontal como vertical determina la guía incisiva del enfilado, esta guía no debe ser mayor de 20° puesto que generaría inestabilidad durante movimientos excursivos, es decir que el fenómeno de Christensen no es aceptable en pacientes con prótesis totales. (Rahn et al, 2009)

Para el enfilado de los dientes posteroinferiores se debe tomar en cuenta la superficie distal de los caninos que será guía para la colocación de los premolares; con respecto a los molares estos no deben ser ubicados sobre la almohadilla retromolar debido a que durante la función podría generar el desalojo de la prótesis. El segundo molar inferior se ubica muy cercano al reborde residual remanente. Y los dientes posterosuperiores no deben colocarse en la pendiente de los surcos hamulares. (Rahn et al, 2009)

2.11.10. Adaptación y control de oclusión de la prótesis

Previo a la instalación de la prótesis el operador debe revisar las bases protésicas corroborando el pulido de estas superficies, no debe observarse ralladuras o imperfecciones en la superficie interna ni bordes agudos en especial en la zona de frenillos puesto que podría generar irritación, dolor y ulceraciones en la zona, es decir que debe adaptarse correctamente a los tejidos. Para identificar estas zonas se coloca una pasta reveladora de presión mediante pinceladas y se coloca y se retira la prótesis de la boca, se observara que las áreas protésicas que mantienen un contacto optimo con los tejidos se encuentran intactas a diferencia de aquellas donde hay presión excesiva, en

estas zonas el material desaparece. Se repite el proceso para verificar las zonas y se procede a aliviar el área con fresas para acrílico. No hay que excederse durante el desgaste puesto que es necesario conservar el sellado periférico de la prótesis y por consiguiente la retención de la misma. (Rahn et al, 2009)

Además de la evaluación de las bases protéticas es necesario revisar que los bordes y el contorno de la prótesis esta pulido y tiene la extensión adecuada y compatible con el vestíbulo y si se provee de los alivios necesarios para los frenillos y si la prótesis respeta los tejidos en la zona del surco hamular durante la función. Para su verificación se coloca cera reveladora en los bordes de la prótesis y se indica al paciente que bosteza y mueva la mandíbula hacia los lados. El material usado se desplaza adecuadamente y permite observar pequeñas sobre extensiones que posterior deberán ser desgastadas y pulidas. (Rahn et al, 2009)

Por lo general existe desarmonía en la oclusión de las prótesis total debido a cambios durante el curado del acrílico, desmolde de la prótesis, errores durante el registro máxilomandibular o en el montaje en el articulador, también por cambios en las estructuras de soporte; esto suele ocurrir principalmente cuando el paciente está usando prótesis. Existen algunas técnicas para corregir este problema pero cabe recalcar que las técnicas intraorales no son las más exactas por la resilencia de los tejidos de soporte que permiten cierto desplazamiento de la prótesis dando lugar a marcas erróneas. El remontaje de la prótesis en el articulador es el procedimiento de ajuste oclusal más exacto. Este proceso limita la participación del paciente durante la evaluación y provee una mejor visión al odontólogo, además de proporcionar un trabajo estable disminuyendo el deslizamiento y obteniendo marcas más fiables por la ausencia de saliva. (Rahn et al, 2009)

Para el control de la oclusión se usa papel articular y se pide al paciente realice movimientos en céntrica y excéntrica para permita identificar todo contacto prematuro, este procedimiento se repite tanto para el lado izquierdo como derecho siendo el lado activo durante los movimientos excéntricos. Una vez que se hayan eliminado todos los contactos prematuros en céntrica y excéntrica se evita el desgaste de las cúspides

linguales superiores o vestibulares inferiores y no se profundiza las fosas o reborde marginales de ningún diente. Cuando ya se ha realizado el desgaste selectivo y se obtiene y mantiene la oclusión deseada se puede retocar la anatomía oclusal. (Rahn et al, 2009)

Luego de la etapa de adaptación y control de la oclusión es importante que el operador eduque y provea al paciente de información que prolonga la vida de la prótesis y preserve las estructuras de soporte, es decir que instruya al paciente sobre los cuidados que debe tener antes y durante la instalación de la prótesis. El operador debe promover demostración y entrenamiento acerca de la colocación y retiro de la prótesis, también el odontólogo debe alertarlo sobre el posible malestar inicial por la nueva prótesis, aconsejarlo respecto a la remoción de la prótesis durante la noche para proveer descanso a los tejidos (8 horas) y resaltar la importancia de un control periódico y mantención. (Carvalho Porto, 2017)

El primer control posterior a la adaptación de la prótesis idealmente debe realizarse a las 24 horas para observar si existen lesiones, náuseas y dificultades de fonación. Al tercer y cuarto día también es aconsejable realizar otro control para eliminar los traumas iniciales a partir de la instalación. Una prótesis tiene un periodo de longevidad de alrededor de 5 a 8 años y es necesario informar al paciente de la importancia de acudir a consultas semestrales o anuales con el objetivo de detectar las necesidades de cambio o rebasamiento. (Carvalho Porto, 2017)

CAPÍTULO III
MARCO METODOLÓGICO

3.1. DISEÑO Y TIPO DE INVESTIGACIÓN

- Esta investigación es de tipo descriptiva porque se analiza cada una de las consecuencias del edentulismo en la salud en general y bucal, y las consideraciones anatómicas a tomar en cuenta antes de confeccionar una prótesis total removible, resaltando la importancia clínica de cada una de ellas durante el diseño de la prótesis total, con la finalidad de ofrecer tanto al estudiante de pregrado como profesional odontólogo información certera que garantice el éxito del tratamiento rehabilitador respetando o modificando estas estructuras para proveer de la biomecánica necesaria y adecuada al paciente durante el uso de la prótesis completa.

- Esta investigación tiene un diseño cualitativo porque se basa en el desarrollo de un solo caso clínico que se llevó a cabo de inicio a fin obteniendo la evidencia necesaria y correspondiente que permita demostrar la eficacia del tratamiento rehabilitador con prótesis total removible post remoción quirúrgica del torus maxilar.

- Además, esta investigación es de tipo documental por la recopilación de información a partir de varias fuentes bibliográficas sean libros o artículos científicos acorde al caso clínico que se desarrolló para conocer con mayor profundidad la técnica terapéutica ejecutada, tanto el protocolo protésico como el quirúrgico que permitió alcanzar las expectativas planteadas.

3.2. MÉTODOS, TÉCNICAS E INSTRUMENTOS

Esta investigación es de tipo deductivo- inductivo puesto que recopila información referente a la terapéutica seleccionada que se ajustó a las necesidades del caso. Su desarrollo permitió determinar la eficacia del tratamiento rehabilitador luego de la

remoción del torus maxilar. También implica el análisis y síntesis de la información recabada respecto al tema de investigación.

La técnica que se empleó durante la selección y ejecución del caso clínico fue la observación clínica, esta permitió tener una visión adecuada de la situación clínica de la paciente y la necesidad de escoger un tratamiento que favorezca su desarrollo funcional y social.

Además, los instrumentos utilizados durante este proceso fueron la historia clínica, documento médico legal que se llenó realizando el interrogatorio correspondiente a la paciente para conocer todos los antecedentes tanto familiares como personales que ella pueda referir, sean enfermedades sistémicas, tratamientos previos, alergias y principalmente el motivo de consulta por el que acude a consulta. Conjuntamente con esto, se realizó un estudio fotográfico y radiológico de la paciente que permita obtener el diagnóstico definitivo y llevar a cabo el tratamiento seleccionado que consistió en la remoción del torus maxilar en la Clínica de Cirugía, y una vez cumplido el periodo de cicatrización y recuperación del tejido, se pueda realizar la confección de la prótesis total removible en la Clínica Integral del Adulto y del Adulto Mayor de la Facultad Piloto de Odontología de la Universidad de Guayaquil. Esta técnica terapéutica respondió con los requerimientos previamente conocidos durante la anamnesis.

3.3. PROCEDIMIENTO DE LA INVESTIGACIÓN

1) El presente trabajo de investigación inicia con la recopilación de información de libros y revistas de actualización odontológica.
2) Se llenó la historia clínica de la paciente.
3) Se registró el estado bucal de la paciente a través de fotografías y se pidió la radiografía panorámica y exámenes de sangre.
4) Se removió quirúrgicamente el torus maxilar iniciando con asepsia extraoral e intraoral del paciente, anestesia, incisión doble Y, levantamiento del colgajo, exéresis de la protuberancia ósea, sutura y colocación de la antigua prótesis readaptada para proteger el área que se regularizo quirúrgicamente.
5) Se retiró los puntos de sutura 7 días después.

6) Se esperó 5 semanas post la remoción del torus maxilar para dar inicio con el diseño y confección de la prótesis total.

7) Se tomó las impresiones preliminares y se prosiguió con el vaciado de los modelos de estudio para posterior diseño y confección de la cubeta individual.

8) Se realizó el sellado periférico de la cubeta individual con compuesto de modelar a través de una técnica dinámica y se tomó la impresión funcional de la paciente con silicona regular.

9) Se envió al técnico para que realice el vaciado y encofrado de impresión tomada a la paciente.

10) Se realizaron los registros maxilomandibulares con el rodete de oclusión en cera.

11) Se montó el rodete y los modelos de trabajo en el articulador semiajustable.

12) Se realizó la prueba de enfilado de la paciente.

13) Se adaptó y controlo oclusión de la nueva prótesis de la paciente.

14) Se realizó la discusión del caso y también se elaboraron las conclusiones y recomendaciones.

3.4. DESCRIPCIÓN GENERAL DEL CASO

Paciente de sexo femenino, de 53 años de edad, acude a consulta porque quiere cambiarse sus placas dentales, al examen clínico se observó ausencia de piezas dentales en la arcada superior y la presencia de torus maxilar, la arcada inferior contaba con 6 piezas dentales remanentes en giroversión y con recesión gingival, las piezas mencionadas son la 4.3, 4.4, 4.5, 3.3, 3.4, 3.5.

Se evaluaron las prótesis dentales con las que vino la paciente y se evidencio la falta de estética y funcionalidad que estas proporcionaban a la paciente.

3.4.1. Historia clínica

3.4.1.1. Identificación del paciente

- **Datos personales**

Nombre del paciente: Mary Guicela Portéz Suarez

Edad: 53 años

Sexo: femenino

Procedencia: Ecuatoriana

Ocupación: ama de casa

Dirección: Duran

- **Signos vitales**

  P/A: 110/80 mmHg

  Temperatura: 37°C

  Pulso: 60 x min.

3.4.1.2. Motivo de Consulta

"Me van a cambiar la placa"

3.4.1.3. Anamnesis

Durante el interrogatorio la paciente relata que ella empezó a perder sus piezas dentarias desde los 12 años. Ella considera que perdió sus dientes por mala alimentación o una lactancia inadecuada. Relata que asistía a consultas odontológicas cuando sentía dolor o por caries pero que generalmente le aconsejaban que mejor se extrajera los dientes y ella accedía por miedo y también debido a que era el único tratamiento que le ofrecían; de esta manera lograba aliviar el malestar. La paciente no presenta ninguna patología sistémica y tampoco está bajo medicación.

3.4.1.4. Enfermedad o Problema actual: Asintomática

3.4.1.5. Antecedentes personales: la paciente no refiere ningún antecedente personal.

3.4.1.6. Antecedentes familiares: la paciente comenta que su mamá y otros familiares de parte de madre son diabéticos.

3.4.2. Examen extraoral

Al examen clínico no se observan asimetrías faciales, hay disminución de la altura facial, su perfil es convexo.

3.4.3. Examen intraoral

Durante el examen clínico se observó la ausencia de la totalidad de las piezas dentales en el maxilar, en el paladar, la presencia de un torus palatino prominente y largo. Los rebordes alveolares están vestibularizados y la tuberosidad maxilar izquierda es prominente. Con respecto a la mandíbula, hay evidente reabsorción ósea en la zona posteroinferior de ambas hemiarcadas y hay seis piezas dentales remanentes con evidente giroversión y retracción gingival, además de que están vestibularizados.

3.4.4. Odontograma

Ausencia completa de piezas dentales en el maxilar, y presencia de dientes remanentes tales como 4.3, 4.4, 4.5, 3.3, 3.4, 3.5. Los dientes 3.5 y 4.5 presentan restauraciones oclusales.

Ilustración 1 Odontograma

Fuente: Dpto. de Admisión de la Facultad Piloto de Odontología

3.5. IMÁGENES DE RX, MODELOS DE ESTUDIO, FOTOS INTRAORALES, EXTRAORALES

Fotografias extraorales

3.5.1. Imagen Frontal y Lateral

Ilustración 2 Foto frontal

Fuente: Autor

Ilustración 3 Foto Lateral izquierda

Fuente: Autor

Ilustración 4 Foto lateral derecha

Fuente: Autor

3.5.2. Fotos intraorales: oclusales

Ilustración 5 Arcada superior con prótesis total previa

Fuente: Autor

Ilustración 6 Arcada Superior sin prótesis dental
Fuente: Autor

Ilustración 7 Arcada inferior con prótesis parcial

Fuente: Autor

Ilustración 8 Arcada inferior sin prótesis parcial

Fuente: Autor

Ilustración 9 Arcada inferior vista frontal

Fuente: Autor

Ilustración 10 Imagen frontal de ambas arcadas en oclusión

Fuente: Autor

Ilustración 11 Imagen lateral derecha en oclusión

Fuente: Autor

Ilustración 12 Imagen lateral izquierda en oclusión

Fuente: Autor

3.5.3. Modelos de estudio:

Ilustración 13Modelo de estudio, vista frontal

Fuente: Autor

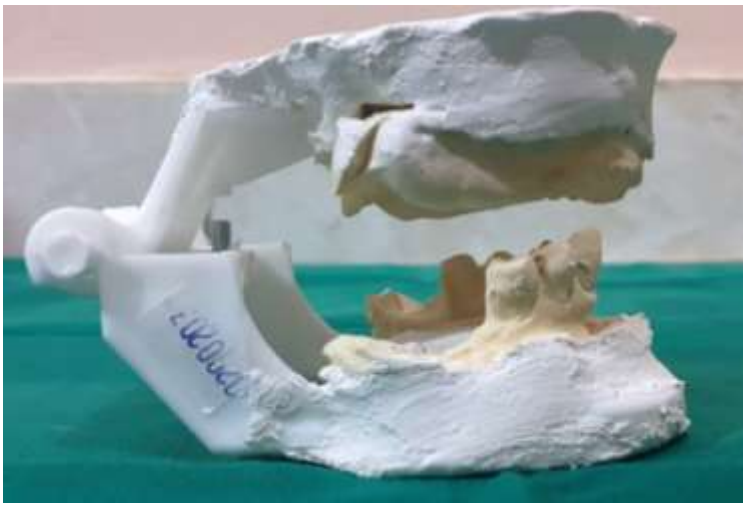

Ilustración 14Modelo de estudio, vista lateral derecha

Fuente: Autor

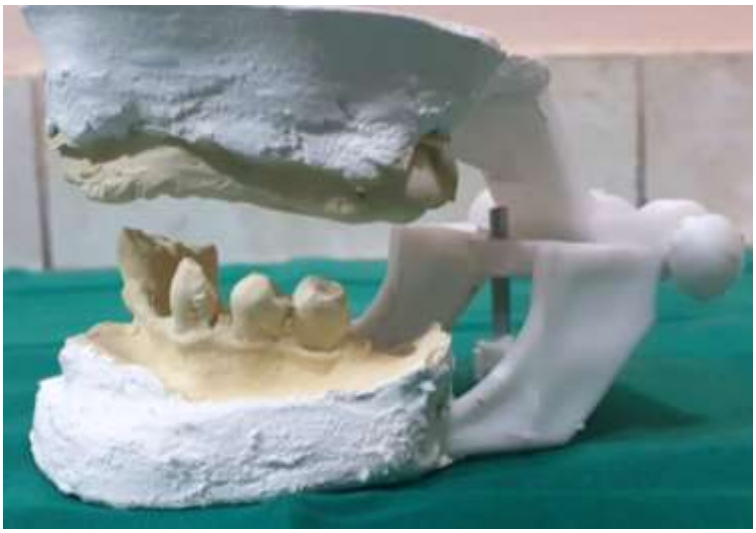

Ilustración 15Modelo de estudio, vista frontal izquierda

Fuente: Autor



Ilustración 16Modelo de estudio, vista posterior

Fuente: Autor

3.5.4. Imágenes radiográficas:

Ilustración 17 Radiografía Panorámica

3.6. DIAGNÓSTICO

Biotipo craneal	Dolicocéfalo, cráneo alargado.
Biotipo facial	Mesoprosopo o mesofacial.
Edentulismo	Total superior y clase I de Kennedy modificación I en la mandíbula
Hábitos	Onicofagia
Alteraciones periodontales	Retracción gingival en todos los dientes remanentes
Características oclusales	Dientes remanentes vestibularizados y en giroversión
Alteraciones endodónticas	No refiere
Defectos o alteraciones estructurales	Restauraciones en piezas dentales 4.5, 3.5. Reabsorción ósea.

3.7. PLANES DE TRATAMIENTO

- Sobredentadura implantomucosoportada: la paciente se debe someter a un proceso quirúrgico para la colocación de mínimo cuatro implantes, deberá esperar alrededor de 6 meses para posterior a esto adaptar la prótesis final que de manera eficaz le proveerá retención y estabilidad a la prótesis. Este tipo de sobredentadura disipa las fuerzas producidas durante el proceso masticatorio a través de los implantes y la mucosa oral.

- Prótesis adaptada a la presencia del torus. Se diseña una prótesis total que rodee y respete la morfología y tamaño del torus, adaptándose a él sin ocasionar daños en la mucosa que recubre el torus maxilar.

- Prótesis total post remoción del torus maxilar. Antes de iniciar el tratamiento protésico se evalúa a la paciente y se realiza la exéresis del torus maxilar. Posterior a ello, se espera el tiempo adecuado para el proceso de cicatrización y reparación de los tejidos y se procede a realizar la prótesis total convencional sin modificaciones y que proporcione las propiedades biomecánicas necesarias para el desenvolvimiento del paciente.

3.8. PRONÓSTICO

El pronóstico es favorable puesto que a través de la cirugía se readapto la superficie palatina para que el diseño de la prótesis no se altere y esta provea de retención y estabilidad durante su uso.

3.9. PROCESO CLINICO

TRATAMIENTO

Se optó por la remoción del torus maxilar para posterior a ello realizar la prótesis total convencional puesto que la paciente ya venía con una prótesis adaptada a la presencia del torus y el diseño de esta no favorecía la retención ni la estabilidad de la prótesis debido al tamaño y forma que la protuberancia ósea tenia. Y no se colocaron implantes debido al elevado costo del tratamiento y el tiempo que requería el mismo para llevarse a cabo.

1) Cirugía de torus maxilar, inicia con la anestesia de la zona para luego incidir con el bisturí y realizar una incisión doble Y. posterior a ello, se levantara el colgajo con el periostotomo para descubrir toda el área que ocupa el torus maxilar y empezar con la osteotomía que permitirá dejar lisa la superficie que previamente ocupaba la protuberancia ósea y se sutura.
2) Periodo de cicatrización y reparación de tejidos previo a la confección de la prótesis total removible.
3) Toma de impresión preliminar de ambas arcadas.
4) Diseño de la cubeta individual en base al modelo de estudio.
5) Sellado periférico con godiva.
6) Toma de impresión funcional o definitiva.
7) Diseño y prueba de rodetes de oclusión.
8) Montaje en articulador de los modelos de trabajo.
9) Prueba de enfilado
10) Adaptación de la prótesis total

- **Cirugía de torus maxilar**

Ilustración 18 Anestesia Infiltrativa Fuente: Autor

Ilustración 19 Incisión Doble Y Fuente: Autor

Ilustración 20 Levantamiento del colgajo

Fuente: Autor

Ilustración 21 Osteotomía

Fuente: Autor

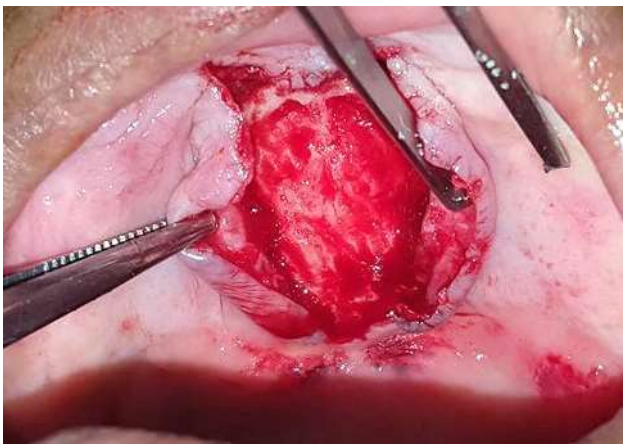

Ilustración 22 Superficie palatina lisa previa sutura

Fuente: Autor

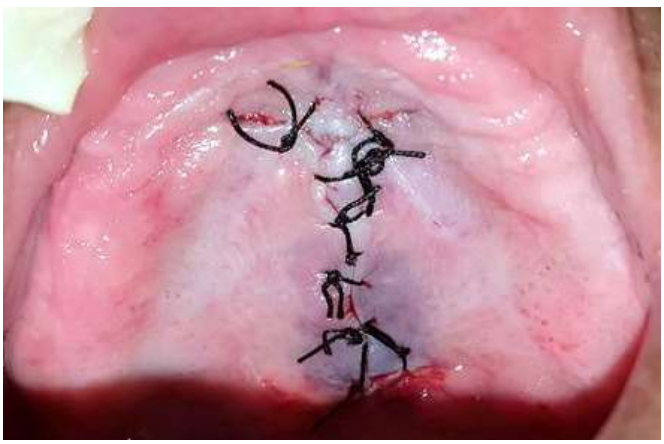

Ilustración 23 Suturas de punto simple

Fuente: Autor

La cirugía del torus maxilar permitió regularizar la superficie palatina para que luego proporcione un área de soporte sin interferencias durante el diseño y confección de la prótesis total superior.

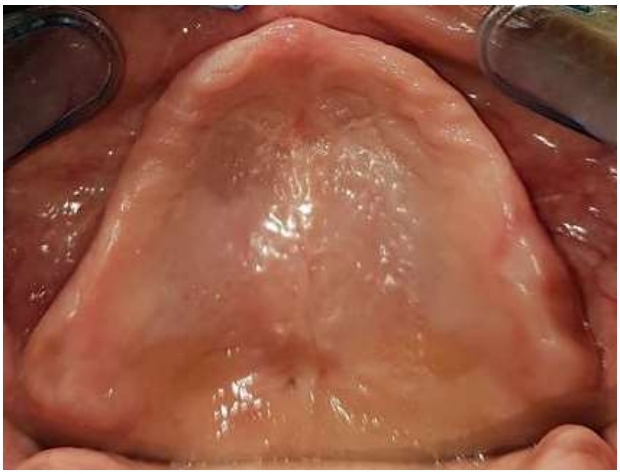

Ilustración 24 Evolución post cirugía

Fuente: Autor

- **Procedimientos para realizar prótesis total removible**

Ilustración 25 Impresión preliminar superior

Fuente: Autor

Ilustración 26 Impresión preliminar inferior

Fuente: Autor

Ilustración 27 Modelo de estudio superior

Fuente: Autor

Ilustración 28Modelo de estudio inferior

Fuente: Autor

Se realizó el diseño para una prótesis parcial metálica inferior sin embargo debido a factores económicos se trabajó con la prótesis parcial acrílica con la que venía la paciente, la cual se encontraba adaptada.

Ilustración 29 Diseño de prótesis parcial inferior

Fuente: Autor

Ilustración 30 Impresión preliminar inferior

Fuente: Autor

Una buena impresión preliminar provee de un modelo de estudio con características anatómicas aceptables para el diseño adecuado y posterior confección de la cubeta individual con la que se tomara la impresión definitiva.

Ilustración 31 Impresión del sellado periférico

Fuente: Autor

Ilustración 32 Cubeta Individual con sellado periférico

Fuente: Autor

El sellado periférico se realizó con compuesto de modelar. Este procedimiento fue hecho con una técnica mucodinámica en la que el paciente realiza ciertos movimientos que permiten el registro adecuado y además, provee a la futura prótesis la retención necesaria para desempeñar su función.

Ilustración 33 Impresión definitiva

Fuente: Autor

Ilustración 34 Modelo definitivo superior

Fuente: Autor

Ilustración 35 Rodete de mordida, vista frontal
Fuente: Autor

Ilustración 36Rodete de mordida vista lateral izquierda

Fuente: Autor

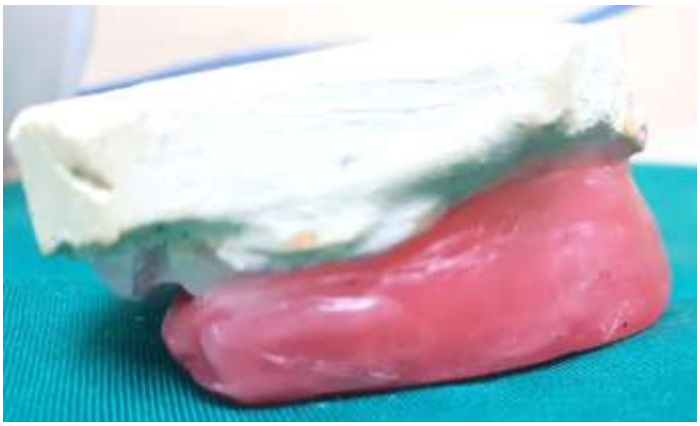

Ilustración 37 Rodete de mordida, vista lateral derecha

Fuente: Autor

Ilustración 38 Prueba de rodete de oclusión

Fuente: Autor

Ilustración 39 Platina de Fox, línea bipupilar

Fuente: Autor

Ilustración 40 Platina de Fox, lado derecho

Fuente: Autor

Ilustración 41 Platina de Fox, lado izquierdo

Fuente: Autor

Ilustración 42Platina de Fox paralela al plano de Camper, lado derecho

Fuente: Autor

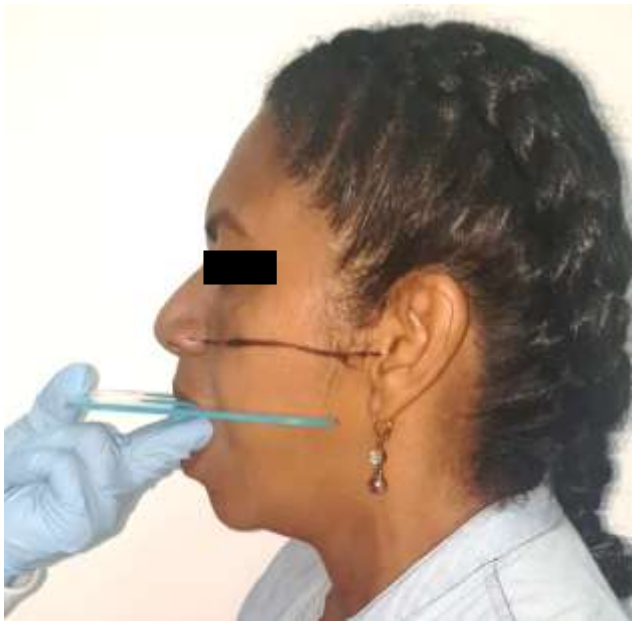

Ilustración 43Platina de Fox paralela al plano de Camper, lado izquierdo

Fuente: Autor

Ilustración 44 Dimensión Vertical en Oclusión

Fuente: Autor

La medidad de la dimension vertical en reposo fue de 46 mm mientras que la medida de la dimension vertical en reposo tomada con la tecnica de los 2 puntos fue de 49 mm, obteniendo un ELIO (Espacio libre interoclusal) de 3 mm, esjpacio dentro de los rangos normales.

Ilustración 45 Dimensión Vertical en reposo

Fuente: Autor

Ilustración 46 Prueba de rodete de oclusión con líneas guía marcadas

Fuente: Autor

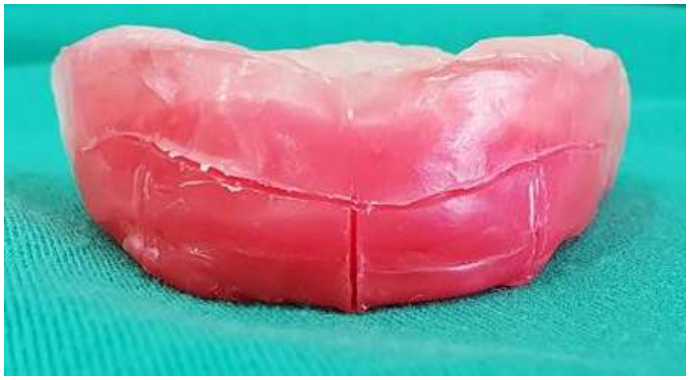

Ilustración 47 Rodete de mordida con línea canina, media y de sonrisa

Fuente: Autor

Ilustración 48 Rodete de mordida vista lateral izquierda

Fuente: Autor

Ilustración 49 Rodete de mordida vista lateral derecha

Fuente: Autor

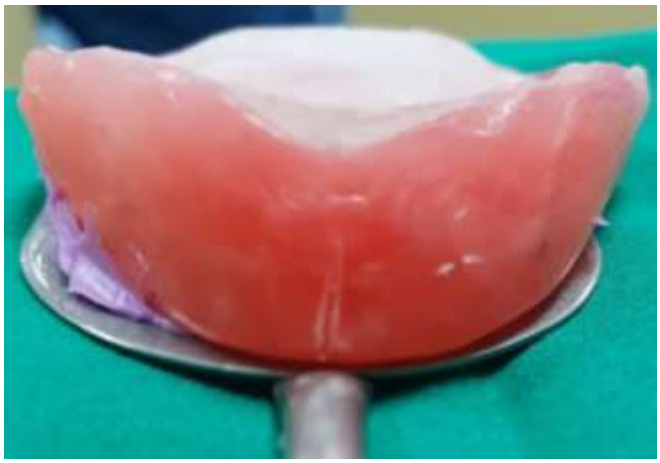

Ilustración 50 Rodete de oclusión en horquilla para colocación del arco facial

Fuente: Autor

El rodete de oclusion provee informacion del tamaño y ubicación de los dientes, ademas del plano de oclusion. A traves del rodete se mide y devuelve la dimension vertical de la paciente y de acuerdo a su morfologia se puede readaptar con el fin de mantener la estetica en todos sus angulos.

Ilustración 51 Arco facial

Fuente: Autor

El uso del arco facial para el montaje del rodete y modelo superior proporciona información de un patrón oclusal habitual del paciente.

Ilustración 52 Arco facial, vista lateral izquierda

Fuente: Autor

Ilustración 53 Arco facial, vista lateral derecha
Fuente: Autor

Ilustración 54 Montaje del modelo superior en el articulador

Fuente: Autor

Ilustración 55 Montaje del modelo superior en el articulador en base al arco facial

Fuente: Autor

Ilustración 56 Ubicación del modelo inferior para montaje en articulador

Fuente: Autor

Ilustración 57 Montaje modelo inferior en articulador

Fuente: Autor

Ilustración 58 Montaje de ambos modelos de trabajo, vista frontal

Fuente: Autor

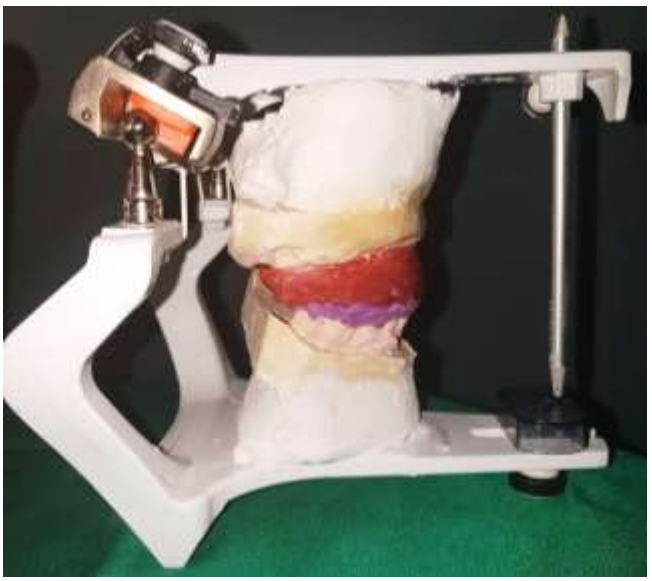

Ilustración 59 Montaje de modelos de trabajo, vista lateral derecha

Fuente: Autor

Ilustración 60 Montaje de modelos de trabajo en articulador, vista lateral izquierda

Fuente: Autor

Ilustración 61 Visión posterior de modelos de trabajo montados en articulador

Fuente: Autor

Ilustración 62 Enfilado vista frontal

Fuente: Autor

Ilustración 63 Vista lateral derecha del Enfilado

Fuente: Autor

Ilustración 64 Vista lateral izquierda del Enfilado

Fuente: Autor

Ilustración 65 Enfilado Vista posterior

Fuente: Autor

Ilustración 66 Enfilado realizando movimientos bordeantes, Vista lateral derecha

Fuente: Autor

Ilustración 67 Enfilado realizando movimientos bordeantes, vista lateral izquierda

Fuente: Autor

Simulando los movimientos de lateralidad del enfilado en el articulador semiajustable, se evidencia que en lado de trabajo hay función de grupo y además, hay contactos oclusales en el lado de balance favoreciendo así a la oclusión bilateral balanceada.

Ilustración 68 Prueba de enfilado en posición de MIC, vista frontal

Fuente: Autor

Ilustración 69 Prueba de Enfilado vista lateral izquierda

Fuente: Autor

Ilustración 70 Prueba de Enfilado vista latera derecha
Fuente: Autor

Ilustración 71 Prueba de Enfilado, movimientos excursivos vista de lado izquierdo

Fuente: Autor

Ilustración 72 Prueba de Enfilado, movimientos excursivos, vista de lado derecho

Fuente: Autor

Durante la prueba de enfilado en la paciente se demostró y reafirmo la presencia de contactos muy similares a los observados en el articulador, tanto en el lado de balance como de trabajo durante los movimientos de lateralidad de lado derecho e izquierdo cumpliendo con los objetivos de una oclusión bilateral balanceada.

Ilustración 73 Prueba de Enfilado vista frontal

Fuente: Autor

Ilustración 74 Prótesis total, vista frontal

Fuente: Autor

Ilustración 75 Prótesis total, vista lateral derecha

Fuente: Autor

Ilustración 76 Prótesis total, vista lateral izquierda

Fuente: Autor

Ilustración 77 Comparación del estado de la prótesis total antigua con la nueva

Fuente: Autor

Ilustración 78 Control de la oclusión durante adaptación de la prótesis total

Fuente: Autor

Ilustración 79 Control de la oclusión, prótesis antagonista

Fuente: Autor

El tipo de oclusión que se dejó y manejo fue la oclusión bilateral balanceada porque a partir de un número simultáneo de contactos entre ambas arcadas se favorece la estabilidad de la prótesis tanto en movimientos en céntrica como en excéntrica.

Ilustración 80 Adaptación, posición de máxima intercuspidación

Fuente: Autor

Ilustración 81 Adaptación, lateralidad derecha

Fuente: Autor

Ilustración 82 Adaptación, lateralidad izquierda

Fuente: Autor

Ilustración 83 Prótesis Adaptada

Fuente: Autor

Ilustración 84 Antes y Después de la paciente

Luego de 4 meses se realizó un control para corroborar y evaluar el éxito del tratamiento rehabilitador, la paciente manifestó lo siguiente “Ahora hasta me cuesta sacarme la placa, está bien sujeta”. Se le pregunto si existía algún malestar y que lo indique, y menciono que se siente muy a gusto con su prótesis diciendo “no se me mueve para comer y mi nieto ya no me dice que tengo la sonrisa fea”. Una prótesis total

removible bien adaptada a las estructuras anatómicas no solo provee un cambio físico y funcional sino también psicosocial para los pacientes.

Ilustración 85 Control, máxima intercuspidación

Fuente: Autor

Ilustración 86 Control, lateralidad izquierda

Fuente: Autor

Ilustración 87 Control, lateralidad derecha

Fuente: Autor

Ilustración 88 Control de oclusión

Fuente: Autor

Ilustración 89 Control de la oclusión, antagonista

Fuente: Autor

3.10. DISCUSIÓN

A menudo durante la inspección clínica se pueden observar irregularidades óseas o de tejido blando que pueden alterar el diseño y confección de la prótesis total removible o interferir durante la función, provocando irritación e inestabilidad durante su uso y desencadenar el desalojo de la misma.

Fuentes Fernández et al (2009) afirma que el torus es un crecimiento óseo no patológico, bien definido, asintomático y de naturaleza multifactorial que de acuerdo a su ubicación se denomina torus palatino o maxilar o torus mandibular.

El torus maxilar puede condicionar la confección y uso de la prótesis total removible superior puesto que esta estructura de acuerdo a su tamaño afecta la relación que debe haber entre la base de la prótesis y los tejidos de soporte. Rhan et al (2009) mencionan que el torus maxilar acarrea más problemas cuando tiene una ubicación más posterior en el paladar debido a que altera el sellado palatino posterior, lo que sustenta lo dicho por Nozu Imada et al (2014) referente a la afectación de la retención y función de las prótesis completas a causa del torus. Además, Alvarado Salinas (2014) en su artículo menciona que el éxito de la prótesis removible depende en gran magnitud de la estrecha relación que ésta tiene con las estructuras anatómicas y sus limitantes y a su vez destaca la importancia de un correcto diagnóstico clínico.

Existen algunas alternativas terapéuticas para tratar pacientes edéntulos con torus maxilar de acuerdo al tamaño de esta estructura, pero en este caso por factores económicos y tratamientos previos e inadecuados que no favorecían el uso y funcionalidad de la prótesis se prefirió realizar la exéresis del torus maxilar para luego realizar el tratamiento rehabilitador. Fuentes Fernández (2009) en su artículo establece que la opción terapéutica más adecuada sea la rehabilitación implantosoportada sin embargo refiere que no toda la población está en capacidad de acceder a ella y por ese motivo nombra a las técnicas quirúrgicas pre protésicas como una gran alternativa y adyuvante al tratamiento rehabilitador.

No en todos los casos de pacientes con torus se indica la remoción quirúrgica del mismo, Quran (2006) establece posibles causales para la exéresis del torus como la alteración de la función, problemas durante la colocación de la dentadura o irritaciones y ulceraciones recurrentes.

Nozu Imada et al (2014) también menciona que el diseño de una prótesis total con recubrimiento del torus es un factor importante de trauma y malestar para el paciente y considera que la indicación de remoción del torus maxilar está limitada a casos de prejuicio funcional y afectación del tratamiento protésico tal como ya se había mencionado.

Díaz Calle (2010) aconseja que para la remoción quirúrgica del torus en pacientes adultos mayores o con problemas de osteoporosis es preferible usar pieza recta a velocidad, cincel y martillo durante el procedimiento, y que se puede dar inicio al tratamiento protésico esperando un mes para que el tejido cicatrice. Además, recomienda que si es posible aliviar la prótesis y no lastimar el tejido es mejor evitar la cirugía.

La remoción del torus maxilar provee de un área de soporte adecuada, lisa y sin interferencias que permiten el correcto asentamiento y relación de las estructuras anatómicas y la base protética, obteniendo el sellado periférico y palatino posterior requerido garantizando su permanencia durante el uso. El contacto adecuado de las superficies y la intervención de la saliva como factor de unión favorece la adhesión y cohesión de las moléculas de cada zona, y consecuentemente optimiza la retención y estabilidad protética, puesto que la presencia del torus maxilar en el paladar disminuye el área de cobertura protética, afecta el sellado palatino y genera una área de interferencia y dolor para el paciente durante el uso de la prótesis total removible cuando esta se adapta a la presencia de esta variación anatómica.

González (2018) considera que la cirugía pre protésica de la mano con el tratamiento rehabilitador puede desencadenar un efecto positivo en la calidad de vida de los pacientes, en especial de aquellos pacientes con prótesis superior.

A pesar de que el procedimiento quirúrgico tiene su grado de complejidad y la cicatrización y reparación de los tejidos toma un tiempo considerable y retarda el tratamiento rehabilitador, esta técnica es efectiva debido a que provee una superficie anatómica lisa que entra en contacto con la base protética y como resultado la prótesis total removible es retentiva y estable permitiendo la funcionalidad deseada y proporcionando la estética a la paciente.

La acción interdisciplinaria permitió proporcionar un tratamiento rehabilitador exitoso y longevo para la paciente a fin de cumplir con los requerimientos estéticos y funcionales y además, mejorar su desenvolvimiento durante actividades cotidianas

.

CAPÍTULO IV
CONCLUSIONES Y RECOMENDACIONES

4.1. CONCLUSIONES

Para lograr la eficacia del tratamiento con prótesis total removible, es necesario efectuar un correcto diagnóstico que proporcione información pertinente sobre las estructuras de soporte de la prótesis total y los tejidos adyacentes. A través de la inspección clínica se puede observar durante esta etapa, irregularidades en la mucosa oral o evidenciar la presencia entidades óseas benignas denominadas torus.

El torus palatino debe entrar en consideración durante la planificación terapéutica de un paciente edéntulo total porque puede condicionar el diseño y posterior confección de la prótesis completa superior. Existen algunas alternativas de tratamiento para pacientes edéntulos con torus maxilar en los que se modifica el diseño general de la prótesis total. Cada una de estas alternativas está condicionada a la morfología, tamaño y ubicación precisa que tenga el torus.

En las prótesis totales convencionales, el torus puede interferir en la línea de vibración o actuar como fulcro durante su uso generando inestabilidad y posible desalojo de la misma. En este caso específico, el torus maxilar era de gran proporción y con una ubicación posterior; además, su presencia no favorecía la retención protética. También por factores económicos y previos antecedentes terapéuticos, la rehabilitación con prótesis total removible post remoción quirúrgica del torus maxilar fue el tratamiento de elección.

La cirugía del torus maxilar provee de una estructura palatina libre de interferencias permitiendo el correcto asentamiento de la prótesis en la superficie mucosa del reborde alveolar residual. Este procedimiento quirúrgico permite la remodelación de esa área protética, la obtención de un buen sellado palatino posterior y además la eliminación un factor desestabilizante para la prótesis total removible. Es decir, permite una buena adaptación de la prótesis en la superficie palatina, una correcta cobertura protética y la adherencia adecuada a la mucosa, proporcionando una óptima retención de la prótesis en boca.

Cabe recalcar que no en todos los casos la exéresis del torus maxilar está indicada. Su indicación se limita a casos donde la entidad ósea afecte el diseño y retención de la prótesis total.

Por lo general, se buscan tratamientos que eviten la remoción del torus maxilar sin embargo, las prótesis convencionales adaptadas a la presencia del torus no proporcionaron previamente a la paciente el confort y funcionalidad adecuada puesto que el torus no favorecía la retención de la prótesis, carecía de sellado palatino posterior por la extensión y tamaño de la estructura ósea, lo que conlleva al desequilibrio y desalojo de la prótesis. Los errores durante la elección terapéutica producen poca satisfacción y fracaso del tratamiento rehabilitador.

El éxito de este tratamiento rehabilitador con prótesis total removible en este caso se basó en un correcto diagnóstico y el seguimiento a cabalidad tanto del protocolo quirúrgico como de los pasos para la confección de la prótesis total. Esta cirugía proporciono un área de soporte adecuada para el correcto asentamiento de la prótesis, obteniendo la estética necesaria y la retención y estabilidad requerida con el fin de cumplir con cada uno de los requerimientos funcionales que deben llevarse a cabo durante su uso garantizando así la eficacia de la terapéutica rehabilitadora.

4.2. RECOMENDACIONES

Tanto profesionales como estudiantes de la carrera de Odontología que realicen tratamientos con prótesis total removible, deben conocer y manejar de manera eficaz los pasos necesarios para confeccionar una prótesis total removible.

Una evaluación diagnostica detallada de cada una de las estructuras y las condiciones orales con las que el paciente acude, es necesaria para realizar una correcta planificación terapéutica y luego ejecutar el tratamiento. El correcto llenado de la historia clínica es esencial previo a realizarlo.

Además, es importante conocer como son las características estructurales óptimas para llevar a cabo el tratamiento rehabilitador con prótesis completa, y de esta manera evitar futuros inconvenientes en el asentamiento, retención y estabilidad de la misma. En caso de presentar una variación estructural como el torus será necesario también que conozca distintas alternativas de tratamiento para los pacientes edéntulos con esta particularidad. Si el torus es de gran proporción se recomienda una acción interdisciplinaria realizando la exéresis de esta estructura para regularizar la zona y garantizar el éxito del tratamiento.

La capacitación de la comunidad odontológica debe ser constante para estar preparados para adaptarse, ofrecer y realizar distintas opciones de tratamiento que se ajusten a las necesidades, requerimientos y presupuestos de los pacientes.

La remoción del torus previo a la confección de una prótesis total es una alternativa en caso de que rehabilitación implantosoportada no pueda llevarse a cabo por factores económicos.

BIBLIOGRÁFIA

1. Abrams, S., & Hellen, W. (2006). Fabrication of an overdenture covering a torus palatinus using a combination of denture base materials. Case report. *Dentistry Today*, 74.
2. Alfaro et al, G. E. (2017). *Repositorio Institucional de la Universidad Nacional de la Plata.* Obtenido de Repositorio Institucional de la Universidad Nacional de la Plata: http://sedici.unlp.edu.ar/bitstream/handle/10915/70354/Documento_completo.pdf-PDFA.pdf?sequence=1&isAllowed=y
3. Alvarado Salinas, M. C. (2014). Torus palatino y mandibular y su impacto en el diseño y colocacion de una protesis removible. *Odontología actual*.
4. Alvarez Cantoni & cols, H. (2002). *Prótesis Total Removible.* Editorial Hacheace.
5. Ayuso Montero & cols, R. (2015). Prótesis removible en el paciente geriátrico. *Avances en Estomatología*, 194- 197.
6. Basker et al, R. (2012). *Tratamiento protésico en pacientes edéntulos.* Amolca.
7. Bortolotti, L. (2006). *Prótesis removible Clásica e Innovaciones* . México: Amolca.
8. Carvalho Porto, V. (2017). *Prótese Parcial Removível.* Sao Paulo, Brasil: Quintessence Editora.
9. Cevallos Pinos, J. F. (octubre de 2014). *Universidad Internacional del Ecuador.* Obtenido de Universidad Internacional del Ecuador: http://repositorio.uide.edu.ec/bitstream/37000/349/1/T-UIDE-0328.pdf
10. Chiapasco, M. (2004). *Cirugía oral. Texto y Atlas a color.* . Barcelona- España: Masson.
11. Cote, S. E. (2007). *Immigrant Medicine.* USA: Elsevier Mosby.
12. Díaz Calle, R. (2010). Torus mandibular bilateral, eliminación quirúrgica para prótesis parcial removible. *Revista científica odontológica*, 40- 41.
13. Díaz Torreblanca, F., & Quintana del Solar, M. (2013). Prótesis total inmediata como alternativa de tratamiento. *Revista Estomatológica Herediana*, 31.
14. Drago, C. (2017). *Restauraciones con Implantes.* AMOLCA.
15. Emami, E. (2013). The Impact of Edentulism on Oral and General Heatlh. *International Journal of Dentistry*.
16. Felton, D. (2009). Edentulism and comorbid factors. *Journal of Prosthodontics: official journal of the American College of Prosthodontists*.
17. Finbarr Allen, P. (2003). A Review of the Functional and Psychosocial Outcomes of Edentulousness Treated with Complete Replacement Dentures. *Journal of Canadian Dental Assosiation*, 662.

18. Flores, J. L. (2004). Cavidad Oral: Torus palatinus y torus mandibularis. *Revista de Gastroenterologia*, 344.
19. Fuentes Fernandez et al, R. (2009). Torus palatino y Torus mandibular. *International Journal of Odontostomatology*, 113- 116.
20. GalèsûCamus, D. C. (24 de febrero de 2004). *OMS Bolivia*. Obtenido de OMS Bolivia: https://www.paho.org/bol/index.php?option=com_content&view=article&id=278:la-oms-publica-un-nuevo-informe-sobre-problema-mundial-enfermedades-bucodentales&Itemid=481
21. García -García & cols, A. S. (2010). Current status of the torus palatinus and torus mandibularis. *Medicina Oral, Patologia oral y Cirugia Bucal*, 354- 358.
22. Gonzalez, J. (2018). Torus Palatinus: A Brief Review of the literature and Case Report Removal. *The Journal of Implant & Advanced Clinical Dentistry*, 7 - 9.
23. Grunert, I., & Crepaz, M. (2008). *Prótesis Total, estetico- funcional- individual* . Barcelona- España: Quinttessence books.
24. Gupta, R. (2018). Analysis in Variation in Ridge Morphology in Edentulous Adults. *Journal of Advanced Medical and Dental Sciences Research*, 5 -6.
25. Gutierrez Hernandez & cols, M. E. (2003). Importancia del articulador semiajustable en la rehabilitación. *Revista Cubana de Estomatología*.
26. Guzmán Marin et al, B. (2014). El Torus en cavidad oral, hallazgos en una muestra poblacional de Santiago de Cali. *Revista GASTROHNUP*.
27. Hayakawa, I., & Watanabe, I. (2003). Impressions for complete dentures using new silicone impression materials. *Quintessence International*.
28. Hidalgo Lopez & cols, I. (2009). Oclusión en protesis total. *Revista de Estomatologia Herediana*, 125 -127.
29. Hovsepian Kepian, M. (2017). La función de la saliva en la reteción de las dentaduras totales. *Revista Odontológica de los Andes*, 40- 41.
30. Jainkittivong, A. (2010). Oral mucosal lesions in denture wearers. *Gerodontology*.
31. Kanazawa et al, M. (2018). The patient general satisfaction of mandibular single-implant overdentures and conventional complete dentures. *Medicine (Baltimore)*.
32. Lee & cols, S. (2001). Variations of the prominences of the bony palate and their relationship to complete dentures in Korean skulls. *Clinical Anatomy*.
33. Loayza Abuhadba, O. M. (noviembre de 2016). *Universidad Señor de Sipán.* Obtenido de Universidad Señor de Sipán: http://servicios.uss.edu.pe/bitstream/handle/uss/4041/tesis%20en%20pdf.pdf?sequence=1&isAllowed=y
34. Luján-Larreategui, H., & Pineda-Mejia, M. (2015). Prótesis mucosoportada en la rehabilitación de un paciente totalmente edéntulo con fisura palatina. *Odontología SanMarquina*, 49.
35. Macchi, R. L. (2007). *Materiales Dentales.* Buenos Aires, Argentina: Editorial Médica Panamericana .
36. Madera Ayana et al, M. V. (2013). TORUS PALATINO Y MANDIBULAR EN PACIENTES DE LAS CLÍNICAS ODONTOLÓGICAS DE LA UNIVERSIDAD DE CARTAGENA. *Revista Colombiana de Investigación en Odontología*.

37. Mallat Callís, E. (2006). Aspectos de interés en el diseño de sobredentaduras sobre implantes. *RCOE*, 330- 331.
38. Marcenes, W. (2003). The relationship between dental status, food selection, nutrient intake, nutritional status, and body mass index in older people. *Oral Status and Nutritional Status*, 810.
39. Miranda Gutiérrez, C. R., & Cruz, M. G. (2014). Torus palatinos y mandibulares en pacientes que acuden a consulta al Servicio de Odontología del Hospital Militar Regional de Acapulco, Guerrero. *Revista de Sanidad Militar de Mexico*, 274.
40. Misch, C. E. (2007). *Protesis Dental sobre Implantes.* Madrid- España: ELSEVIER.
41. Misch, C. E. (2009). *Implantologia contemporánea.* Barcelona, España: ELSEVIER.
42. Misch, C. E. (2015). *Dental Implants Prosthetics.* St. Louis- Missouri : Elsevier Mosby.
43. Morrison, M. D., & Tamimi, F. (2013). Oral Tori Are Associated With Local Mechanical and Systemic Factors: A Case-Control Study. *American Association of Oral and Maxillofacial Surgeons*.
44. Nayar, S. (2013). Edentulism and Public Awareness - An Epidemiological Study. *Biomedical and Pharmacology Journal*.
45. Nozu Imada et al, T. S. (2014). Surgical management of palatine Torus - case series. *Revista de Odontologia da UNESP*, 74- 75.
46. Okoro et al, C. (2005). Tooth loss and heart disease: findings from the Behavioral Risk Factor Surveillance System. *American Journal of Preventive medicine*.
47. Quichua Huayascachi, L. R. (2017). *Universidad Inca Garcilaso de la Vega.* Obtenido de Universidad Inca Garcilaso de la Vega: http://repositorio.uigv.edu.pe/bitstream/handle/20.500.11818/1228/Tesis%20QUICHUA%20H.%20%20Leonela%20CD.pdf?sequence=3&isAllowed=y
48. Quran, F. A. (2006). Torus Palatinus and Torus Mandibularis in edentulous patients. *The journal of Contemporaty Dental Practice*, 6.
49. Rahn et al, A. (2009). *Prótesis Dental Completa.* Madrid - España: Editorial Médica Panamericana.
50. Rajaraman, V. (2018). Effect of edentulism on general health and quality of life. *Drug Invention Today*, 550.
51. Rajeev, V., & Arunachalam, R. (2016). Innovative Replication and Recuperation of Complex Torus Palatinus: A Prosthodontic Case Report. *World Journal of Dentistry*, 210- 211.
52. Re Dominguez & cols, M. L. (2016). Torus palatinus. Report of two cases. *Our Dermatology Online*.
53. Rojas Gómez & cols, P. N. (2017). Pérdida dentaria y relación con los factores fisiológicos y psico-socio económicos. *Revista científica Dominio de las ciencias*, 708.
54. Rosentiel et al, S. F. (2009). *Prótesis Fija Contemporanea.* Barcelona, España: Elsevier Mosby.
55. San Martin Forray, F. (2017). Técnica de impresión para rebordes móviles. Parte 1: maxilar. *Revista clínica de periodoncia, implantología y rehabilitación oral*, 173.

56. Sarandha, D. (2007). *A Textbook of complete denture prosthodontics.* New Deli : Jaypee Brothers Medical Publishers.
57. Slot & cols, W. (2016). Maxillary overdentures supported by four or six implants in the anterior region: 5-year results from a randomized controlled trial. *Journal of Clinical Periodontology*, 1186.
58. Telles, D. (2011). *Prótesis Total- Convencional y sobre implantes.* Sao Paulo : Livraria Santos Editora.
59. Tsakos, G. (2010). Edentulism and fruit and vegetable intake in low-income adults. *Journal of Dental Research*.
60. Vanegas Avecilla et al, E. (2016). Frecuencia del edentulismo parcial y total en adultos y su relación con factores asociados en la Clínica universitaria Cuenca Ecuador 2016. *Revista de Estomatologia Herediana*, 218- 219.
61. Villafrancia & cols, F. d. (2006). *Higienistas dentales.* Sevilla, España: MAD.
62. Wall, A. (2000). Oral health and nutrition in older people. *Journal of Public Health Dentistry*.
63. Warreth et al, A. (2015). Mandibular implant-supported overdentures: attachment systems, and number and locations of implants – Part I. *Journal of Irish Dental Assosiation*, 94- 96.
64. Zapata Lino et al, M. L. (2017). ¿Esquema oclusal balanceado o no balanceado en dientes monoplanos?: Una revisión de la literatura. *Revista de Estomatología Herediana*, 249- 250.

ANEXOS

ANEXO 1: CRONOGRAMA

ACTIVIDADES	MESES	NOVIEMBRE				DICIEMBRE				ENERO				FEBRERO				MARZO				ABRIL			
	SEMANAS	1	2	3	4	5	6	7	8	9	10	11	12	13	14	15	16	17	18	19	20	21	22	23	24
Revisión de literatura																									
Elaboración del tema																									
Justificación																									
Objetivos																									
Pre aprobación del tema																									
Elaboración del capítulo 1: el problema																									
Elaboración del capítulo 2: marco teórico																									
Elaboración del capítulo 3: marco metodológico																									
Revisión del caso clínico																									
Análisis de la discusión																									
Elaboración del capítulo 4: conclusiones y recomendaciones																									
Correcciones																									
Elaboración de la presentación del caso clínico																									
Sustentación del trabajo de titulación																									

ANEXO 2: PRESUPUESTO

INSUMOS	COSTO
Guantes, mascarilla, gafas, baberos	$15
Alginato, cubetas para edéntulos totales, taza de caucho, espátula	$35
Examen radiográfico y de sangre, anestésicos, cemento quirúrgico	$50
Acrílico polvo y líquido, silicona regular, compuesto de modelar, mechero, alcohol industrial	$55
Trabajo de laboratorio	$60
TOTAL	$215

ANEXO 3: CONSENTIMIENTO INFORMADO

UNIVERSIDAD DE GUAYAQUIL
FACULTAD PILOTO DE ODONTOLOGÍA

DEPARTAMENTO DE ADMISIÓN Y DIAGNÓSTICO

CONSENTIMIENTO INFORMADO:

Yo, Mary Fortty Suarez con C.I N: 0910920834 he sido informado (a) del procedimiento de diagnóstico y comprendo la naturaleza del mismo.

Se me han explicado todos los procedimientos recomendados para un tratamiento integral con la finalidad de restituir mi salud bucal.

Comprendo que de ninguna manera el posible tratamiento propuesto constituye promesa o garantía de resultados y se me ha aclarado que puede ser necesario la práctica de otros procedimientos a causa de eventos inesperados.

Comprendo también que de no seguir las indicaciones de cuidado e higiene bucal que se me han sugerido, o el incumplimiento a las citas, minimizaran las posibilidades de un buen resultado.

En virtud de lo anterior, expongo que conozco y acepto lo informado en relación a los tratamientos que me han sido explicados y otorgo autorización para la atención recomendada, bajo los términos establecidos, así como la autorización para la realización de procedimientos adicionales o alternativos en la medida en que sea necesarios a criterio del estudiante tratante bajo la supervisión y autorización del tutor académico del área.

Firma responsable.

Mary Fortty Suarez CI. N. 0910920834 Fecha: 17/6/20

Ilustración 90 Consentimiento informado de la paciente

Fuente: Dpto. de Admisión de la Facultad Piloto de Odontología

ANEXOS 4: FOTOGRAFIAS

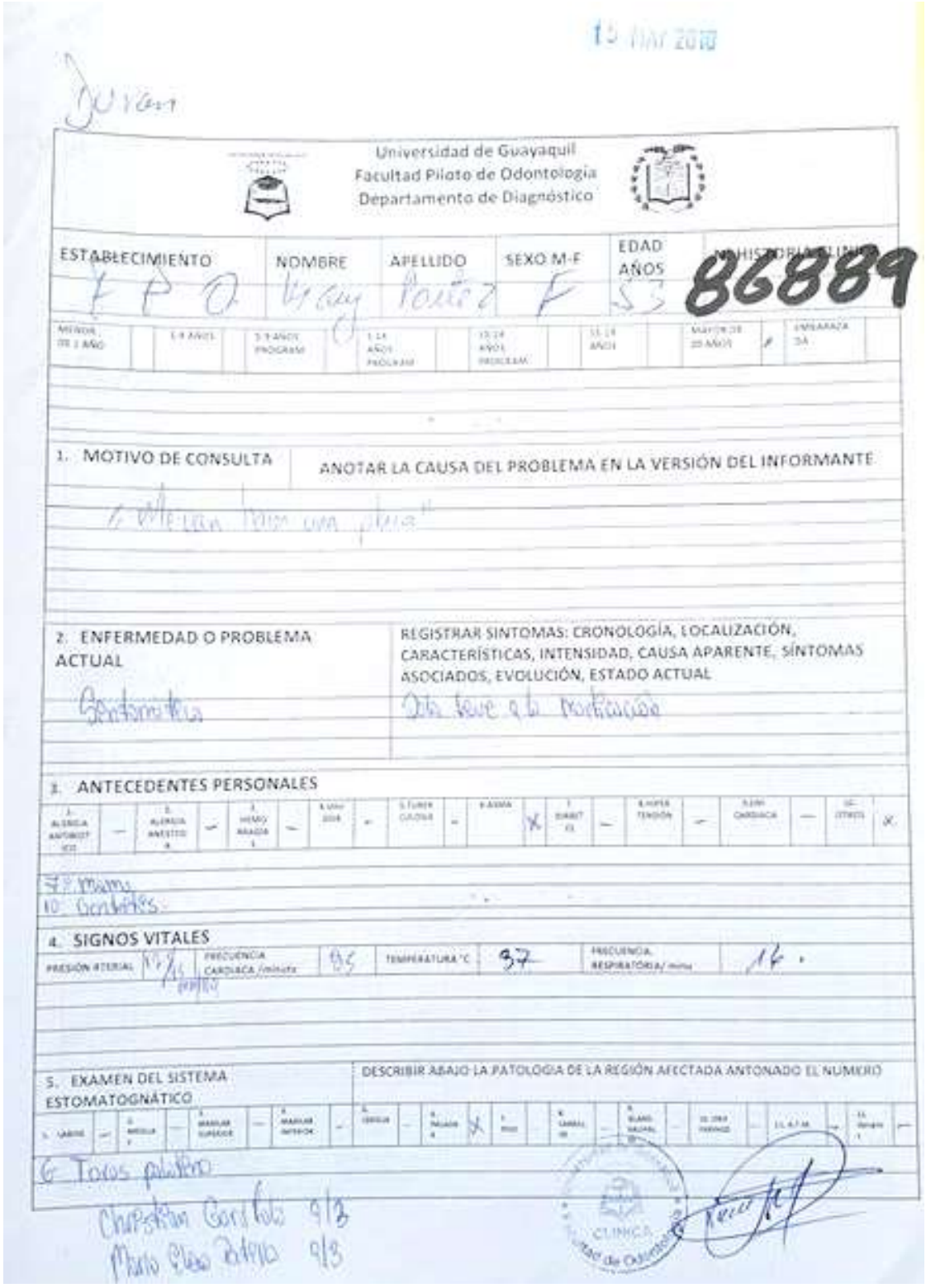
Universidad de Guayaquil
Facultad Piloto de Odontología
Departamento de Diagnóstico

ESTABLECIMIENTO: F P O | NOMBRE: Wendy | APELLIDO: Tovar | SEXO M-F: F | EDAD AÑOS: 23 | 86889

1. MOTIVO DE CONSULTA — ANOTAR LA CAUSA DEL PROBLEMA EN LA VERSIÓN DEL INFORMANTE

2. ENFERMEDAD O PROBLEMA ACTUAL — REGISTRAR SINTOMAS: CRONOLOGÍA, LOCALIZACIÓN, CARACTERÍSTICAS, INTENSIDAD, CAUSA APARENTE, SÍNTOMAS ASOCIADOS, EVOLUCIÓN, ESTADO ACTUAL

3. ANTECEDENTES PERSONALES

4. SIGNOS VITALES — PRESIÓN ARTERIAL | FRECUENCIA CARDIACA /minuto | TEMPERATURA °C: 37 | FRECUENCIA RESPIRATORIA/ minu

5. EXAMEN DEL SISTEMA ESTOMATOGNÁTICO — DESCRIBIR ABAJO LA PATOLOGIA DE LA REGIÓN AFECTADA ANTONADO EL NUMERO

Ilustración 91 Ficha 033

Fuente: Dpto. de Admisión de la Facultad Piloto de Odontología



Ilustración 92Ficha 033, Odontograma e Indicadores de Salud

Fuente: Dpto. de Admisión de la Facultad Piloto de Odontología

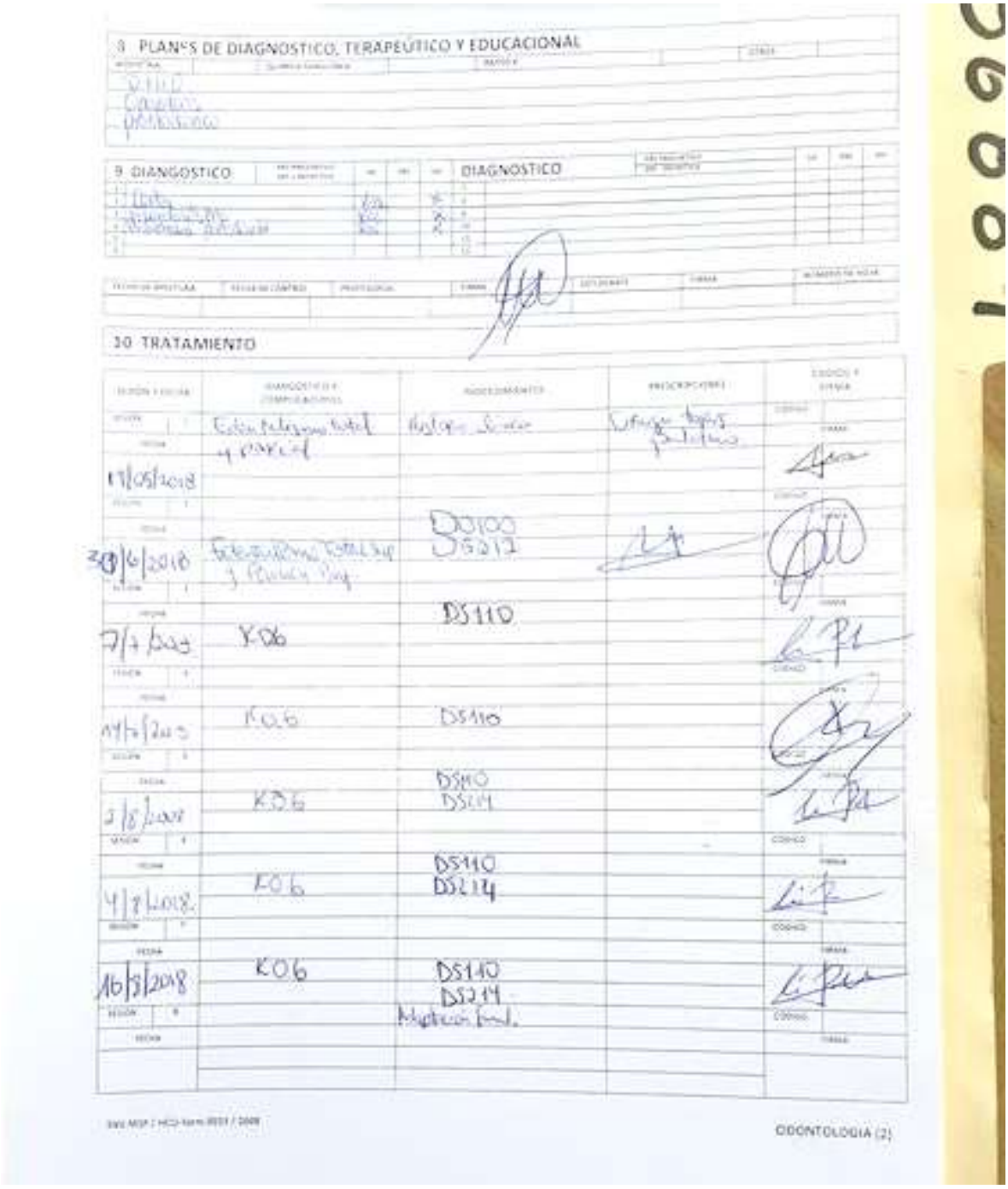

Ilustración 93 Ficha 033, área de tratamientos

Fuente: Dpto. de Admisión de la Facultad Piloto de Odontología

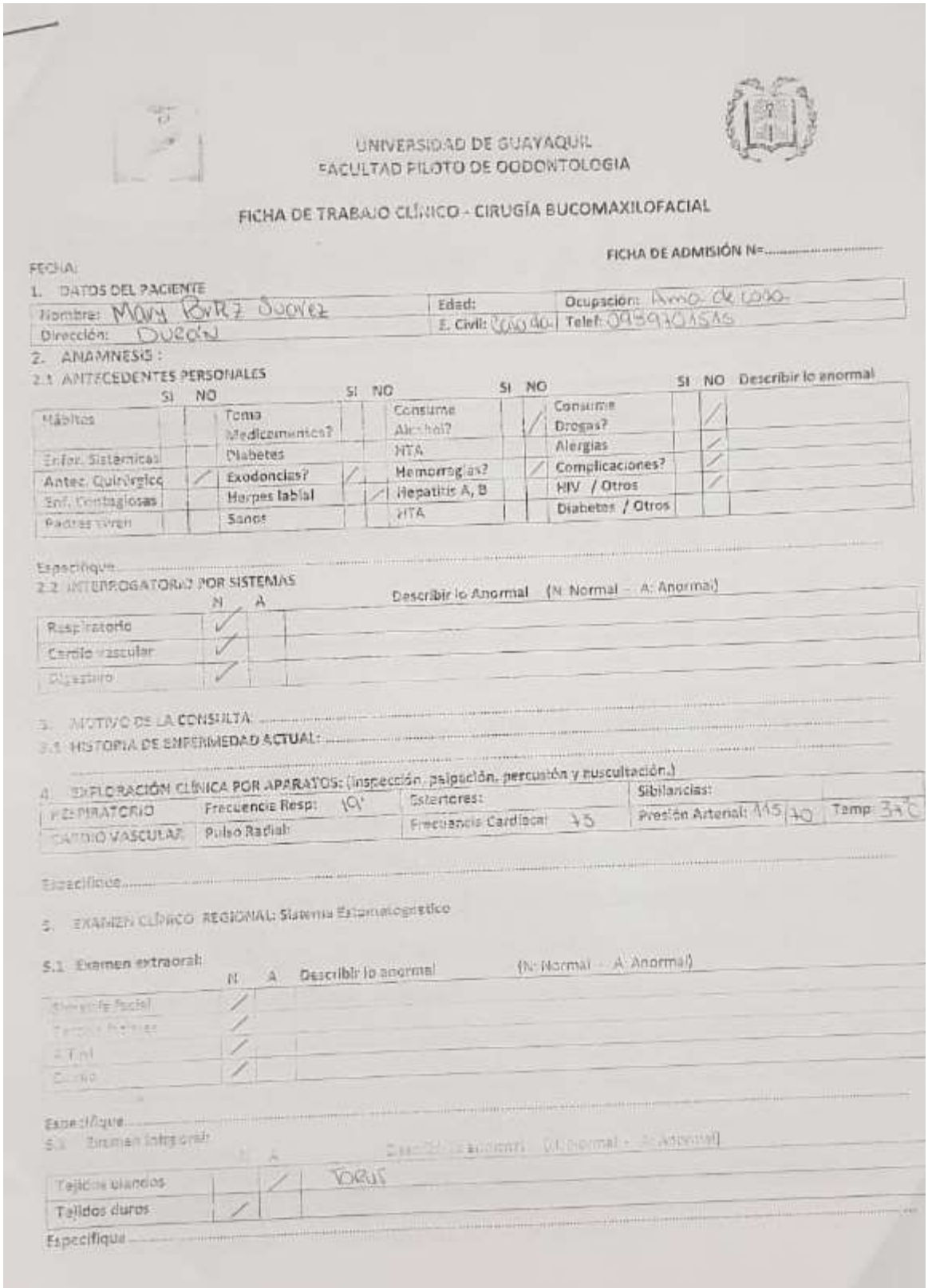

UNIVERSIDAD DE GUAYAQUIL
FACULTAD PILOTO DE ODONTOLOGIA

FICHA DE TRABAJO CLÍNICO - CIRUGÍA BUCOMAXILOFACIAL

FICHA DE ADMISIÓN N=.....

FECHA:

1. DATOS DEL PACIENTE

Nombre: Mary Pérez Suarez	Edad:	Ocupación: Ama de casa
Dirección: Durán	E. Civil: Casada	Telef: 0959701516

2. ANAMNESIS :

2.1 ANTECEDENTES PERSONALES

	SI	NO		SI	NO		SI	NO		SI	NO	Describir lo anormal
Hábitos			Toma Medicamentos?			Consume Alcohol?		/	Consume Drogas?		/	
Enfer. Sistemicas			Diabetes			HTA			Alergias		/	
Antec. Quirúrgico		/	Exodoncias?	/		Hemorragias?		/	Complicaciones?		/	
Enf. Contagiosas			Herpes labial		/	Hepatitis A, B			HIV / Otros		/	
Padres viven			Sanos			HTA			Diabetes / Otros			

Especifique.....

2.2 INTERROGATORIO POR SISTEMAS

	N	A	Describir lo Anormal (N: Normal - A: Anormal)
Respiratorio	/		
Cardio vascular	/		
Digestivo	/		

3. MOTIVO DE LA CONSULTA: .....

3.1 HISTORIA DE ENFERMEDAD ACTUAL: .....

4. EXPLORACIÓN CLÍNICA POR APARATOS: (inspección, palpación, percusión y auscultación.)

RESPIRATORIO	Frecuencia Resp: 19'	Estertores:	Sibilancias:	
CARDIO VASCULAR	Pulso Radial:	Frecuencia Cardiaca: 75	Presión Arterial: 115/70	Temp: 37°C

Especifique.....

5. EXAMEN CLÍNICO REGIONAL: Sistema Estomatognático

5.1 Examen extraoral:

	N	A	Describir lo anormal (N: Normal - A: Anormal)
Simetría facial	/		
Tercios faciales	/		
A T.M.	/		
Cuello	/		

Especifique.....

5.2 Examen intraoral:

	N	A	Describir lo anormal (N: Normal - A: Anormal)
Tejidos blandos		/	Torus
Tejidos duros	/		

Especifique.....

Ilustración 94 Historia Clínica de Cirugía Bucomáxilofacial

Fuente: Autor

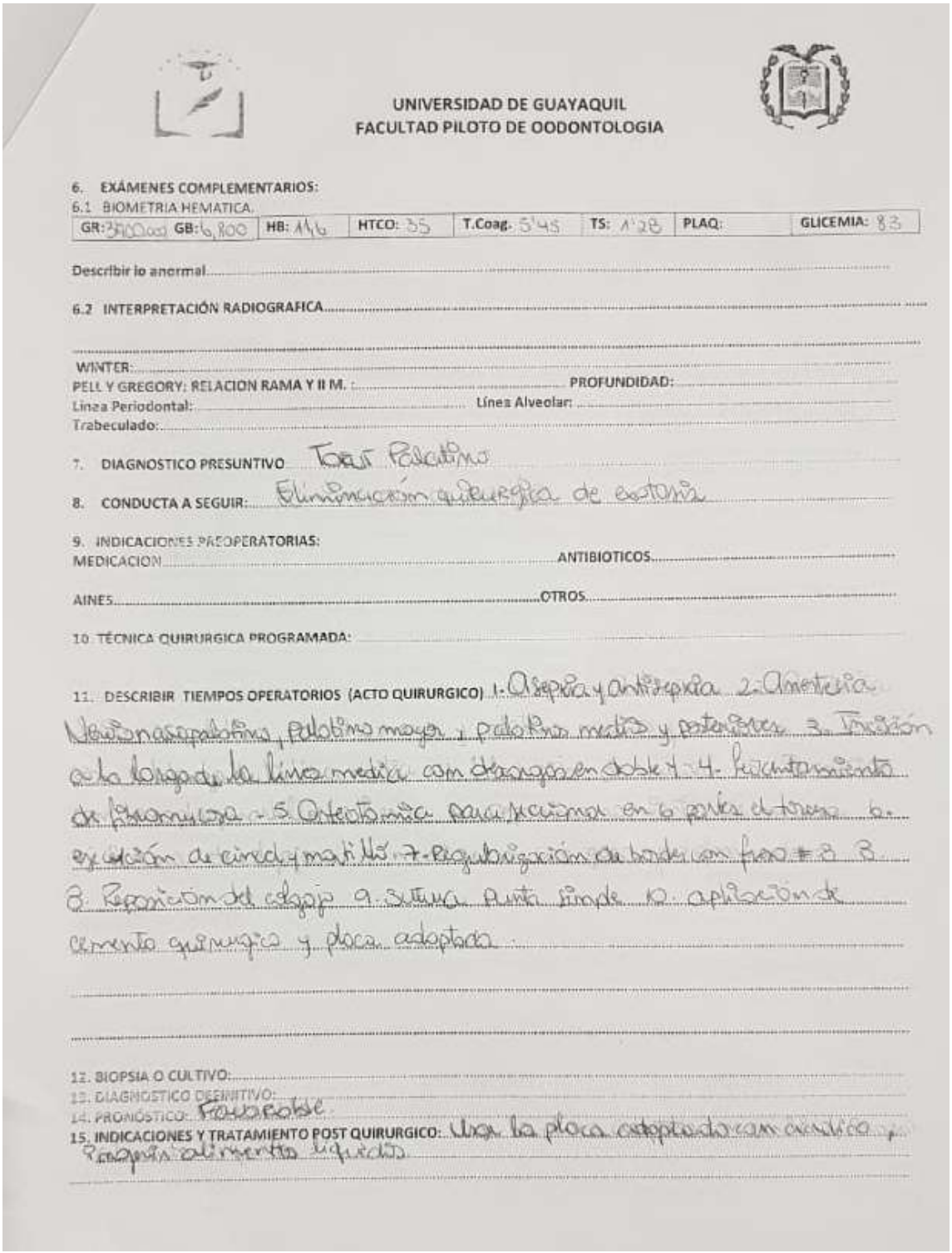

UNIVERSIDAD DE GUAYAQUIL
FACULTAD PILOTO DE OODONTOLOGIA

6. EXÁMENES COMPLEMENTARIOS:
6.1 BIOMETRIA HEMATICA.

GR: 3900.000	GB: 6,800	HB: 11,6	HTCO: 35	T.Coag. 5'45	TS: 1'28	PLAQ:	GLICEMIA: 83

Describir lo anormal.....

6.2 INTERPRETACIÓN RADIOGRAFICA.....

WINTER:.....
PELL Y GREGORY: RELACION RAMA Y II M. :..... PROFUNDIDAD:.....
Linea Periodontal:..... Línea Alveolar:.....
Trabeculado:.....

7. DIAGNOSTICO PRESUNTIVO Torus Palatino

8. CONDUCTA A SEGUIR: Eliminación quirurgica de exotosis

9. INDICACIONES PREOPERATORIAS:
MEDICACION..... ANTIBIOTICOS.....

AINES..... OTROS.....

10. TÉCNICA QUIRURGICA PROGRAMADA:.....

11. DESCRIBIR TIEMPOS OPERATORIOS (ACTO QUIRURGICO) 1- Asepsia y antisepsia 2- Anestesia Nervio nasopalatino, palatino mayor, palatinos medios y posteriores 3. Incisión a lo largo de la línea media con descargas en doble Y 4- levantamiento de fibromucosa - 5 Osteotomía para seccionar en 6 partes el torus 6. excisión de cincel y martillo 7- Regularización de bordes con fresa # 8 8. Reposición del colgajo 9. Sutura punta simple 10. aplicación de cemento quirurgico y placa adaptada.

12. BIOPSIA O CULTIVO:.....
13. DIAGNOSTICO DEFINITIVO:.....
14. PRONÓSTICO: Favorable
15. INDICACIONES Y TRATAMIENTO POST QUIRURGICO: Usar la placa adaptada con cuidado, Ingerir alimentos líquidos

Ilustración 95 Historia Clínica de Cirugía Bucomáxilofacial, procedimientos.

Fuente: Autor

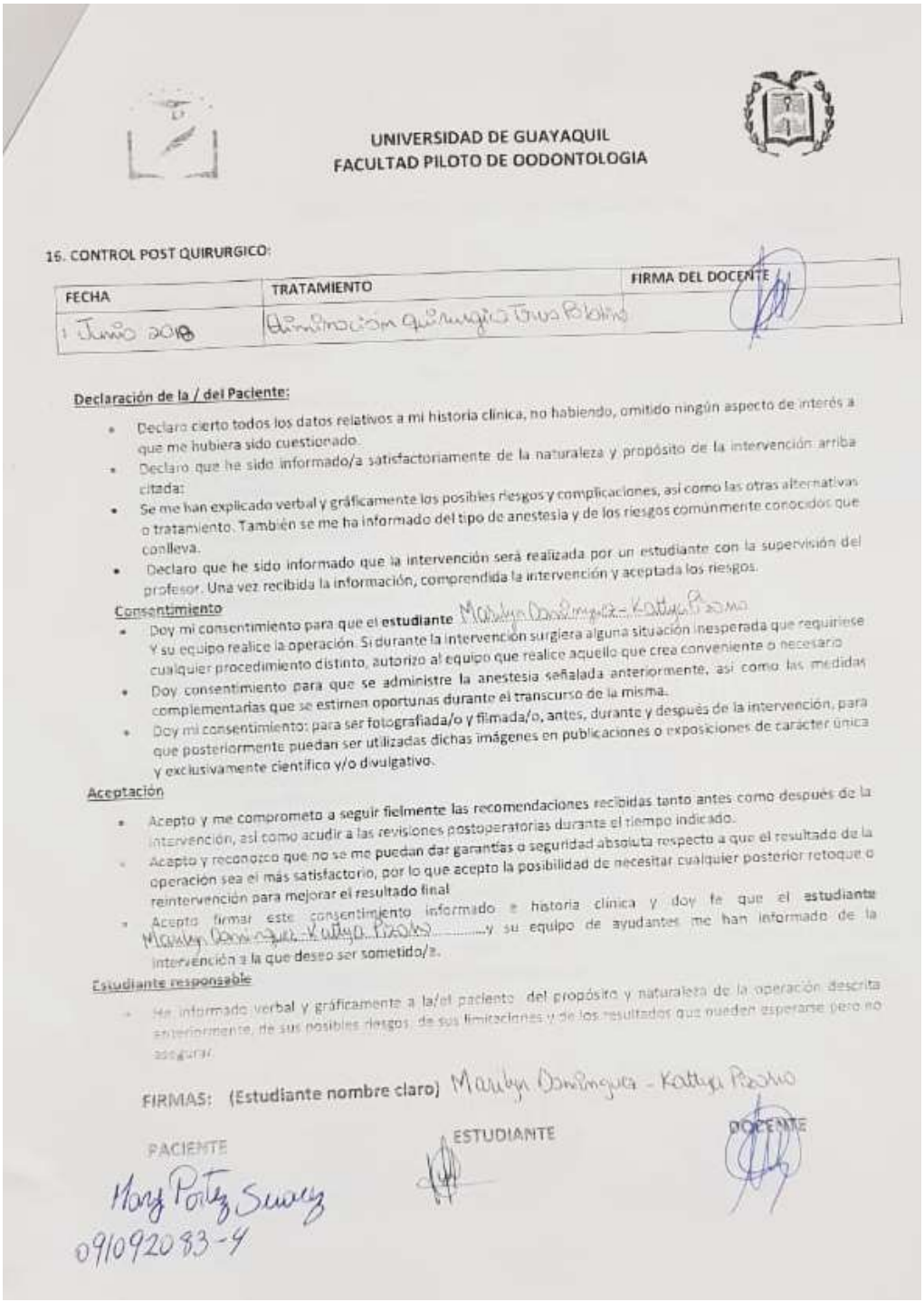

UNIVERSIDAD DE GUAYAQUIL
FACULTAD PILOTO DE OODONTOLOGIA

16. CONTROL POST QUIRURGICO:

FECHA	TRATAMIENTO	FIRMA DEL DOCENTE
1 Junio 2018	Eliminación quirurgica Tres Pabellón	

Declaración de la / del Paciente:

- Declaro cierto todos los datos relativos a mi historia clínica, no habiendo, omitido ningún aspecto de interés a que me hubiera sido cuestionado.
- Declaro que he sido informado/a satisfactoriamente de la naturaleza y propósito de la intervención arriba citada:
- Se me han explicado verbal y gráficamente los posibles riesgos y complicaciones, así como las otras alternativas o tratamiento. También se me ha informado del tipo de anestesia y de los riesgos comúnmente conocidos que conlleva.
- Declaro que he sido informado que la intervención será realizada por un estudiante con la supervisión del profesor. Una vez recibida la información, comprendida la intervención y aceptada los riesgos.

Consentimiento

- Doy mi consentimiento para que el **estudiante** Marilyn Dominguez - Kattya Pizarro Y su equipo realice la operación. Si durante la intervención surgiera alguna situación inesperada que requiriese cualquier procedimiento distinto, autorizo al equipo que realice aquello que crea conveniente o necesario
- Doy consentimiento para que se administre la anestesia señalada anteriormente, así como las medidas complementarias que se estimen oportunas durante el transcurso de la misma.
- Doy mi consentimiento: para ser fotografiada/o y filmada/o, antes, durante y después de la intervención, para que posteriormente puedan ser utilizadas dichas imágenes en publicaciones o exposiciones de carácter única y exclusivamente científico y/o divulgativo.

Aceptación

- Acepto y me comprometo a seguir fielmente las recomendaciones recibidas tanto antes como después de la intervención, así como acudir a las revisiones postoperatorias durante el tiempo indicado.
- Acepto y reconozco que no se me puedan dar garantías o seguridad absoluta respecto a que el resultado de la operación sea el más satisfactorio, por lo que acepto la posibilidad de necesitar cualquier posterior retoque o reintervención para mejorar el resultado final
- Acepto firmar este consentimiento informado e historia clínica y doy fe que el **estudiante** Marilyn Dominguez - Kattya Pizarro .....y su equipo de ayudantes me han informado de la intervención a la que deseo ser sometido/a.

Estudiante responsable

- He informado verbal y gráficamente a la/el paciente del propósito y naturaleza de la operación descrita anteriormente, de sus posibles riesgos, de sus limitaciones y de los resultados que pueden esperarse pero no asegurar.

FIRMAS: (Estudiante nombre claro) Marilyn Dominguez - Kattya Pizarro

PACIENTE — ESTUDIANTE — DOCENTE

Mary Portez Suarez
0910920 83-4

Ilustración 96 Consentimiento Ficha de Cirugía

Fuente: Autor

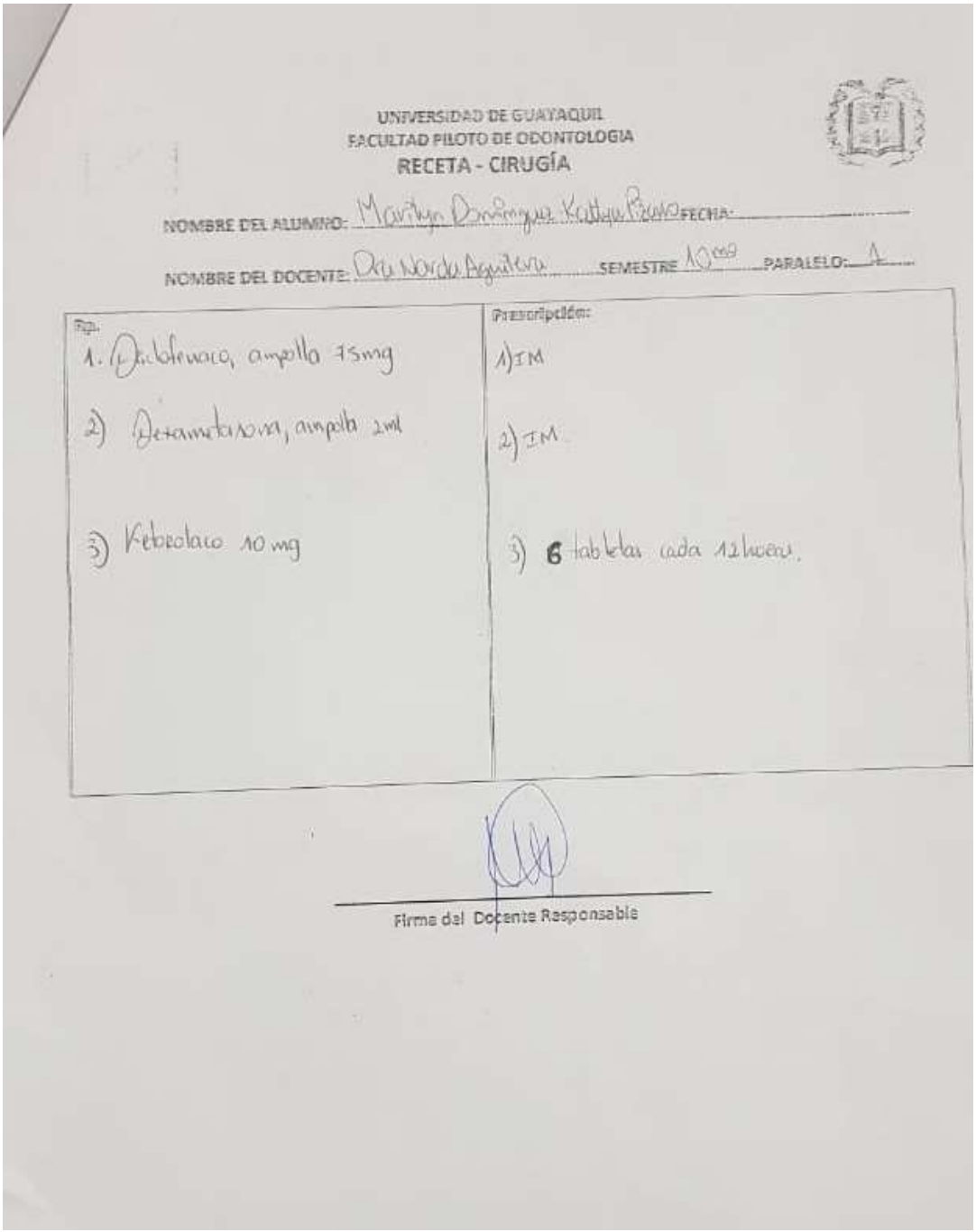

UNIVERSIDAD DE GUAYAQUIL
FACULTAD PILOTO DE ODONTOLOGIA
RECETA - CIRUGÍA

NOMBRE DEL ALUMNO: Marilyn Dominguez Kattya Bravo FECHA: _____

NOMBRE DEL DOCENTE: Dra Nora de Aguilera SEMESTRE 10mo PARALELO: A

Rp.	Prescripción:
1. Diclofenaco, ampolla 75mg	1) IM
2) Dexametasona, ampolla 2ml	2) IM
3) Febrotaco 10 mg	3) 6 tabletas cada 12 horas.

Firma del Docente Responsable

Ilustración 97 Receta

Fuente: Autor

Universidad de Guayaquil
Facultad Piloto de Odontología

FICHA ÚNICA DE TRABAJO CLÍNICO - PRÓTESIS REMOVIBLE

Alumno: Marilyn Domínguez - Kattya Pizarro
Fecha: 19/5/2018 Semestre: Decimo Paralelo: 1

DATOS DE IDENTIFICACIÓN DEL PACIENTE

Nombres: Mary Gricela Portes Suarez Edad: 55 años
Profesión: Ama de casa Teléfono: 0989101515
Domicilio: Durán

EXAMEN EXTRAORAL - INTRAORAL

Asimetría Facial: No A.T.M: Normal Labios: Normal
Bóveda palatina: Toros Lengua: Normal Torus: Maxilar prominente
Tipo de oclusión: — Enf. Periodontal: Dientes perdidos:
Frenillo: Normal Prótesis Anterior:
Tercio inferior: Aumentado Disminuido: X Normal:
Mordida cruzada: No
Relación de reposo o postural: 49 mm relación oclusal: 46 mm ELIO: 3 mm
Color de los dientes: A3

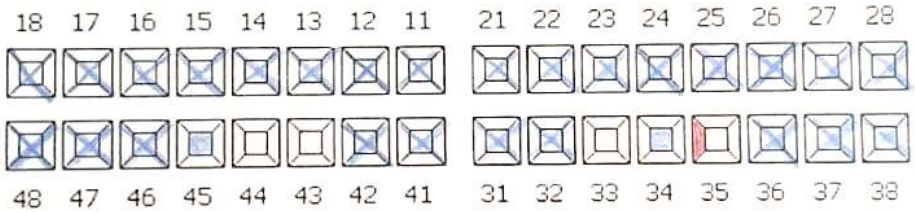

INFORME DE HIGIENE

¿Cuantas veces al día cepilla sus dientes? 2 veces
Usa hilo dental: No Usa enjuague bucal: Si
Higiene bucal: excelente buena: X mala pésima
DIAGNOSTICO: Edentulismo total superior
Edentulismo parcial inferior. Clase I de Kennedy modificada 1
PLAN DE TRATAMIENTO: Prótesis total removible.

Docente: Dr. César Palacios FIRMA:

Ilustración 98 Ficha de Prótesis Removible de la paciente

Fuente: Autor

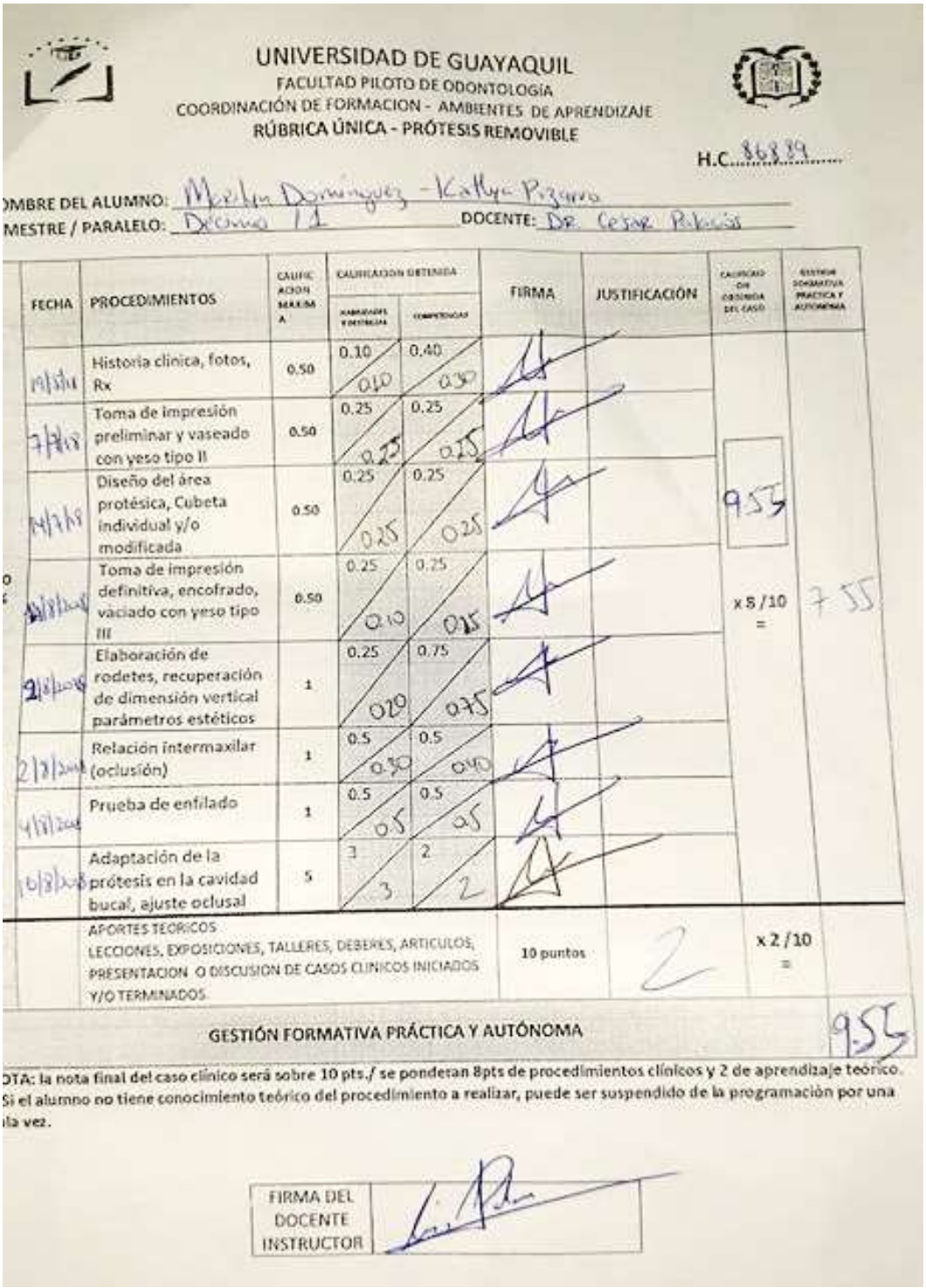

UNIVERSIDAD DE GUAYAQUIL
FACULTAD PILOTO DE ODONTOLOGÍA
COORDINACIÓN DE FORMACION - AMBIENTES DE APRENDIZAJE
RÚBRICA ÚNICA - PRÓTESIS REMOVIBLE

H.C. 86839

NOMBRE DEL ALUMNO: Marlin Domínguez - Kathy Pizarro
SEMESTRE / PARALELO: Decimo "1" DOCENTE: Dr. Cesar Palacios

FECHA	PROCEDIMIENTOS	CALIFICACION MAXIMA	CALIFICACION OBTENIDA: HABILIDADES Y DESTREZAS	CALIFICACION OBTENIDA: COMPETENCIAS	FIRMA	JUSTIFICACIÓN	CALIFICACION OBTENIDA DEL CASO	GESTION SUMMATIVA PRACTICA Y AUTONOMA
19/3/18	Historia clinica, fotos, Rx	0.50	0.10 / 0.10	0.40 / 0.30				
7/4/18	Toma de impresión preliminar y vaseado con yeso tipo II	0.50	0.25 / 0.25	0.25 / 0.25				
14/4/18	Diseño del área protésica, Cubeta individual y/o modificada	0.50	0.25 / 0.25	0.25 / 0.25			9.5	
21/4/18	Toma de impresión definitiva, encofrado, vaciado con yeso tipo III	0.50	0.25 / 0.10	0.25 / 0.15			x 5 /10 =	7.5
28/4/18	Elaboración de rodetes, recuperación de dimensión vertical parámetros estéticos	1	0.25 / 0.20	0.75 / 0.75				
2/5/2018	Relación intermaxilar (oclusión)	1	0.5 / 0.50	0.5 / 0.40				
9/5/2018	Prueba de enfilado	1	0.5 / 0.5	0.5 / 0.5				
16/5/2018	Adaptación de la prótesis en la cavidad bucal, ajuste oclusal	5	3 / 3	2 / 2				
	APORTES TEORICOS LECCIONES, EXPOSICIONES, TALLERES, DEBERES, ARTICULOS, PRESENTACION O DISCUSION DE CASOS CLINICOS INICIADOS Y/O TERMINADOS				10 puntos	2	x 2 /10 =	
	GESTIÓN FORMATIVA PRÁCTICA Y AUTÓNOMA							9.5

NOTA: la nota final del caso clínico será sobre 10 pts./ se ponderan 8pts de procedimientos clínicos y 2 de aprendizaje teórico. Si el alumno no tiene conocimiento teórico del procedimiento a realizar, puede ser suspendido de la programación por una vez.

FIRMA DEL DOCENTE INSTRUCTOR

Ilustración 99 Ficha de prótesis removible, rúbrica

Fuente: Autor

Universidad de Guayaquil

ANEXO 1

FACULTAD PILOTO DE ODONTOLOGIA
ESCUELA/CARRERA DE ODONTOLOGIA
UNIDAD DE TITULACIÓN

TRABAJO DE TITULACIÓN
FORMATO DE EVALUACIÓN DE LA PROPUESTA DE TRABAJO DE TITULACION

Nombre de la propuesta de trabajo de la titulación	Rehabilitación con prótesis total removible post remoción quirúrgica de torus maxilar.		
Nombre del estudiante (s)	Marilyn Dominguez Veas		
Facultad	Piloto de Odontología	**Carrera**	Odontología
Línea de Investigación	Salud oral, Prevención, Tratamiento y Servicios de salud	**Sub-línea de investigación**	Tratamiento
Fecha de presentación de la propuesta de trabajo de titulación	4 de octubre de 2018	**Fecha de evaluación de la propuesta de trabajo de titulación**	19 de noviembre de 2018

ASPECTO A CONSIDERAR	CUMPLIMIENTO		OBSERVACIONES
	SI	NO	
Titulo de la propuesta de trabajo de titulación	✓		
Línea de Investigación / Sublínea de Investigación	✓		
Planteamiento del Problema	✓		
Justificación e importancia	✓		
Objetivos de la Investigación	✓		
Metodología a emplearse	✓		
Cronograma de actividades	✓		
Presupuesto y financiamiento	✓		

✓	**APROBADO**
	APROBADO CON OBSERVACIONES
	NO APROBADO

Docente Revisor

Universidad de Guayaquil

FACULTAD PILOTO DE ODONTOLOGIA
ESCUELA/CARRERA DE ODONTOLOGIA
UNIDAD DE TITULACIÓN

Guayaquil, 15 de noviembre de 2018

ANEXO 2

SR. (SRA)
DIRECTOR (A) DE CARRERA
FACULTAD
UNIVERSIDAD DE GUAYAQUIL

Acuerdo del Plan de Tutoría

Nosotros, *Dr. Jose Luis Egas Sanchez,* docente tutor del trabajo de titulación y *Srta. Marilyn Briggite Dominguez Veas* estudiante de la Carrera/Escuela de Odontologia, comunicamos que acordamos realizar las tutorias semanales en el siguiente horario *7:00 am - 9:00 am,* el día *Martes.*

De igual manera entendemos que los compromisos asumidos en el proceso de tutoría son:

- Realizar un mínimo de 4 tutorias mensuales.
- Elaborar los informes mensuales y el informe final detallando las actividades realizadas en la tutoría.
- Cumplir con el cronograma del proceso de titulación.

DEPARTAMENTO DE TITULACION OD.
RECIBIDO
FECHA: 22 Noviembre 2018
HORA: 15:22

Agradeciendo la atención, quedamos de Ud.

Atentamente,

Estudiante (s)

Docente Tutor

CC: Unidad de Titulación

ANEXO 3

Universidad de Guayaquil

FACULTAD PILOTO DE ODONTOLOGIA
ESCUELA/CARRERA DE ODONTOLOGIA
UNIDAD DE TITULACIÓN

INFORME DE AVANCE DE LA GESTIÓN TUTORIAL

DEPARTAMENTO DE TITULACION OD
RECIBIDO
FECHA: 03 DIC. 2018
HORA: 14:17

Tutor: Dr. José Luis Egas Sánchez

Tipo de trabajo de titulación: Proyecto de Titulación

Título del trabajo: Rehabilitación con prótesis total removible post remoción quirúrgica de torus maxilar

Carrera: Odontología

No. DE SESIÓN	FECHA TUTORÍA	ACTIVIDADES DE TUTORÍA	DURACIÓN: INICIO	DURACIÓN: FIN	OBSERVACIONES Y TAREAS ASIGNADAS	FIRMA TUTOR	FIRMA ESTUDIANTE
1	6/11/2018	Revisión y modificación del tema, formulación del problema y del objetivo general. Revision del planteamiento del problema	7:00 am	9:00 am	Revisión de articulos acorde al tema de investigación. Establecer objetivos específicos adecuadamente. Agregar información para darle contundencia al planteamiento del problema.		
2	13/11/2018	Revisión del planteamiento del problema. Análisis de los objetivos específicos y revision de las preguntas de investigacion	7:00 am	9:00 am	Reformular el planteamiento del problema. Revisar información del libro de Álvarez Cantos y Osawa. Mejorar los antecedentes y ubicarlos en orden cronologico		
3	20/11/2018	Análisis y corrección de los antecedentes del marco teorico. Revision de articulos cientificos que conforman parte de la fundamentacion teorica	7:00 am	9:00 am	Buscar información sobre alternativas de tratamiento para pacientes edentulos, oclusion bilateral balanceada y consecuencias psicológicas del edentulismo		
4	27/11/2018	Revisión y modificaciones de las alternativas de tratamiento del caso. Reestructuracion del orden de la tesis.	7:00 am	9:00 am	Investigar sobre prótesis total removable y las consideraciones anatómicas		

ANEXO 3

Universidad de Guayaquil

FACULTAD PILOTO DE ODONTOLOGIA
ESCUELA/CARRERA DE ODONTOLOGIA

UNIDAD DE TITULACIÓN

INFORME DE AVANCE DE LA GESTIÓN TUTORIAL

Tutor: Dr. José Luis Egas Sánchez

Tipo de trabajo de titulacion: Proyecto de Titulación

Titulo del trabajo: Rehabilitación con prótesis total removible post remoción quirúrgica de toro mandibular

Carrera: Odontología

No. DE SESIÓN	FECHA TUTORÍA	ACTIVIDADES DE TUTORÍA	DURACIÓN		OBSERVACIONES Y TAREAS ASIGNADAS	FIRMA TUTOR	FIRMA ESTUDIANTE
			INICIO	FIN			
1	4/12/2018	Revisión del capítulo II y reestructuración de los temas y subtemas	7:00 am	9:00 am	Personalizar el entrelineado de documento. Revisar que todo el contenido tenga secuencia. Eliminar ciertos fragmentos de texto innecesarios		
2	11/12/2018	Revisión de Capítulo III y fotografías de caso clínico	7:00 am	9:00 am	Agregar información del proceso de confección de la prótesis total removable		
3	18/12/2018	Revisión de información de la confección de la prótesis total. Reestructuración de marco teórico	7:00 am	9:00 am	Disminuir información respecto a ciertos temas en el capítulo II. Organizar correctamente las fotos		
4	20/12/2018	Revisión capítulo III	7:00 am	9:00 am	Elaborar el capítulo IV y agregar nombre a cada ilustración del capítulo III		

DEPARTAMENTO DE TITULACIÓN OD
RECIBIDO
FECHA: 04 ENE 2019
HORA: 10:56

Universidad de Guayaquil

ANEXO 3

FACULTAD PILOTO DE ODONTOLOGIA
ESCUELA/CARRERA DE ODONTOLOGIA
UNIDAD DE TITULACIÓN

INFORME DE AVANCE DE LA GESTIÓN TUTORIAL

Tutor: Dr. José Luis Egas Sánchez

Tipo de trabajo de titulación: Proyecto de Titulación

Título del trabajo: Rehabilitación con prótesis total removible post remoción quirúrgica de torus maxilar

Carrera: Odontología

DEPARTAMENTO DE TITULACION OD.
RECIBIDO
29 ENE 2019
FECHA:
HORA: 11H20

No. DE SESIÓN	FECHA TUTORÍA	ACTIVIDADES DE TUTORÍA	DURACIÓN: INICIO	DURACIÓN: FIN	OBSERVACIONES Y TAREAS ASIGNADAS	FIRMA TUTOR	FIRMA ESTUDIANTE
1	4/01/2019	Revisión del capitulo IV.	7:00 am	9:00 am	Mejorar las conclusiones. Agregar una recomendación mas.		
2	8/01/2019	Revisión de orden, comentarios, fotografías y la discusión del capitulo III.	7:00 am	9:00 am	Mejorar iluminación y agregar las fotografías previamente revisadas de la protesis total.		
3	15/01/2019	Revisión de introducción y resumen de la tesis.	7:00 am	9:00 am	Traducir el resumen al idioma inglés.		
4	22/01/2019	Revisión del abstract y capitulo III.	7:00 am	9:00 am	Agregar comentarios de las fotografias de la ejecución del tratamiento en las areas indicadas.		
5	29/01/2019	Revisión de agradecimiento, dedicatoria e introducción.	7:00 am	9:00 am	Revisar la redaccion de todo el documento. Mejorar las recomendaciones.		

ANEXO 3

Universidad de Guayaquil

FACULTAD PILOTO DE ODONTOLOGIA
ESCUELA/CARRERA DE ODONTOLOGIA

UNIDAD DE TITULACIÓN

INFORME DE AVANCE DE LA GESTIÓN TUTORIAL

Tutor: Dr. José Egas Sánchez

Tipo de trabajo de titulación: Proyecto de Titulación

Titulo del trabajo: Rehabilitación con prótesis total removible post remoción quirúrgica de torus maxilar

Carrera: Odontología

No. DE SESIÓN	FECHA TUTORÍA	ACTIVIDADES DE TUTORÍA	DURACIÓN:		OBSERVACIONES Y TAREAS ASIGNADAS	FIRMA TUTOR	FIRMA ESTUDIANTE
			INICIO	FIN			
1	5/02/2019	Revisión de capítulo IV: conclusiones y recomendaciones.	7:00 am	9:00 am	Mejorar la redacción de las conclusiones y que respondan de manera precisa a los objetivos planteados.		
2	12/02/2019	Revisión de conclusiones y fotografías correspondientes al capítulo III.	7:00 am	9:00 am	Anexar mas comentarios respecto al caso clínico en el capítulo III. Dejar los espacios correspondientes al inicio de cada capitulo.		
3	19/02/2019	Revisión general de cada capítulo del documento.	7:00 am	9:00 am	Colocar la gráfica de cronograma y tabla de insumos ya realizada dentro de los anexos.		
4	26/02/2019	Revisión de avance de diapositivas para la sustentación.	7:00 am	9:00 am	No colocar mayor información respecto al marco teórico.		

DEPARTAMENTO DE TITULACIÓN OD.
RECIBIDO
FECHA: 26 FEB 2019
HORA: 10:00

Universidad de Guayaquil

ANEXO 4

FACULTAD PILOTO DE ODONTOLOGIA
ESCUELA/CARRERA ODONTOLOGIA
UNIDAD DE TITULACIÓN

Guayaquil, 19 de Febrero del 2019

SR. FERNANDO FRANCO VALDIVIEZO
DIRECTOR (A) DE LA CARRERA/ESCUELA
FACULTAD PILOTO DE ODONTOLOGIA
UNIVERSIDAD DE GUAYAQUIL
Ciudad.-

De mis consideraciones:

Envio a Ud. El Informe correspondiente a la tutoría realizada al Trabajo de Titulación **REHABILITACIÓN CON PRÓTESIS TOTAL REMOVIBLE POST REMOCIÓN QUIRÚRGICA DE TORUS MAXILAR** de la estudiante **MARILYN BRIGGITE DOMÍNGUEZ VEAS**, indicando que ha (n) cumplido con todos los parámetros establecidos en la normativa vigente:

- El trabajo es el resultado de una investigación.
- El estudiante demuestra conocimiento profesional integral.
- El trabajo presenta una propuesta en el área de conocimiento.
- El nivel de argumentación es coherente con el campo de conocimiento.

Adicionalmente, se adjunta el certificado de porcentaje de similitud y la valoración del trabajo de titulación con la respectiva calificación.

Dando por concluida esta tutoría de trabajo de titulación, **CERTIFICO**, para los fines pertinentes, que el (los) estudiante (s) está (n) apto (s) para continuar con el proceso de revisión final.

DEPARTAMENTO DE TITULACION OD.
RECIBIDO
FECHA: 20 FEB 2019
HORA: 15:28

Atentamente,

DR. JOSE LUIS EGAS
C.I. 0915693238

Universidad de Guayaquil

ANEXO 5

FACULTAD PILOTO DE ODONTOLOGIA
ESCUELA/CARRERA ODONTOLOGIA
UNIDAD DE TITULACIÓN

RÚBRICA DE EVALUACIÓN TRABAJO DE TITULACIÓN

Titulo del Trabajo: REHABILITACIÓN CON PRÓTESIS TOTAL REMOVIBLE POST REMOCIÓN QUIRÚRGICA DE TORUS MAXILAR
Autor(s): MARILYN BRIGGITE DOMÍNGUEZ VEAS

ASPECTOS EVALUADOS	PUNTAJE MÁXIMO	CALF.
ESTRUCTURA ACADÉMICA Y PEDAGÓGICA	**4.5**	4,5
Propuesta integrada a Dominios, Misión y Visión de la Universidad de Guayaquil.	0.3	0,3
Relación de pertinencia con las líneas y sublíneas de investigación Universidad / Facultad/ Carrera	0.4	0,4
Base conceptual que cumple con las fases de comprensión, interpretación, explicación y sistematización en la resolución de un problema.	1	1
Coherencia en relación a los modelos de actuación profesional, problemática, tensiones y tendencias de la profesión, problemas a encarar, prevenir o solucionar de acuerdo al PND-BV	1	1
Evidencia el logro de capacidades cognitivas relacionadas al modelo educativo como resultados de aprendizaje que fortalecen el perfil de la profesión	1	1
Responde como propuesta innovadora de investigación al desarrollo social o tecnológico.	0.4	0,4
Responde a un proceso de investigación – acción, como parte de la propia experiencia educativa y de los aprendizajes adquiridos durante la carrera.	0.4	0,4
RIGOR CIENTÍFICO	**4.5**	4,5
El título identifica de forma correcta los objetivos de la investigación	1	1
El trabajo expresa los antecedentes del tema, su importancia dentro del contexto general, del conocimiento y de la sociedad, así como del campo al que pertenece, aportando significativamente a la investigación.	1	1
El objetivo general, los objetivos específicos y el marco metodológico están en correspondencia.	1	1
El análisis de la información se relaciona con datos obtenidos y permite expresar las conclusiones en correspondencia a los objetivos específicos.	0.8	0,8
Actualización y correspondencia con el tema, de las citas y referencia bibliográfica	0.7	0,7
PERTINENCIA E IMPACTO SOCIAL	**1**	1
Pertinencia de la investigación	0.5	0,5
Innovación de la propuesta proponiendo una solución a un problema relacionado con el perfil de egreso profesional	0.5	0,5
CALIFICACIÓN TOTAL *	**10**	10

* El resultado será promediado con la calificación del Tutor Revisor y con la calificación de obtenida en la Sustentación oral.

DR. JOSÉ LUIS EGAS SÁNCHEZ
No. C.I. 0916932380

DEPARTAMENTO DE TITULACION OD.
RECIBIDO
FECHA: 20 FEB 2019
HORA: 15:19

FECHA: 19/02/2019

Universidad de Guayaquil

ANEXO 6

FACULTAD PILOTO DE ODONTOLOGIA
ESCUELA/CARRERA ODONTOLOGIA
UNIDAD DE TITULACIÓN

CERTIFICADO PORCENTAJE DE SIMILITUD

Habiendo sido nombrado **DR. JOSÉ LUIS EGAS SANCHEZ** tutor del trabajo de titulación certifico que el presente trabajo de titulación ha sido elaborado por **MARILYN BRIGGITE DOMÍNGUEZ VEAS**, C.C.: **0930944830,** con mi respectiva supervisión como requerimiento parcial para la obtención del titulo de ODONTOLOGO.

Se informa que el trabajo de titulación: **REHABILITACIÓN CON PRÓTESIS TOTAL REMOVIBLE POST REMOCIÓN QUIRÚRGICA DE TORUS MAXILAR** ha sido orientado durante todo el periodo de ejecución en el programa antiplagio (indicar el nombre del programa antiplagio empleado) quedando el 1% de coincidencia.

Urkund Analysis Result

Analysed Document: DOMINGUEZ VEAS MARILYN BRIGGITE.pdf (D48066067)
Submitted: 2/18/2019 9:22:00 PM
Submitted By: milton.andradep@ug.edu.ec
Significance: 1 %

Sources included in the report:

SOFTGO - TESIS 30-09-1% pdf (D15699484)
PROTESIS TOTAL 13SEP17.docx (D30664135)
INCIDENCIA DEL EDENTULISMO TOTAL.docx (D15755947)
INCIDENCIA DEL EDENTULISMO TOTAL.docx (D15683342)
caso clinico daysi conejo.pdf (D40708403)
caso clinico.pdf (D40658894)
caso clinico daysi conejo.pdf (D40762260)
http://repositorio.ug.edu.ec/bitstream/redug/17592/1/CHAGUEdominique.pdf

Instances where selected sources appear:

17

DEPARTAMENTO DE TITULACION OD.
RECIBIDO
FECHA: 20 FEB 2019
HORA: 15:20

DR. JOSÉ LUIS EGAS SÁNCHEZ
C.I. 091693238

Universidad de Guayaquil

ANEXO 7

FACULTAD PILOTO DE ODONTOLOGIA
ESCUELA/CARRERA ODONTOLOGIA
UNIDAD DE TITULACIÓN

Guayaquil, 05/04/2019

Sr. /Sra.
DIRECTOR (A) DE LA CARRERA/ESCUELA
FACULTAD PILOTO DE ODONTOLOGIA
UNIVERSIDAD DE GUAYAQUIL
Ciudad.-

De mis consideraciones:

Envío a Ud. el Informe correspondiente a la **REVISIÓN FINAL** del Trabajo de Titulación **REHABILITACIÓN CON PRÓTESIS TOTAL REMOVIBLE POST REMOCIÓN QUIRÚRGICA DEL TORUS MAXILAR** de la estudiante **MARILYN DOMINGUEZ VEAS**. Las gestiones realizadas me permiten indicar que el trabajo fue revisado considerando todos los parámetros establecidos en las normativas vigentes, en el cumplimento de los siguientes aspectos:

Cumplimiento de requisitos de forma:

- El título tiene un máximo de 11 palabras.
- La memoria escrita se ajusta a la estructura establecida.
- El documento se ajusta a las normas de escritura científica seleccionadas por la Facultad.
- La investigación es pertinente con la línea y sublíneas de investigación de la carrera.
- Los soportes teóricos son de máximo 10 años.
- La propuesta presentada es pertinente.

Cumplimiento con el Reglamento de Régimen Académico:

- El trabajo es el resultado de una investigación.
- El estudiante demuestra conocimiento profesional integral.
- El trabajo presenta una propuesta en el área de conocimiento.
- El nivel de argumentación es coherente con el campo de conocimiento.

Adicionalmente, se indica que fue revisado, el certificado de porcentaje de similitud, la valoración del tutor, así como de las páginas preliminares solicitadas, lo cual indica el que el trabajo de investigación cumple con los requisitos exigidos.

Una vez concluida esta revisión, considero que el estudiante **MARILYN DOMINGUEZ VEAS** está apto para continuar el proceso de titulación. Particular que comunicamos a usted para los fines pertinentes.

Atentamente,

DOCENTE TUTOR REVISOR
C.I. 0925023459

DEPARTAMENTO DE TITULACION OD
RECIBIDO
FECHA 05 ABR 2019
HORA 16:40

Universidad de Guayaquil

ANEXO 8

FACULTAD PILOTO DE ODONTOLOGIA
ESCUELA/CARRERAODONTOLOGIA
UNIDAD DE TITULACIÓN

RÚBRICA DE EVALUACIÓN MEMORIA ESCRITA TRABAJO DE TITULACIÓN

Título del Trabajo: REHABILITACIÓN CON PRÓTESIS TOTAL REMOVIBLE POST REMOCIÓN QUIRÚRGICA DEL TORUS MAXILAR

Autor(s): MARILYN DOMINGUEZ VEAS

ASPECTOS EVALUADOS	PUNTAJE MÁXIMO	CALF.	COMENTARIOS
ESTRUCTURA Y REDACCIÓN DE LA MEMORIA	3	3	
Formato de presentación acorde a lo solicitado	0.6	0.6	
Tabla de contenidos, índice de tablas y figuras	0.6	0.6	
Redacción y ortografía	0.6	0.6	
Correspondencia con la normativa del trabajo de titulación	0.6	0.6	
Adecuada presentación de tablas y figuras	0.6	0.6	
RIGOR CIENTÍFICO	6	6	
El título identifica de forma correcta los objetivos de la investigación	0.5	0.5	
La introducción expresa los antecedentes del tema, su importancia dentro del contexto general, del conocimiento y de la sociedad, así como del campo al que pertenece	0.6	0.6	
El objetivo general está expresado en términos del trabajo a investigar	0.7	0.7	
Los objetivos específicos contribuyen al cumplimiento del objetivo general	0.7	0.7	
Los antecedentes teóricos y conceptuales complementan y aportan significativamente al desarrollo de la investigación	0.7	0.7	
Los métodos y herramientas se corresponden con los objetivos de la investigación	0.7	0.7	
El análisis de la información se relaciona con datos obtenidos	0.4	0.4	
Factibilidad de la propuesta	0.4	0.4	
Las conclusiones expresa el cumplimiento de los objetivos específicos	0.4	0.4	
Las recomendaciones son pertinentes, factibles y válidas	0.4	0.4	
Actualización y correspondencia con el tema, de las citas y referencia bibliográfica	0.5	0.5	
PERTINENCIA E IMPACTO SOCIAL	1	1	
Pertinencia de la investigación/ innovación de la propuesta	0.4	0.4	
La investigación propone una solución a un problema relacionado con el perfil de egreso profesional	0.3	0.3	
Contribuye con las líneas / sublíneas de investigación de la Carrera/Escuela	0.3	0.3	
CALIFICACIÓN TOTAL*	**10**	10	

* El resultado será promediado con la calificación del Tutor y con la calificación de obtenida en la Sustentación oral.

FIRMA DEL DOCENTE TUTOR REVISOR
No. C.I. 0925023459

FECHA: 05/04/2019

DEPARTAMENTO DE TITULACION OD
RECIBIDO
FECHA 05 ABR 2019
HORA 07:43

Universidad de Guayaquil
FACULTAD PILOTO DE ODONTOLOGIA
ESCUELA/CARRERA DE ODONTOLOGIA
UNIDAD DE TITULACIÓN

ANEXO 10

Presidencia de la República del Ecuador | Plan Nacional de Ciencia, Tecnología, Innovación y Saberes | SENESCYT

REPOSITORIO NACIONAL EN CIENCIA Y TECNOLOGÍA			
FICHA DE REGISTRO DE TESIS/TRABAJO DE GRADUACIÓN			
TÍTULO Y SUBTÍTULO:	Rehabilitación con prótesis total removible post remoción quirúrgica del torus maxilar		
AUTOR(ES):	Domínguez Veas Marilyn Briggite		
TUTOR:	Dr. José Luis Egas Sánchez		
REVISOR:	Dr. Alfonso Moretta G.		
INSTITUCIÓN:	Universidad de Guayaquil		
UNIDAD/FACULTAD:	Facultad Piloto de Odontología		
GRADO OBTENIDO:	Odontóloga		
FECHA DE PUBLICACIÓN:		**No. DE PÁGINAS:**	142
ÁREAS TEMÁTICAS:	Salud		
PALABRAS CLAVES:	Prótesis total removible, retención, consideraciones estructurales, torus palatino.		

RESUMEN: Una buena relación entre la base protética y los tejidos de soporte es de gran importancia para obtener un tratamiento rehabilitador con prótesis total removible exitoso y longevo. Un sellado periférico deficiente, incorrecta delimitación de la extensión de los flancos protéticos, poca retención por falta de cubertura de la prótesis en el área de soporte acarrea dificultades durante el uso y funcionalidad de la prótesis total removible. La presente propuesta de investigación se fundamenta en el análisis y descripción de cada una de las consecuencias del edentulismo en la salud bucal, general y psicológica, además de las distintas consideraciones estructurales y distintas alternativas de tratamiento que pueden llevarse a cabo en caso de atender pacientes edéntulos con torus palatino. También, el protocolo a seguir para la confección de la prótesis total removible. La metodología de esta investigación se basó en la realización de un caso clínico en la Facultad Piloto de Odontología de la Universidad de Guayaquil. Su desarrollo se evidencio de inicio a fin a través de fotografías; conjuntamente, se llevó a cabo la revisión y recopilación de información proveniente de varias fuentes bibliográficas como libros, artículos de revistas y documentos de sitios web con el propósito de recalcar la importancia de un buen diagnóstico clínico y planificación, además de conocer mejor y a mayor profundidad la alternativa terapéutica que se ajustó a las necesidades del caso en pro de mejorar el estado de salud del paciente otorgándole funcionalidad y estética. Conclusiones: El éxito del tratamiento rehabilitador con prótesis total removible se obtuvo a partir de un buen diagnóstico y del seguimiento a cabalidad del protocolo quirúrgico y protésico puesto que la cirugía proporciono una superficie de soporte lisa y sin interferencias permitiendo el correcto asentamiento de la prótesis, y consecuentemente obteniendo retención y estabilidad durante la función.

ADJUNTO PDF:	SI X	NO
CONTACTO CON AUTOR/ES:	**Teléfono:** 0986066100	**E-mail:** marudominguez22@gmail.com
CONTACTO CON LA INSTITUCIÓN:	**Nombre:** **Teléfono:** **E-mail:**	

Universidad de Guayaquil

FACULTAD PILOTO DE ODONTOLOGIA
ESCUELA/CARRERA ODONTOLOGIA
UNIDAD DE TITULACIÓN

Guayaquil, 05/04/2019

CERTIFICACIÓN DEL TUTOR REVISOR

Habiendo sido nombrado DR. JOSE ALFONSO MORETTA Esp., tutor del trabajo certifico que el presente trabajo de titulación, elaborado por MARILYN DOMINGUEZ VEAS con C.I. 0930944830 con mi respectiva supervisión como requerimiento parcial para la obtención del título de ODONTÓLOGA, en la Carrera de Odontología de la Facultad Piloto de Odontología, ha sido **REVISADO Y APROBADO** en todas sus partes, encontrándose apto para su sustentación.

DOCENTE TUTOR REVISOR
C.I. 0925023459

DEPARTAMENTO DE TITULACION OD
RECIBIDO
FECHA: 05 ABR 2019
HORA: 16H40

Universidad de Guayaquil

ANEXO 12

FACULTAD PILOTO DE ODONTOLOGIA
ESCUELA/CARRERA DE ODONTOLOGIA
UNIDAD DE TITULACIÓN

LICENCIA GRATUITA INTRANSFERIBLE Y NO EXCLUSIVA PARA EL USO NO COMERCIAL DE LA OBRA CON FINES NO ACADÉMICOS

Yo, **MARILYN BRIGGITE DOMINGUEZ VEAS** con C.I. No. **0930944830**, certifico que los contenidos desarrollados en este trabajo de titulación, cuyo titulo es "**REHABILITACION CON PROTESIS TOTAL REMOVIBLE POST REMOCION QUIRURGICA DEL TORUS MAXILAR**" son de mi absoluta propiedad y responsabilidad Y SEGÚN EL Art. 114 del CÓDIGO ORGÁNICO DE LA ECONOMÍA SOCIAL DE LOS CONOCIMIENTOS, CREATIVIDAD E INNOVACIÓN , autorizo el uso de una licencia gratuita intransferible y no exclusiva para el uso no comercial de la presente obra con fines no académicos, en favor de la Universidad de Guayaquil, para que haga uso del mismo, como fuera pertinente.

MARILYN BRIGGITE DOMINGUEZ VEAS
C.I. No. **0930944830**

*CÓDIGO ORGÁNICO DE LA ECONOMÍA SOCIAL DE LOS CONOCIMIENTOS, CREATIVIDAD E INNOVACIÓN (Registro Oficial n. 899 - Dic./2016) Articulo 114.- De los titulares de derechos de obras creadas en las instituciones de educación superior y centros educativos.- En el caso de las obras creadas en centros educativos, universidades, escuelas politécnicas, institutos superiores técnicos, tecnológicos, pedagógicos, de artes y los conservatorios superiores, e institutos públicos de investigación como resultado de su actividad académica o de investigación tales como trabajos de titulación, proyectos de investigación o innovación, artículos académicos, u otros análogos, sin perjuicio de que pueda existir relación de dependencia, la titularidad de los derechos patrimoniales corresponderá a los autores. Sin embargo, el establecimiento tendrá una licencia gratuita, intransferible y no exclusiva para el uso no comercial de la obra con fines académicos.

ANEXO 13

Universidad de Guayaquil

FACULTAD PILOTO DE ODONTOLOGIA
ESCUELA/CARRERA DE ODONTOLOGIA
UNIDAD DE TITULACIÓN

"TITULO DEL TRABAJO DE TITULACION REALIZADO"

Autor: Marilyn Briggite Dominguez Veas

Tutor: Dr. Jose Luis Egas

Resumen

Una buena relación entre la base protética y los tejidos de soporte es de gran importancia para obtener un tratamiento rehabilitador con prótesis total removible exitoso y longevo. Un sellado periférico deficiente, incorrecta delimitación de la extensión de los flancos protéticos, poca retención por falta de cubertura de la prótesis en el área de soporte acarrea dificultades durante el uso y funcionalidad de la prótesis total removible. La presente propuesta de investigación se fundamenta en el análisis y descripción de cada una de las consecuencias del edentulismo en la salud bucal, general y psicológica, además de las distintas consideraciones estructurales y distintas alternativas de tratamiento que pueden llevarse a cabo en caso de atender pacientes edéntulos con torus palatino. También, el protocolo a seguir para la confección de la prótesis total removible. La metodología de esta investigación se basó en la realización de un caso clínico en la Facultad Piloto de Odontología de la Universidad de Guayaquil. Su desarrollo se evidencio de inicio a fin a través de fotografías; conjuntamente, se llevó a cabo la revisión y recopilación de información proveniente de varias fuentes bibliográficas como libros, artículos de revistas y documentos de sitios web con el propósito de recalcar la importancia de un buen diagnóstico clínico y planificación, además de conocer mejor y a mayor profundidad la alternativa terapéutica que se ajustó a las necesidades del caso en pro de mejorar el estado de salud del paciente otorgándole funcionalidad y estética. Conclusiones: El éxito del tratamiento rehabilitador con prótesis total removible se obtuvo a partir de un buen diagnóstico y del seguimiento a cabalidad del protocolo quirúrgico y protésico puesto que la cirugía proporciono una superficie de soporte lisa y sin interferencias permitiendo el correcto asentamiento de la prótesis, y consecuentemente obteniendo retención y estabilidad durante la función.

Palabras clave: prótesis total removible, retención, consideraciones estructurales, torus palatino.

Universidad de Guayaquil

ANEXO 14

UNIVERSIDAD DE GUAYAQUIL
FACULTAD PILOTO DE ODONTOLOGIA
ESCUELA/CARRERA ODONTOLOGIA
Unidad de Titulación

"Rehabilitation with total prosthesis post surgical removal of maxillary torus"

Author: Marilyn Dominguez Veas

Advisor: Dr. José Luis Egas

Abstract

A good relationship between prosthetic base and the supporting tissues is really important to get a successful and long lasting rehabilitator treatment with complete prosthesis. A deficient border molding, incorrect prosthetic flange extention delimitation, lesser retention caused by lack of coverage in the supporting area result in difficulties during the wearing and functionality of the complete prosthesis. The present research proposal is based in the analysis and description of every edentulism consequences in oral, general and psychological health, besides of the different structural considerations and distinct treatment alternatives that can be used to care edentulous patients with palatine torus, and also, the protocol to follow for the removable total prosthesis. The methodology used in this research is based in a clinic case in the Pilot Faculty of Dentistry of the University of Guayaquil. Its development is evidenced from the beginning to the end through pictures, with the review and compilation of information from some bibliographical sources such as books, journal articles and web sites documents, in order to emphasize the importance of a clinic diagnosis and planning, and also to know better and deeper the therapeutic alternative that fits to the case in order to improve the patient health condition, providing functionality and aesthetics. Conclusions: the success of the rehabilitator treatment with removable total prosthesis was obtained from a good diagnosis and fully following up of surgical and prosthetic protocol and also the surgery to provide a flat and no interference supporting surface allowing the right set of the prosthesis, and consequently getting retention and stability during the function.

Key words: removable total prosthesis, retention, structural considerations, palatine torus.

Revised by:
Dra. Giomar Leiva de Jamon.
Feb 19, 2019

DEPARTAMENTO DE TITULACION OD
RECIBIDO
FECHA 19 FEB 2019
HORA 09:52