

Guayaquil, 12 de noviembre de 2020

Sr. Dr.

MANUEL BALLADARES MAZZINI
COORDINADOR DE POSGRADO
FACULTAD DE CIENCIAS MÉDICAS
UNIVERSIDAD DE GUAYAQUIL
Ciudad.

De mis consideraciones:

Yo, Dr. Angel Ortiz Arauz con CI. 0906611827, en mi calidad de revisor metodológico del trabajo de investigación, **CERTIFICO** haber revisado y aprobado el **PROYECTO FINAL DE TESIS** realizado por el **MD. RICARDO ARTURO AGUIAR MALTA**, cuyo título es: **"CORRELACIÓN ECOGRÁFICA E HISTOPATOLÓGICA DE LESIONES MAMARIAS BIRADS 4 Y 5 EN EL DIAGNÓSTICO DE CARCINOMA DUCTAL IN SITU"**.

Agradeciendo por la atención brindada, le reitero mis sentimientos de consideración y estima.

Atentamente,



DR. ANGEL ORTIZ ARAUZ
CI. 0906611827
REVISOR METODOLÓGICO



Of. CPFCMUG-294-ANTEP

Diciembre 17 del 2019

Médico

Ricardo Arturo Aguilar Malta
RESIDENTE ESPECIALIZACIÓN IMAGENOLÓGIA
HOSPITAL REGIONAL IESS DR. T.M.C.
Ciudad

Por medio del presente oficio comunico a usted, que aplicando lo que consta en la Unidad Curricular de Titulación vigente en esta Escuela su Anteproyecto de Investigación con el tema:

“UTILIDAD DE LA BIOPSIA TRUCUT EN HALLAZGOS ECOGRÁFICOS BI-RADS 4 Y 5 EN EL DIAGNÓSTICO DE CARCINOMA DUCTAL IN SITU.

Ha sido modificado de la siguiente manera:

“CORRELACIÓN ECOGRÁFICA E HISTOPATOLÓGICA DE LESIONES MAMARIAS BI-RADS 4 Y 5 EN EL DIAGNÓSTICO DE CARCINOMA DUCTAL IN SITU”.

Tutor: Md. Alexandra Yela Tapia

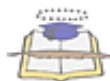Ha sido revisado y aprobado por la Coordinación de Posgrado el día 16 de diciembre del 2019, por lo tanto, puede continuar con la ejecución del Proyecto final de titulación.
Revisor asignado: Dr. Ángel Ortiz Arauz

Atentamente,

Dr. Victor Hugo Hinostroza Salto MSc.
COORDINADOR

C. archivo

Revisado y Aprobado:	Dr. Victor Hugo Hinostroza Salto
Elaborado:	Telga. Nadia Guerrero Vargas



UNIDAD CURRICULAR DE TITULACIÓN
FORMULARIO DE REGISTRO OPCIÓN DE TITULACIÓN POSGRADO ESPECIALIDADES MÉDICAS

FECHA: Día: 12 Mes: NOVIEMBRE Año: 2020

PROGRAMA DE ESPECIALIZACIÓN
IMAGENOLOGÍA

UNIDAD ASISTENCIAL DOCENTE (UAD)
HOSPITAL TEODORO MALDONADO CARBO

Fecha Inicio Programa:
Día: 01 Mes: 06 Año: 2016

Fecha Culminación Programa:
Día: 31 Mes: 05 Año: 2020

DATOS DEL POSGRADISTA			
NOMBRES:	RICARDO ARTURO	APELLIDOS:	AGUIAR MALTA
Cédula No:	0924383516	Dirección:	URB. PUNTA ESMERALDA
E-mail Institucional:	raguiar84@hotmail.com	E-mail personal:	raguiarmalta84@gmail.com
Teléfono convencional:	045028842	Teléfono móvil:	0987746023

MODALIDAD/OPCIÓN DE TITULACIÓN:		
1. TRABAJO DE INVESTIGACIÓN (X)	2. EXAMEN COMPLEXIVO ()	3. ARTICULO CIENTIFICO ()

TEMA DE INVESTIGACIÓN
CORRELACIÓN ECOGRÁFICA E HISTOPATOLÓGICA DE LESIONES MAMARIAS BIRADS 4 Y 5 EN EL DIAGNÓSTICO DE CARCINOMA DUCTAL IN SITU

LÍNEAS DE INVESTIGACIÓN.	
UNIDAD DE POSGRADO, INVESTIGACIÓN Y DESARROLLO – UG.	
LÍNEA DE INVESTIGACIÓN:	SALUD HUMANA, ANIMAL Y DEL AMBIENTE
SUBLÍNEA:	METODOLOGIAS DIAGNOSTICAS Y TERAPEUTICAS, BIOLÓGICAS, BIOQUÍMICAS Y MOLECULARES
MINISTERIO DE SALUD PÚBLICA.	
ÁREA/LÍNEA DE INVESTIGACIÓN:	NEOPLASIA /MAMA
LÍNEA DE INVESTIGACIÓN INSTITUCIONAL	
SUBLÍNEA	ONCOIMÁGENES

PALABRAS CLAVE: cáncer de mama, ecografía, ductal in situ, biopsia TRUCUT

TIPO Y DISEÑO DE LA INVESTIGACIÓN:
TIPO: Analítico
DISEÑO: Descriptivo, No experimental, transversal, univariado

TUTOR:	DRA. ALEXANDRA YELA TAPIA
REVISOR METODOLÓGICO:	DR. ÁNGEL ORTÍZ ARAUZ
COORDINADOR DEL PROGRAMA:	DR. ALLAN DÁVILA TERREROS

VALIDACIÓN DEL TRABAJO DE TITULACIÓN/ SINOPSIS () TUTOR(A) () REVISOR ()		
F)	F)	F)



Guayaquil, 10 de noviembre del 2020

Sr. Dr.
Manuel Balladares Mazzini Msc.
Coordinador de la Unidad de Postgrado
Facultad de Ciencias Médicas
Universidad de Guayaquil
Ciudad

De mis consideraciones:

En atención a la **revisión y aprobación** del PROYECTO DE INVESTIGACIÓN presentado por el **MD. RICARDO ARTURO AGUIAR MALTA** de la especialización médica en **Imagenología**, el cual cumple con los parámetros establecidos en las normas vigentes de la Universidad de Guayaquil cuyo enunciado es: **"CORRELACIÓN ECOGRÁFICA E HISTOPATOLÓGICA DE LESIONES MAMARIAS BIRADS 4 Y 5 EN EL DIAGNÓSTICO DE CARCINOMA DUCTAL IN SITU"** manifiesto que cumple con los requisitos antes indicados.

Dra. Alexandra Yela Tapia
DICO IMAGENÓLOGA
Dra. Alexandra Yela

DRA. ALEXANDRA YELA TAPIA
TUTORA DE TESIS



Guayaquil, 10 de noviembre del 2020

Sr. Dr.
Manuel Balladares Mazzini Msc.
Coordinador de la Unidad de Postgrado
Facultad de Ciencias Médicas
Universidad de Guayaquil
Ciudad

De mis consideraciones:

En atención a la **revisión y aprobación** del PROYECTO DE INVESTIGACIÓN presentado por el **MD. RICARDO ARTURO AGUIAR MALTA** de la especialización médica en **Imagenología**, el cual cumple con los parámetros establecidos en las normas vigentes de la Universidad de Guayaquil cuyo enunciado es: **"CORRELACIÓN ECOGRÁFICA E HISTOPATOLÓGICA DE LESIONES MAMARIAS BIRADS 4 Y 5 EN EL DIAGNÓSTICO DE CARCINOMA DUCTAL IN SITU"** manifiesto que cumple con los requisitos antes indicados.

Atentamente,


Dr. Allan Davila Terreros
MEDICO DIAGNOSTICO
MASTER EMERGENCIAS
A. SEVESCIT. 10022016267600
0562305
DR. ALLAN DAVILA TERREROS
COORDINADOR DE POSTGRADO

Memorando Nro. IESS-HTMC-CGI-2020-194-FDQ
Guayaquil, 10 de Noviembre de 2020

PARA: RICARDO AGUIAR MALTA
Estudiante de la Universidad de Guayaquil

De mi consideración:

Yo, Esp. Luis Daniel Calle Loffredo, con cedula de identidad Nro. 1710532480 en mi calidad de Coordinador General de Investigación del Hospital de Especialidades Teodoro Maldonado Carbo, certifico que he **revisado y aprobado** el proyecto de tesis realizado por RICARDO AGUIAR MALTA estudiante de la Universidad de Guayaquil, sobre el tema: **"CORRELACION ECOGRAFICA E HISTOPATOLOGICA DE LESIONES MAMARIAS BIRADS 4 Y 5 EN EL DIAGNOSTICO DE CARCINOMA DUCTAL IN SITU"**.

Particular que comunico para que continúe el proceso pertinente.

Atentamente,


Esp. Daniel Calle Loffredo
COORDINADOR GENERAL
DE INVESTIGACIÓN
HOSPITAL DE ESPECIALIDADES T.M.C.

COORDINADOR GENERAL DE INVESTIGACIÓN, ENCARGADO HOSPITAL DE
ESPECIALIDADES - TEODORO MALDONADO CARBO

Referencias:

- Solicitud

mm

Memorando Nro. IESS-HTMC-CGI-2020-0058-FDQ
Guayaquil, 6 de Mayo de 2020

PARA: Ricardo Arturo Aguiar Malta
Estudiante de la Universidad de Guayaquil

De mi consideración:

Yo, Mgs. Wilson Stalin Benites Illescas, con cedula de identidad Nro. 0701503047, médico tratante de la Unidad Técnica de Cirugía, en mi calidad de Coordinador General de Investigación del Hospital de Especialidades Teodoro Maldonado Carbo, certifico que el Sr. Ricardo Aguiar Malta, estudiante Universidad de Guayaquil, sobre el tema: ***"CORRELACION ECOGRAFICA E HISTOPATOLOGICA DE LESIONES MAMARIAS BI-RADS 4 Y 5 EN EL DIAGNOSTICO DE CARCINOMA DUCTAL IN SITU"***, usando la base de datos CIE 10 de pacientes atendidos en este Centro Hospitalario.

Particular que comunico para que continúe el proceso pertinente.

Atentamente,

Dr. Wilson Benites Illescas

COORDINADOR GENERAL DE INVESTIGACIÓN
HOSPITAL DE ESPECIALIDADES - TEODORO MALDONADO CARBO

Mgs. Wilson Stalin Benites Illescas
COORDINADOR GENERAL DE INVESTIGACIÓN, ENCARGADO HOSPITAL DE ESPECIALIDADES - TEODORO MALDONADO CARBO

Referencias:

- Solicitud

mm



UNIVERSIDAD DE GUAYAQUIL
FACULTAD DE CIENCIAS MÉDICAS
GESTORÍA DE POSGRADO

**PROYECTO DE INVESTIGACIÓN PRESENTADO COMO REQUISITO
PREVIO PARA LA OBTENCIÓN DEL TÍTULO DE ESPECIALISTA EN
IMAGENOLÓGÍA.**

TÍTULO:

**“CORRELACIÓN ECOGRÁFICA E HISTOPATOLÓGICA DE LESIONES
MAMARIAS BI-RADS 4 Y 5 EN EL DIAGNÓSTICO DE CARCINOMA
DUCTAL IN SITU”**

AUTOR

MD. RICARDO ARTURO AGUIAR MALTA

TUTOR

DR. ALEXANDRA YELA TAPIA

AÑO

2021

GUAYAQUIL – ECUADOR



**UNIVERSIDAD DE GUAYAQUIL
FACULTAD DE CIENCIAS MÉDICAS
COORDINACIÓN DE POSGRADO**


DECLARACIÓN DE RESPONSABILIDAD

Yo, RICARDO ARTURO AGUIAR MALTA

DECLARO QUE:

El Proyecto de Investigación titulado: **“CORRELACIÓN ECOGRÁFICA E HISTOPATOLÓGICA DE LESIONES MAMARIAS BI-RADS 4 Y 5 EN EL DIAGNÓSTICO DE CARCINOMA DUCTAL IN SITU”** como parte de requisito previa a la obtención del Título de Especialista en **IMAGENOLOGÍA**, ha sido desarrollado en base a una investigación exhaustiva, respetando derechos intelectuales de terceros conforme las citas que constan en el texto del trabajo, y cuyas fuentes se incorporan en la bibliografía. Consecuentemente este trabajo es de mi total autoría.

En virtud de esta declaración, me responsabilizo del contenido, veracidad y alcance científico del Proyecto de Investigación mencionado.

AUTOR


MD. RICARDO ARTURO AGUIAR MALTA

CI. 0924383516

ÍNDICE

INTRODUCCIÓN.....	1
CAPÍTULO I.....	3
1. PLANTEAMIENTO DEL PROBLEMA.....	3
1.1. DETERMINACIÓN DEL PROBLEMA.....	3
1.2. PREGUNTAS DE INVESTIGACIÓN.....	5
1.3. JUSTIFICACIÓN.....	5
1.4. VIABILIDAD	6
1.5. OBJETIVOS.....	7
1.5.1. Objetivo general.....	7
1.5.2. Objetivos específicos	7
1.6. VARIABLES	8
1.6.1. Variable dependiente.	8
1.6.2. Variable independiente	8
1.6.3. Operacionalización de variables	9
CAPÍTULO II.....	11
2. MARCO TEÓRICO	11
2.1. CARCINOMA DUCTAL IN SITU DE MAMA.....	11
2.1.1. Definición	11
2.1.2. Epidemiología.....	11
2.1.3. Mortalidad.....	13
2.1.4. Clasificación	14
2.1.5. Factores de riesgo	15
Bases moleculares.....	15
Ciclos ovulatorios.....	16

Embarazo tardío y No lactancia.....	16
Tratamiento de sustitución hormonal	16
Edad.....	17
Tamaño de la lesión.....	17
2.2. ECOGRAFÍA MAMARIA	18
2.2.1. Correlación diagnóstica entre ecografía y cáncer ductal in situ de mama..	18
2.2.2. Densidad mamaria y cáncer de mama	20
2.2.3. Clasificación BI – RADS.....	22
BI-RADS Categoría 0.....	22
BI-RADS Categoría 1.....	22
BI-RADS Categoría 2.....	23
BI-RADS Categoría 3.....	23
BI-RADS Categoría 4.....	24
BI-RADS Categoría 5.....	25
BI-RADS Categoría 6.....	25
2.3. BIOPSIA TRUCUT	26
2.3.1. Evidencia médica.....	26
2.3.1.1. Necrosis.....	27
2.3.1.2. Márgenes.....	27
2.3.1.3. Tamaño de la lesión	27
CAPÍTULO III	29
3. MATERIALES Y MÉTODOS.....	29
3.1. MATERIALES.....	29
3.1.1. Lugar de la investigación.....	29
3.1.2. Período de investigación.....	29

3.1.3.	Recursos utilizados	29
3.1.3.1.	Recursos humanos	29
3.1.3.2.	Recursos físicos	30
3.1.4.	Universo y muestra	30
3.1.4.1.	Universo.....	30
3.1.4.2.	Muestra	30
3.2.	MÉTODOS.....	30
3.2.1.	Tipo de investigación.....	30
3.2.2.	Diseño de investigación	31
3.2.3.	Criterios de inclusión y exclusión.....	31
3.2.3.1.	Criterios de inclusión.....	31
3.2.3.2.	Criterios de exclusión	31
3.2.4.	Análisis estadístico.	32
3.2.5.	Aspectos éticos y legales.	32
3.2.6.	Cronograma de actividades.	34
3.3.	PROPUESTA.....	35
3.3.1.	Introducción.....	35
3.3.2.	Objetivo general.....	36
3.3.3.	Objetivos específicos	36
3.3.4.	Indicaciones para realización de ecografía mamaria:	37
3.3.5.	Flujograma para realización de ecografía mamaria	38
CAPÍTULO IV		39
4.	RESULTADOS	39
4.2.	DISCUSIÓN	57
CAPÍTULO V.....		60

5. CONCLUSIONES Y RECOMENDACIONES	60
5.1. CONCLUSIONES	60
5.2. RECOMENDACIONES	61
BIBLIOGRAFÍA	63

ÍNDICE DE TABLAS

TABLA 1. LESIONES MAMARIAS SEGÚN BIRADS	41
TABLA 2. SUBCATEGORIAS BIRADS IV Y V	43
TABLA 3. HALLAZGOS HISTOPATOLÓGICOS	45
TABLA 4. CASOS SEGÚN EDAD DE LA POBLACIÓN DE ESTUDIO.....	47
TABLA 5. FACTORES DE RIESGO PARA CDIS DE MAMA.....	49
TABLA 6. PRUEBA DE DISTRIBUCIÓN NORMAL DE LA MUESTRA	51
TABLA 7. CHI CUADRADO PARA FACTORES DE RIESGO Y CARCINOMA DUCTAL IN SITU DE MAMA.....	52
TABLA 8. DISTRIBUCIÓN DE CASOS SEGÚN LOS HALLAZGOS DE IMÁGEN	53
TABLA 9. CÁLCULO DE SENSIBILIDAD Y ESPECIFICIDAD DEL BIRADS CATEGORÍA IV PARA DIAGNOSTICO DE LESIONES ATÍPICAS.....	55
TABLA 10. PRUEBA DE CHI CUADRADO	56

ÍNDICE DE GRÁFICOS

GRÁFICO 1. LESIONES MAMARIAS SEGÚN BIRADS	41
GRÁFICO 2. CARCINOMA DUCTAL IN SITU SEGÚN SU BIRADS IV Y V	43
GRÁFICO 3. HALLAZGOS HISTOPATOLÓGICOS	45
GRÁFICO 4. FACTORES DE RIESGO PARA CDIS DE MAMA	49

ÍNDICE DE ANEXOS

ANEXO 1. CARCINOMA LOBULILLAR IN SITU DE MAMA (CORTE HISTOLÓGICO)	66
ANEXO 2. CARCINOMA DUCTAL IN SITU (CDIS) Y CARCINOMA LOBULILLAR.	66
ANEXO 3. RECURRENCIA LOCORREGIONAL DE CARCINOMA DUCTAL IN SITU (CDIS) POSTERIOR A MASTECTOMIA. (Bannani et al., 2015)	67
ANEXO 4. TIPOS HISTOPATOLÓGICOS DE CARCINOMA DUCTAL IN SITU DE MAMA (Tang et al., 2016)	68
ANEXO 5. CLASIFICACIÓN DE VAN NYUS PARA CARCINOMA DUCTAL IN SITU (CDIS).	69
ANEXO 6. ASIGNACIÓN DE CLUSTER 1 Y 2 PARA CARCINOMA DUCTAL IN SITU DE MAMA.	70
ANEXO 7. ANÁLISIS DE EXPRESIÓN GENÉTICA DE ARN DE CODIFICACIÓN.	71
ANEXO 8. IMÁGENES COMPARATIVAS ENTRE (RMI Y ECOGRAFÍA) PARA (CDIS) Y RESPECTIVO CORTE HISTOLÓGICO.	71
ANEXO 9. DENSIDAD MAMARIA COMO FACTOR DE RIESGO PARA CÁNCER. (McCormack & Dos Santos Silva, 2006)	72
ANEXO 10. ASPECTO PUNTIFORME EN LESIONES NO NECRÓTICAS COMPATIBLES CON CARCINOMA DUCTAL IN SITU DE MAMA (CDIS) (Tang et al., 2016)	73
ANEXO 11. INCIDENCIA DE CARCINOMA DUCTAL IN SITU DE MAMA EN MUJERES MAYORES DE 50 AÑOS. (Kerlikowske, 2010)	74
ANEXO 12. CARCINOMA DUCTAL IN SITU (CDIS).	74
ANEXO 13. HOSPITAL DEL IESS “DR. TEODORO MALDONADO CARBO”	75

RESUMEN

El carcinoma ductal in situ de mama (CDIS), es una lesión prevalente en mujeres mayores de 40 años. El presente estudio correlaciona los hallazgos BI-RADS 4 y 5 con resultados histopatológicos mediante biopsia TRUCUT para el diagnóstico de (CDIS) en mujeres mayores de 40 años atendidas en el servicio de imagenología del hospital “Dr. Teodoro Maldonado Carbo”. Para ello se planteó un estudio de tipo: Analítico, retrospectivo, no experimental, de corte transversal. Para la validez estadística se usó prueba Chi cuadrado con un (IC) del 95% e IR del 5%. Los hallazgos de biopsia demostraron que los CDIS fueron 24 casos para BIRADS IV y 15 casos para BIRADS V. La edad promedio fue 47 años, los factores de riesgo fueron deformidad mamaria (24.77%), tabaquismo (15.60%), recurrencia de nódulos (8.26%) y obesidad (7.34%). Las características ecográficas fueron: Lesión promedio 3.23 cm, irregularidad con un 82.05, márgenes no circunscritos con un 84.62 %, calcificaciones con un 82.05 % y asimetría con un 74.35 %. En cuanto a la ecogenicidad un 58.97 % presentaron un patrón complejo. La sensibilidad del BIRADS fue del 35.0 % con una especificidad del 71.7 % para CDIS, lo que le confirió un valor predictivo positivo con un (VPP) del 61.53 y un (VPN) del 45.78. Mediante Chi cuadrado se correlacionó los hallazgos BI-RADS IV y V con los resultados histopatológicos mediante la biopsia TRUCUT obteniéndose un (p valor) de .013 lo que indica que: Existe una adecuada relación de asociación entre ambos elementos de estudio.

Palabras clave:

Ecografía mamaria, resultados histopatológicos, biopsia trucut, carcinoma ductal in situ, BI-RADS 4 y 5

ABSTRACT

Ductal carcinoma in situ of the breast (DCIS) is a prevalent lesion in women over 40 years of age. The present study correlates the BI-RADS 4 and 5 findings with histopathological results using TRUCUT biopsy for the diagnosis of (DCIS) in women over 40 years of age treated in the imaging service of the “Dr. Teodoro Maldonado Carbo ”. For this, a study of the type was proposed: Analytical, retrospective, non-experimental, cross-sectional. For statistical validity, the Chi-square test was used with a (CI) of 95% and IR of 5%. The biopsy findings showed that the DCIS was 24 cases for BIRADS IV and 15 cases for BIRADS V. The average age was 47 years, the risk factors were breast deformity (24.77%), smoking (15.60%), recurrence of nodules (8.26%) and obesity (7.34%). The ultrasound characteristics were: Average lesion 3.23 cm, irregularity with 82.05, non-circumscribed margins with 84.62%, calcifications with 82.05% and asymmetry with 74.35%. Regarding echogenicity, 58.97% presented a complex pattern. The sensitivity of the BIRADS was 35.0% with a specificity of 71.7% for DCIS, which gave it a positive predictive value with a (PPV) of 61.53 and a (NPV) of 45.78. By means of Chi square, the BI-RADS IV and V findings were correlated with the histopathological results using the TRUCUT biopsy, obtaining a (p value) of .013, which indicates that: There is an adequate association relationship between both study elements.

Keywords:

breast ultrasound, histopathological findings, trucut biopsy, ductal carcinoma in situ, BI-RADS 4 and 5.

INTRODUCCIÓN

El carcinoma ductal in situ (CDIS), es la proliferación de células epiteliales malignas de las unidades terminales ductolobulillares de la mama sin compromiso de la membrana basal. Hasta el día de hoy el (CDIS), es el tipo más frecuente de cáncer confinado a la glándula mamaria con un 30 % del total de cánceres confinados a este órgano.

La ecografía mamaria es un método no invasivo, muy útil para la detección oportuna del cáncer de mama mediante la caracterización de las lesiones identificadas, y estadificadas por el sistema de categorización BI-RADS “Breast Imaging Reporting and Data System” que traduce Sistema de Informes y Registro de Datos de Imagen de la Mama, siendo las categorías BI-RADS 4 y 5 las que determinarán la sospecha o la alta probabilidad de malignidad en los hallazgos encontrados.

La biopsia trucut es un procedimiento invasivo guiado por ultrasonido que permite la obtención transcutánea con una aguja de grosor variable (trucut) de una muestra en forma de cilindros para posterior procesamiento histopatológico, determinando el diagnóstico definitivo de malignidad con alta probabilidad, de las lesiones tumorales identificadas por mamografía o ecografía mamaria. Investigaciones previas sugieren que hallazgos ecográficos tipo BI-RADS 4 y 5 con diámetro de 5 mm son altamente sugerentes de carcinoma ductal in situ (CDIS), lesiones que al ser solo estudiadas por métodos convencionales pasan desapercibidas. Por lo que la biopsia trucut es un estudio esencial para el pesquizado de pacientes.

Es importante recalcar que anualmente se registran 17 mil fallecimientos en todo el mundo debido a cáncer de mama afectan a mujeres de todas las edades, con incidencia aumentada a partir de los 40 años. La región de las Américas y el Caribe corresponden al 36

% del total de todos los diagnósticos de patología mamaria a nivel mundial. En el Ecuador según datos del Instituto Ecuatoriano de Estadísticas y Censos (INEC) el cáncer de mama es la principal causa de muerte por cáncer de origen ginecológico, pues el número de muertes por esta causa en los últimos 5 años fue de 2.760 personas pues tan solo en el año 2016 se registraron un total de 641 fallecimientos a consecuencia de cáncer de mama.

En este trabajo de investigación se plantea si existe correlación entre los hallazgos ecográficos BI-RADS 4 y 5 y el reporte histopatológico mediante biopsia TRUCUT para el diagnóstico de carcinoma ductal in situ (CDIS). Y se propone establecer un flujograma de intervención, que permita enfocar los esfuerzos terapéuticos en mujeres con tales hallazgos para el diagnóstico y manejo de CDIS en pacientes atendidas en el hospital del IESS “Dr. Teodoro Maldonado Carbo” de la ciudad de Guayaquil. La redacción del presente trabajo de investigación está contenida en capítulos en los que se exponen secuencialmente: Planteamiento del problema, marco teórico y metodología. Cuyo modelo de presentación está acorde a los propuestos por la Universidad de Guayaquil.

CAPÍTULO I

1. PLANTEAMIENTO DEL PROBLEMA

1.1. DETERMINACIÓN DEL PROBLEMA

Los hallazgos ecográficos positivos para carcinoma ductal in situ de mama (CDIS), se caracterizan por presentar microcalcificaciones en un 70% de casos. Sin embargo, para un diagnóstico adecuado, se requiere de pruebas invasivas que expongan la naturaleza de dichas lesiones a través de sus características citológicas.

Las desventajas de la ecografía radicarían en una mala técnica por parte del operador que le impida realizar una correcta caracterización visual de las lesiones mamarias, o contar con un equipo ecográfico obsoleto de definición defectuosa de la imagen. En la mamografía el estudio se limitaría frente a un tejido fibroglandular mamario heterogéneo y extremadamente denso por lo que necesitaría apoyo ecográfico, útil, efectivo, no invasivo y que no se expone a radiación.

La biopsia con aguja gruesa trucut tiene complicaciones por su incursión al tórax por técnica inadecuada como neumotórax secundario, sangrado o dolor leve sin embargo tiene mayor sensibilidad y especificidad frente a la biopsia excisional por el coste, tiempo quirúrgico, riesgo anestésico y hospitalización.

A pesar de esto, se propone la siguiente investigación en la que se analizará la correlación de los hallazgos ecográficos BIRADS 4 Y 5 con el procesamiento histopatológico obtenido mediante la biopsia TRUCUT para confirmar la sospecha diagnóstica de carcinoma ductal in

situ (CDIS) previa validación estadística en mujeres mayores de 40 años atendidas en el hospital del IESS “Dr. Teodoro Maldonado Carbo”.

Por otro lado, es importante citar que según datos oficiales de la Organización Mundial de la Salud en su informe anual del año 2016 informo que: “El carcinoma ductal in situ de mama (CDIS), es el principal tipo de cáncer confinado a la glándula mamaria en mujeres mayores de 40 años. Anualmente se registran cerca de 17 mil fallecimientos por esta causa” (OMS, 2016).

En América Latina y el Caribe la incidencia anual según la Organización Panamericana de la Salud: “La incidencia anual de cáncer de mama es de 5200 casos siendo países como Barbados, Trinidad y Tobago, Uruguay y Argentina los países con mayor número de casos nuevos” (OPS, 2016). El Ecuador ocupa el puesto veinte de la lista y en nuestro medio: “El cáncer de mama es la principal causa de muerte de origen ginecológico en mujeres mayores de 40 años” (INEC, 2016). Lo que lo convierte en un problema de interés investigativo, por lo que consta en la lista de enfermedades prioritarias de investigación propuestas por el Ministerio de Salud Pública del Ecuador (MSP).

El propósito final de la presente investigación es desarrollar un flujograma de actuación para selección de pacientes, tipo de procedimiento y realización de biopsia trucut dirigida por ecografía en pacientes con factores de riesgo que son atendidas en el servicio de imagenología del hospital del IESS Dr. Teodoro Maldonado Carbo de la ciudad de Guayaquil.

1.2. PREGUNTAS DE INVESTIGACIÓN

- ✓ ¿Cuántas pacientes con informe BIRADS 4 y 5 dieron positivo para carcinoma ductal in situ de mama (CDIS), como resultado confirmatorio por citología obtenido mediante biopsia trucut?
- ✓ ¿Cuál es la sensibilidad, especificidad, valor predictivo positivo y negativo de los informes ecográficos BIRADS 4 y 5 en comparación con los hallazgos citológicos de biopsia trucut para el diagnóstico de carcinoma in situ de mama (CDIS)?
- ✓ ¿Qué características ecosonográficas tienen las lesiones positivas para carcinoma ductal de mama (CDIS), que fueron positivas tanto por biopsia trucut e informe ecográfico BIRADS 4 y 5?

1.3. JUSTIFICACIÓN

El cáncer de mama es una de las patologías con mayor impacto en las últimas dos décadas caracterizándose por una elevada morbimortalidad. De todos los cánceres confinados a esta glándula el carcinoma in situ (CDIS) es el más frecuente con un 30%, motivo por lo cual se plantea el desarrollo de la presente investigación que tiene como fin analizar si los resultados ecográficos BI-RADS IV y V son sugerentes de patología maligna de mama (CDIS) corroborado por hallazgos citológicos obtenidos por aguja tru-cut

Se tomará como población de estudio a mujeres atendidas en el servicio de imagenología del hospital del IESS “Dr. Teodoro Maldonado Carbo” con riesgo aumentado para desarrollar cáncer de mama, siendo la edad mayor a 40 años el principal factor atribuible en nuestra población.

Al finalizar el presente estudio se podrá sustentar mediante evidencia científica corroborada por inferencia estadística si los procedimientos invasivos como la biopsia tipo trucut, mejora la capacidad diagnóstica para carcinoma ductal in situ (CDIS), en comparación con los informes ecográficos BIRADS 4 y 5 solamente.

Estudios de este tipo permitirán abordar adecuadamente a poblaciones de riesgo facilitando la toma de decisiones terapéuticas tanto “clínico – quirúrgicas” por lo que la realización del presente se justifica plenamente al ser un tema de alto interés y esta acorde a las líneas de investigación nacional y de la Universidad de Guayaquil.

1.4. VIABILIDAD

El presente estudio de investigación se considera viable, porque cumple con todos los requisitos solicitados por la escuela de graduados de la Universidad de Guayaquil y del hospital del IESS “Dr. Teodoro Maldonado Carbo” quienes mediante convenio interinstitucional permite el acceso a información requerida, uso de suministros y equipos dependientes de esta casa de salud. Por otro lado, el hospital sede de la investigación cuenta con las tecnologías, insumos y personal para el abordaje de pacientes de alta complejidad, realizándose estudios convencionales como Mamografía, Ecografía y Tomografía y Resonancia Magnética Nuclear y laboratorio de patología para el procesamiento de muestras correspondientes.

1.5.OBJETIVOS

1.5.1. Objetivo general

- ✓ Correlacionar los informes ecográficos BI-RADS 4 y 5 con los resultados histopatológicos mediante la biopsia TRUCUT en mujeres mayores de 40 años con diagnóstico de carcinoma ductal in situ de mama.

1.5.2. Objetivos específicos

- ✓ Identificar la frecuencia y las características demográficas de mujeres con lesiones mamarias mediante la ecografía.
- ✓ Identificar las características ecográficas de las lesiones positivas para carcinoma ductal de mama (CDIS), que fueron positivas tanto por biopsia TRUCUT e informe ecográfico BIRADS 4 y 5.
- ✓ Correlacionar el tipo histológico de carcinoma ductal in situ de mama obtenido por biopsia TRUCUT y su positividad para informe BI-RADS 4 y 5.
- ✓ Determinar la sensibilidad, especificidad, valor predictivo positivo y negativo de los informes ecográficos BIRADS 4 y 5 en comparación con los hallazgos citológicos por biopsia TRUCUT para el diagnóstico de carcinoma in situ de mama (CDIS).
- ✓ Desarrollar un flujograma de acción para selección de pacientes con lesiones mamarias sometidos a biopsia trucut mediante ecografía para la detección de CDIS, en la sala de procedimientos del servicio de Imagenología del Hospital del IESS “Dr. Teodoro Maldonado Carbo” de la ciudad de guayaquil.

1.6.VARIABLES

1.6.1. Variable dependiente.

- ✓ Carcinoma ductal in situ de mama

1.6.2. Variable independiente

- ✓ Biopsia TRUCUT
- ✓ Informe BIRADS 4 y 5

1.6.3. Operacionalización de variables

VARIABLE	DEFINICIÓN	TIPO DE VARIABLE	ESCALA	PRUEBA ESTADÍSTICA	TÉCNICA ESTADÍSTICA
CARCINOMA DUCTAL IN SITU DE MAMA	PROLIFERACIÓN DE CÉLULAS EPITELIALES EN LAS TERMINACIONES DE LOS DUCTOS LOBULILLARES DE MAMA SIN TRASPASAR LA MEMBRANA BASAL	<ul style="list-style-type: none"> ✓ CUALITATIVA. ✓ NOMINAL. ✓ DICOTÓMICA ✓ CUANTITATIVA 	<ul style="list-style-type: none"> ✓ SI ✓ NO 	NO PARAMÉTRICA	<ul style="list-style-type: none"> ✓ PORCENTAJE. ✓ FRECUENCIA ✓ CHI CUADRADO.
TIPO DE CARCINOMA DUCTAL IN SITU DE MAMA	ALTERACIÓN DE LA ARQUITECTURA Y TIPO CELULAR EPITELIAL PRESENTES EN LOS DUCTOS LOBULILLARES	<ul style="list-style-type: none"> ✓ CUALITATIVA. ✓ NOMINAL. ✓ CATEGÓRICA. 	<ul style="list-style-type: none"> ✓ CRIBIFORME ✓ COMEDO ✓ MICROPAPILAR ✓ SÓLIDO 	NO PARAMÉTRICA	<ul style="list-style-type: none"> ✓ PORCENTAJE. ✓ FRECUENCIA ✓ CHI CUADRADO.
CARACTERÍSTICAS ECOGRÁFICAS DE LA LESIÓN	LESIONES COMPATIBLES CON CARCINOMA DUCTAL IN SITU DE MAMA CON ALTERACIÓN DE LA DENSIDAD (HIPERDENSO), ALTERACION DE LOS BORDES (MAL DEFINIDOS), ALTERACIÓN DEL TAMAÑO CON MULTIFOCALIDAD E INFILTRANTE	<ul style="list-style-type: none"> ✓ CUALITATIVA. ✓ NOMINAL. ✓ CATEGÓRICA. 	<ul style="list-style-type: none"> ✓ HIPERECOGÉNICO ✓ BORDES MAL DEFINIDOS ✓ MULTIFOCAL ✓ ASPECTO INFILTRANTE ✓ MAYOR DE 2.5 mm 	NO PARAMÉTRICA	<ul style="list-style-type: none"> ✓ PORCENTAJE. ✓ FRECUENCIA ✓ CHI CUADRADO.

INFORME ECOGRÁFICO BIRADS IV.	HALLAZGO POTENCIALMENTE MALIGNO, SE IDENTIFICA COMO MASA DE CONTORNOS NO DEFINIDOS, POLILOBULADA, MAL VISUALIZADA, DE ECOESTRUCTURA HETEROGÉNEA Y MICROCALCIFICACIONES HETEROGÉNEAS, AMORFAS O GRANULARES.	<ul style="list-style-type: none"> ✓ CUALITATIVA. ✓ NOMINAL. ✓ CATEGÓRICA. 	<ul style="list-style-type: none"> ✓ CATEGORÍA 4A: BAJA SOSPECHA DE MALIGNIDAD. ✓ CATEGORÍA 4B: SOSPECHA INTERMEDIA DE MALIGNIDAD. ✓ CATEGORÍA 4C: MODERADA SOSPECHA DE MALIGNIDAD 	NO PARAMÉTRICA	<ul style="list-style-type: none"> ✓ PORCENTAJE. ✓ FRECUENCIA ✓ CHI CUADRADO.
INFORME ECOGRÁFICO BIRADS V.	LESIONES ALTAMENTE SUGESTIVA DE MALIGNIDAD, CON UN 95 % DE PROBABILIDAD DE CÁNCER. LAS IMÁGENES MÁS REPRESENTATIVAS DE ESTE GRUPO SON LAS MASAS DE CONTORNOS IRREGULARES Y ESPECULADOS, MICROCALCIFICACIONES IRREGULARES CON DISPOSICIÓN LINEAL, DUCTAL O ARBORIFORME.	<ul style="list-style-type: none"> ✓ CUALITATIVA. ✓ NOMINAL. ✓ DICOTOMICA 	<ul style="list-style-type: none"> ✓ SI ✓ NO 	NO PARAMÉTRICA	<ul style="list-style-type: none"> ✓ PORCENTAJE. ✓ FRECUENCIA ✓ CHI CUADRADO.
BIOPSIA TRUCUT POSITIVA PARA CARCINOMA DUCTUL IN SITU (CDIS).	PRUEBA INVASIVA DE ALTO RENDIMIENTO DIAGNÓSTICO PARA LESIÓN MAMARIA QUE PRECISA DE DIAGNÓSTICO HISTOLÓGICO	<ul style="list-style-type: none"> ✓ CUALITATIVA. ✓ NOMINAL. ✓ DICOTÓMICA 	<ul style="list-style-type: none"> ✓ SI ✓ NO 	NO PARAMÉTRICA	<ul style="list-style-type: none"> ✓ PORCENTAJE. ✓ FRECUENCIA ✓ CHI CUADRADO.

CAPÍTULO II

2. MARCO TEÓRICO

2.1. CARCINOMA DUCTAL IN SITU DE MAMA

2.1.1. Definición

Es la proliferación de células epiteliales malignas en las unidades lobulillares ductolobulillares de la mama sin traspasar la membrana basal (ver anexo 1). (Jin et al., 2015). Por su topografía se aplica a las lesiones neoplásicas originadas en los conductos y lobulillos de la glándula mamaria que no han invadido el estroma mamario (ver anexo 2).

El carcinoma ductal in situ microinvasor (CDISMi) es la extensión de las células cancerosas más allá de la membrana basal en los tejidos adyacentes, sin un foco único de más de 1 mm. (Jin et al., 2015). Por lo tanto, el carcinoma ductal in situ (CDIS) es, por definición, una lesión precursora del carcinoma ductal invasivo (CDI).

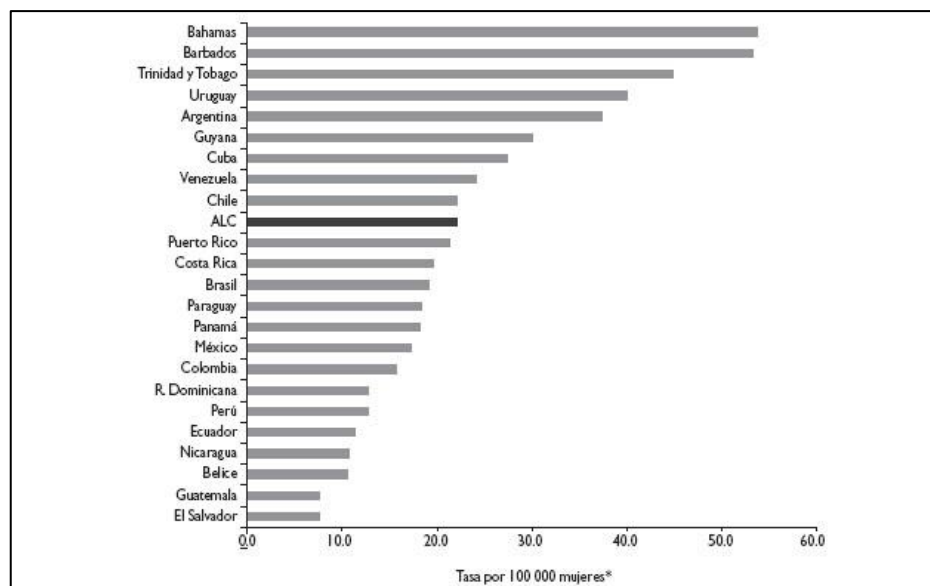
2.1.2. Epidemiología

El cáncer de mama constituye el tumor maligno más frecuente en la mujer, presentando una incidencia del 13,44% de todos los cánceres en mujeres alrededor del mundo, dato sustentado por la Organización Mundial de la Salud, que estima la incidencia aumentó un 20 % en los últimos 10 años. Por su parte la American Cancer Society estimó que desde el año 2010 hasta el 2015 hubo un aumento en el número de casos diagnosticados correspondientes a (CDIS) con un incremento anual de aproximadamente 4500 caso nuevos.

A nivel regional los resultados obtenidos por (Maffuz-Aziz, Labastida-Almendaro, Espejo-Fonseca, & Rodríguez-Cuevas, 2017), informa que: “El cáncer de mama es el más frecuente en la población femenina, con una incidencia mayor a partir de los 40 años de edad” . Según este autor la pesquisa por mastografía fue del 19.7 % en etapas tempranas, 45 % en etapas localmente avanzadas. Según el subtipo el 79 % fue de tipo ductal identificados como BIRADS V y un 3.9 % como no clasificables.

Tanto para América Latina como el Caribe los casos de cáncer de están sujetos a políticas sanitarias donde los programas de tamizaje no logran ser suficientes para detallar datos confiables, sin embargo, países como Uruguay y Argentina están a la cabeza en lo que corresponde a América del Sur, mientras que Ecuador presenta una incidencia anual del 15.7 % dato equiparable con países vecinos como Colombia y Perú (ver figura 1).

FIGURA 1 CASOS POR PAÍSES DE CÁNCER DE MAMA EN AMÉRICA LATINA Y EL CARIBE



Tomado de: (Maffuz-Aziz et al., 2017)

De los diferentes tipos de cáncer de mama, es el el carcinoma ductal in situ el que ocupa el primer lugar de este tipo de lesiones con un 30% y es causa de las muertes por cáncer, con un 15,83%. (Bannani, Rouquette, Bendavid-Athias, Tas, & Leveque, 2015; Tanday, 2015). Se conoce que su incidencia aumenta en mujeres mayores de 40 años, autores como (Ward et al., 2015) concluye basado en estadísticas del North American Association of Central Cancer Registries que tan solo en el año 2015 se registraron un total de 60.290 caso nuevos de carcinoma in situ de mama (CDIS), y cuyas proyecciones a partir de datos actuales estima que para el año 2025 1 de cada 33 mujeres recibirá diagnóstico de cáncer in situ de mama a lo largo de su vida (ver anexo 5).

Por otro lado, hay que tener en cuenta que la recurrencia de cáncer de mama después de la mastectomía por carcinoma ductal in situ (CDIS) es rara, sin embargo, conlleva una alta tasa de mortalidad para aquellos que recaen (ver anexo 6). Los pacientes que tienen factores de alto riesgo, como la edad temprana en el momento del diagnóstico y los factores tumorales de alto riesgo, se deben seguir de cerca para detectar signos de recurrencia y / o metástasis (Bannani et al., 2015).

2.1.3. Mortalidad

Un informe realizado por (Steven Narod et, al) en el Women's College Hospital Toronto (Toronto, Canadá), en el que incluyo informes de 18 registros obtenidos en territorio correspondiente a los EE. UU, con un universo de 108 196 mujeres diagnosticadas de Carcinoma Ductal in situ de mama (CDIS), concluyo que a los 10 y 20 años la mortalidad específica por cáncer de mama es de:

- ✓ A los 10 años, el cáncer de mama específico la mortalidad fue de 1.1% (IC 95%).

- ✓ A los 20 años la mortalidad fue del 3.3% IC 95%)

Un total de 956 de 108 196 pacientes que recibieron un el diagnóstico de DCIS murió de cáncer de mama. 517 (54%) de estos 956 pacientes no tener recidiva invasiva en la mama en su tiempo de vida.(Tanday, 2015)

- ✓ El riesgo de morir de cáncer de mama entre todas las mujeres con DCIS era 1 · 8 veces mayor que la de la población general.
- ✓ Este riesgo aumentó para las mujeres que recibió un diagnóstico antes de los 35 años de edad en comparación con las mujeres mayores y para mujeres negras en comparación con personas no hispanas mujeres blancas.
- ✓ Un régimen de tratamiento agresivo de radioterapia después de lumpectomía reducida el riesgo de desarrollo de una ipsilateral recurrencia invasora a los 10 años, pero no es significativamente relevante para reducir el riesgo de cáncer de mama, específico muerte a los 10 años (de 0 · 9% a 0 · 8%).

2.1.4. Clasificación

El carcinoma ductal in situ (CDIS) es histopatológicamente clasificado según el:

- ✓ Patrón arquitectónico como: Sólido, cribiforme, papilar y micropapilar).
- ✓ Grado del tumor (alto, intermedio y bajo).
- ✓ Presencia o ausencia de necrosis (ver anexo 4)

Las lesiones por DCIS generalmente se clasifican como de alto grado (HG-DCIS) o de bajo grado (LG-DCIS). Tal distinción tiene un impacto limitado en el manejo clínico, ya que la mayoría de los pacientes con CDIS independientemente del grado aún reciben un tratamiento similar, que es la mastectomía total o la resección segmentaria con radioterapia.

Por otro lado, los investigadores han consensuado que la clasificación de Van Nuys es la más útil al incluir: Margen tumoral, clasificación histopatológica, estado del margen y tamaño del tumor como predictores significativos de la recurrencia de Carcinoma Ductal in situ (CDIS) y a su vez sirve para seleccionar el tratamiento locorregional del carcinoma ductal in situ (ver anexo 5).

2.1.5. Factores de riesgo

Bases moleculares

El análisis de RNA-Seq demuestran una clara segregación del epitelio mamario normal y muestras en mujeres con carcinoma ductal in situ (CDIS), sobre la base de distancias de similitud (medidas en logFC) de la dimensión 1 en un panel multidimensional con diagrama de escala MDS. Lo más importante es que las muestras concordantes con carcinoma ductal in situ de mama (CDIS) se agruparon en dos subgrupos (clúster 1 o DCIS-C1 y clúster 2 o DCIS-C2) de acuerdo con el positivo y negativo distancias desde MDS dimensión 2 (ver anexo 6).

El análisis de representación basada en Pathway (de transcripciones desreguladas identificó una plétora de vías de señalización que difieren en su actividad entre muestras normales y DCIS, tales como AP1, TNF, TP53, FOXM1, MYB y E2F1 / DP1. Siendo llamativo observar que la ruta de señalización de TP53 se encontró desactivada en todas las muestras de DCIS analizadas independientemente del estado

de mutación de TP53, lo que lo convierte en un factor de riesgo fundamental para desarrollo de CDIS (ver anexo 7).

Ciclos ovulatorios

Los ciclos menstruales ovulatorios ejercen tensión fisiológica en el epitelio mamario porque inducen proliferación en la fase lútea avanzada. Estudios realizados por (Bannani et al., 2015) indican que a mayor edad de inicio de la menarca mayor tiempo de tensión fisiológica en el epitelio mamario y por tanto mayor riesgo de desarrollar cáncer de mama. Por su parte el embarazo a pesar de exponer al tejido mamario a altas concentraciones de estrógenos también induce la diferencia terminal del tejido epitelial del conducto por lo que se relaciona a menor riesgo de metaplasia. (Poorolajal, Akbari, Ziaee, Karami, & Ghoncheh, 2018).

Embarazo tardío y No lactancia

Estudios realizados por varios investigadores entre los que destacan los de (Ruso et al) indican que: “El epitelio mamario inmaduro es más susceptible a los carcinógenos que el epitelio expuesto a lactación”. Por lo tanto, mientras más se retrase el primer embarazo y por ende el inicio de la lactancia mayor es el riesgo de desarrollar cáncer de mama (Tang et al., 2016).

Tratamiento de sustitución hormonal

La sustitución hormonal con estrógenos y progesterona en mujeres posmenopáusicas conlleva a un riesgo relativo aumentado de padecer de cáncer ductal in situ de mama (CDIS) con un riesgo relativo según (Beral et, al 2011) del 1.76 (IC 95%). Se ha reportado adecuadamente que la exposición sola a estrógenos no se relaciona por si solo con riesgo aumentado de padecer cáncer de mama, esta afirmación

se considera válida desde los estudios realizados por (Anderson et, al 2004) y confirmadas posteriormente por estudios moleculares. (Hofvind et al., 2018)

Edad

La edad media que aumenta el riesgo relativo de cáncer de mama es de e 52,4 años (con una varianza entre 24 y 84 años) (Svahn, 2014). Al relacionar esta variable con las referidas a parámetros anatomopatológicos, observamos que existe relación estadística sobre todo en dos aspectos puntuales:

- ✓ El grado histológico y la edad media de las pacientes con bajo grado histológico [< de 50 años] es significativamente menor que la de las pacientes con alto grado [> 55 años], con $p < (0,05)$.
- ✓ La enfermedad de Paget (el promedio de edad es de 59 años cuando hay enfermedad de Paget y de 51,8 sin ella, diferencia significativa con $p < 0,05$).

Tamaño de la lesión.

El tamaño promedio de las lesiones fue de 23,9 mm. El 25% de los informes anatomopatológicos no informan del tamaño, y corresponden normalmente a los primeros años del estudio. Si consideramos los tres intervalos que establece el VNPI, nuestra población se divide de la siguiente manera: con tumores < 15 mm, 38 pacientes (31%); entre 16 y 40 mm, 52 pacientes (43%), y > 40 mm, 32 pacientes (26%).

Por lo tanto, sí existe relación estadísticamente significativa entre las dimensiones del tumor y el estado de los márgenes quirúrgicos (el tamaño medio de las lesiones con márgenes afectados: 27 mm frente a 21 mm de las que tienen márgenes libres, significativo con $p < 0,05$).

(Tang et al., 2016) al relacionar el tamaño de pieza con las características anatomopatológicas, observó que los carcinomas de alto grado histológico presentan mayor tamaño que los mejor diferenciados, sin que, no obstante, la diferencia alcance significación estadística (tamaño medio de grado I = 20 mm, frente a tamaño medio de grado III = 25 mm).

2.2.ECOGRAFÍA MAMARIA

La ultrasonografía es frecuentemente utilizada como prueba de cribado para el cáncer de mama. Los ecógrafos de alta resolución mejoran el diagnóstico de cáncer de mama incluyendo las de tipo (CDIS) e invasivo de pequeño tamaño, aunque se limitan en mujeres con tejido mamario denso. Actualmente, no hay visión común sobre las características ultrasónicas de DCIS, que han sido reportados como masa quística o sólida, microlobulada márgenes, ectasia del conducto mamario y microcalcificación

Estudios realizados por (Gwak et al., 2011) determinaron que la ultrasonografía se correlacionó con la histología al usar la clasificación de van Nuys sistema. Por su parte (Luczynska et al., 2015; Tang et al., 2016) demostraron igualmente que el cambio mixoide del estroma que rodea los conductos en el carcinoma ductal in situ (CDIS) fue favorable para ultrasonografía, y los conductos DCIS deben concentrarse lo suficiente para ser detectado (ver anexo 8).

2.2.1. Correlación diagnóstica entre ecografía y cáncer ductal in situ de mama.

(Jin et al., 2015) realizó un estudio comparativo con 129 mujeres diagnosticadas con (CDIS) entre ecografía y resultados histopatológicos. Analizando las características ecográficas del carcinoma ductal in situ (CDIS) y su capacidad para predecir el grado y recurrencia del (CDIS). Entre los resultados relevantes encontraron

que el tamaño medio de los (CDIS) en la ecografía y la mamografía (MMG) fue de $3,67 \pm 1,40$ y $4,00 \pm 1,74$ cm, respectivamente, con un p valor = 0,09, es decir que el tamaño de la lesión medido tanto por ecografía y mamografía no es significativo para predecir (CDIS).

A pesar de la diferencia estadística en imágenes de mama. La clasificación del sistema de informes y datos (BI-RADS) en los EE. UU. Y MMG ($p = 0,000$), la clasificación mediana de BI-RADS es de categoría 4C tanto en EE. UU. como en MMG ($p = 0,01$). No hubo diferencias estadísticamente significativas en la distribución de la microcalcificación en MMG y EE. UU. Mientras que los racimos <5 mm en diámetro más grande se ven fácilmente en MMG.

Una distribución dispersa / lineal en MMG tenía un mayor nivel de visibilidad que la distribución agrupada en MMG. La correlación entre el tamaño tumoral y el CDIS con microinvasión evaluada mediante EE. UU. Es mayor que la obtenida con MMG ($p = 0,001$ y $0,024$, respectivamente). Para la detección de DCIS, la precisión diagnóstica se asoció significativamente con grupos de Van Nuys superiores, la presencia de microinvasión y carcinoma de comedón ($p = 0,000$, $0,022$ y $0,011$, respectivamente).

Sin embargo, se encontró que la precisión del diagnóstico mamográfico no se asoció con grupos Van Nuys superiores, la presencia de microinvasión y carcinoma de comedo ($p = 0,054$, $0,093$ y $0,256$, respectivamente). La ecografía puede desempeñar un papel importante tanto en la detección del DCIS como en la evaluación de sus características histopatológicas. La detección de DCIS usando MMG solo puede ser subóptima para pacientes con mamas densas, especialmente entre mujeres chinas.

En un estudio de serie de casos realizados por (El-Kharbotly, 2020) que incluyeron los resultados de 93 pacientes, con excisión quirúrgica de la lesión e informe BIRADS IV, determinaron que las lesiones promedio midieron ± 3.51 cm, con localización predominante en cuadrante superior externo de mama derecha con un 63.08 %, y patrón ecográfico complejo existiendo tabicaciones, flujometría Doppler y componente mixto en un 71.06 % de casos.

2.2.2. Densidad mamaria y cáncer de mama

La densidad mamaria elevada es un factor de riesgo de cáncer de mama en sí mismo y, además, condiciona un efecto de enmascaramiento que limita la detección de las lesiones. Afectan un 50% de las mujeres que son sometidas a cribado por imagen. (M. H. Lee et al., 2013).

(Elewonibi, Thierry, & Miranda, 2018; Levrini et al., 2011) también consideran que: “La densidad mamaria condiciona el cribado por imagen”. Tal parece que una proporción mayor de tejido epitelial en la arquitectura de la glándula mamaria actuaría como promotor de desarrollo de cáncer.

Varias revisiones sistemáticas entre las que destacan las de (McCormack & Dos Santos Silva, 2006) determinaron que existe un riesgo relativo (RR) asociado a mamas densas en un 2,92 frente a controles (mujeres con densidad mamaria normal). En este estudio realizaron una búsqueda electrónica que arrojó 210 artículos, finalmente se escogieron 42 artículos con un total de 14.134 casos y 226.871 no casos procedentes de (ver anexo 9):

- ✓ 17 estudios de incidencia (6.967 casos).

- ✓ 17 estudios de prevalencia (4.983 casos) en la población general y 9 estudios (2.184 casos) en poblaciones sintomáticas (algunos estudios contribuir a más de una categoría).

Los resultados informaron que existe una fuerte asociación entre densidad mamaria y cáncer de mama. Los RR agrupados indican que la incidencia y la prevalencia fueron, respectivamente, 1.86 y 1.44 veces más altas en la categoría de alto riesgo. En los cuatro estudios que utilizaron controles sintomáticos, todos encontraron un riesgo aumentado con un (IC) del 95%.

La densidad mamográfica representa la cantidad relativa de tejido fibroglandular que atenúa los rayos X en la mamografía. Se han desarrollado varias clasificaciones de la densidad a partir de la primera clasificación de Wolfe, todas ellas subjetivas. El método más utilizado es la categorización BI- que categoriza la densidad en cuatro patrones, inicialmente desde un abordaje cualitativo y posteriormente basándose en porcentajes de tejido fibroglandular.

Los casos difíciles de detectar por ultrasonografía también son difíciles de detectar por resonancia magnética, pero podría ser identificado por mamografía en ciertos casos, particularmente con calcificación. La microcalcificación es uno de los hallazgos más importantes de (CDIS) en mamografía. El calcio puede depositarse tanto en restos necróticos (calcificación necrótica) y no necróticos como son materiales secretorios o mucinosos (no necróticos) (Luczynska et al., 2015; Poorolajal et al., 2018)

La mayoría de las veces, en restos no necrótico (provenientes de lesiones secretoras) las calcificaciones son redondas y puntiagudas, o microcalcificaciones finas granulares y amorfas (ver anexo 10), mientras que las calcificaciones necróticas

se consideran irregulares y son microcalcificaciones pleomórficas, gruesas y heterogéneas en mamografía.

2.2.3. Clasificación BI – RADS

BI-RADS Categoría 0.

Las causas de una BI-RADS 0 incluyen factores técnicos, tales como imágenes de baja calidad que pueden ser debidas a una colocación incorrecta de la mama o al movimiento de la paciente durante el examen. (Chopier, Roedlich, & Mathelin, 2015)

El BI-RADS 0 también puede ser asignado cuando hay duda acerca de la existencia o no de una lesión, teniendo la necesidad de la realización de otro examen de imagen para sacar la conclusión (Masroor, Rasool, Saeed, & Sohail, 2016)

La disponibilidad de informes de mamografía anteriores es crucial para que el radiólogo pueda comparar imágenes antiguas con imágenes actuales. Por ejemplo, una lesión de difícil evaluación, pero que existe desde hace varios años y nunca ha cambiado su aspecto, habla claramente a favor de una lesión benigna.

Con la ayuda de los resultados anteriores, el médico puede cambiar la clasificación de BI-RADS 0 para BI-RADS 2. Por lo tanto, un BI-RADS 0 no indica si la lesión es probablemente benigna sino de un examen inconcluso que debe repetirse.

BI-RADS Categoría 1.

Se refiere a estudios sin cambios es decir habla de un examen completamente normal. Las mamas son simétricas y no se visualizaron masas, distorsiones de la

arquitectura o calcificaciones sospechosas. El riesgo de lesión maligna en un examen clasificado como BI-RADS 1 es de 0%.

BI-RADS Categoría 2.

Cuando el radiólogo clasifica su resultado como BI-RADS 2, esto significa que él encontró cambios en la mamografía, pero las características de la lesión permiten afirmar que es benigna. Entre las lesiones que se encuentran generalmente en los exámenes con clasificación BI-RADS 2 incluyen:

- ✓ Fibroadenomas calcificados.
- ✓ Quistes simples de mama.
- ✓ Ganglios linfáticos intramamarios.
- ✓ Calcificaciones vasculares.
- ✓ Lipomas.
- ✓ Hamartomas.
- ✓ Calcificaciones de origen secretor.
- ✓ Implantes de silicona.
- ✓ Cicatriz quirúrgica.

Para ser clasificada como BI-RADS 2, el médico debe tener seguridad para afirmar que la lesión es de origen benigna. Por lo tanto, en la práctica, un resultado BI-RADS 2 tiene el mismo valor clínico de un BI-RADS 1. El riesgo de lesión maligna es de 0%.

BI-RADS Categoría 3.

Se refiere a cambios posiblemente benignos, pero no tiene 100% de seguridad, en estos casos la conducta sugerida es repetir la mamografía después de 6 meses. Si el nuevo examen es también BI-RADS 3, se repite un nuevo estudio después de más 6 meses (12 meses después de la primera).

Si en esta mamografía el resultado es lo mismo, se debe hacer una última reevaluación a más de 1 año (2 años después del primer resultado). Si después de 2 años, la lesión sigue siendo la misma, el radiólogo puede pasar a considerarla un BI-RADS 2. Por otra parte, si en cualquier momento del seguimiento la lesión cambiar de características y convertirse en más sospecha, debe cambiarse la clasificación para BI-RADS 4 y debe hacerse una biopsia en la lesión.

BI-RADS Categoría 4.

Significa que se observan alteraciones sugerentes de cáncer, pero que no es necesariamente cáncer. Todas las pacientes con un resultado de BI-RADS 4 deben ser sometidas a la biopsia de la lesión para que se pueda establecer el diagnóstico correcto. (Zografos et al., 2015). La clasificación de BI-RADS 4 se divide generalmente en 3 subcategorías según el riesgo de cáncer:

- ✓ BI-RADS 4A: Lesión con baja sospecha de malignidad (2 a 10% de riesgo de cáncer).
- ✓ BI-RADS 4B: Lesión con moderada sospecha de malignidad-11 a 50% de riesgo de cáncer.
- ✓ BI-RADS 4C: Lesión con alta sospecha de malignidad- 51 a 95% de riesgo de cáncer.

Independientemente de la subcategoría de BI-RADS 4, todos los casos deben someterse a la biopsia (Masroor et al., 2016; Okello, Kitembo, Bugeza, & Galukande, 2014). La diferencia es que en la paciente con BI-RADS 4A, lo esperado es que la biopsia confirme una lesión benigna, mientras que en la BI-RADS 4C, lo esperado es que la biopsia confirme el diagnóstico de cáncer.

BI-RADS Categoría 5.

En estos casos los cambios encontrados en el estudio de imagen derivan de un cáncer. Las lesiones características típicas incluyen nódulos densos y espiculados, calcificaciones pleomórficas, lesiones con retracción de piel o distorsión de la arquitectura de la mama o calcificaciones lineales delgadas dispuestas en un segmento de la mama (Larribe, Thomassin-Piana, & Jalaguier-Coudray, 2014; K. A. Lee & Jochelson, 2013; Poorolajal et al., 2018). Todas las lesiones BI-RADS 5 deben ser sometidas a una biopsia. El riesgo de lesión maligna en un examen clasificado como BI-RADS 5 es superior al 95%.

BI-RADS Categoría 6.

La clasificación de BI-RADS 6 solamente es utilizada en pacientes que ya tienen un diagnóstico de cáncer de mama establecido y eventualmente hacen estudios de imagen para el control de la enfermedad. . Esta clasificación solamente sirve para confirmar al médico que la lesión maligna identificada es la misma ya conocida anteriormente.(Cherenkov, Petrov, Ivanchenko, Tverezovskii, & Frumkin, 2013; Hofvind et al., 2018; Kerlikowske, 2010)

El carcinoma ductal in situ (CDIS) es una proliferación clonal maligna de células que crecen dentro de las estructuras de la mama fijadas a la membrana basal, sin evidencia de invasión en el estroma circundante. (Pinder, 2010)

La 5.a edición del BI-RADS desaconseja la utilización de porcentajes y considera más importante la posibilidad de que una lesión quede oscurecida por tejido denso. Por

consenso, se consideran como mamas densas las categorías C y D, y mamas no densas las categorías A y B. La distribución de estas categorías en la población cribada sería aproximadamente del 10% la A, 40% la B, 40% la C y 10% la D1. No existe un estándar de medición de la densidad mamográfica.

La revisión sistemática (2016) de la U.S. Preventive Service Task Force recoge cinco estudios que evalúan la reproducibilidad secuencial de la categoría BI-RADS y concluye que esta es moderada y mayor cuando los estudios son leídos por el mismo radiólogo.

2.3. BIOPSIA TRUCUT

2.3.1. Evidencia médica

El propósito de la biopsia TRUCUT, es establecer el riesgo de recurrencia e invasión de estas lesiones tomando en consideración factores pronósticos como:

- ✓ Grado nuclear.
- ✓ Presencia de necrosis.
- ✓ Tamaño de la lesión.
- ✓ Márgenes.

El uso rutinario de la mamografía de detección ha llevado a un aumento dramático en la detección de (CDIS) durante las últimas cuatro décadas (ver anexo 11). Los primeros estudios retrospectivos concluyeron que las mujeres con (CDIS probado para biopsia) tienen un riesgo 10 veces mayor de desarrollar carcinoma invasivo que las mujeres sin antecedentes de CDIS. (Kerlikowske, 2010). Se ha estimado que al menos un tercio de los casos de (CDIS) pueden progresar a carcinoma ductal invasor (CDI) durante la vida del paciente (Choi et al., 2018; Masroor et al., 2016; Taylor-Phillips, Wallis, Duncan, & Gale, 2012).

Según (Vourtsis & Kachulis, 2018) en un estudio de densidad mamaria medido por mamografía y ecografía de mama en lesiones BIRADS IV y V, determinaron que existe un acuerdo global entre HHUS y ABUS del 99,8%; con un índice kappa = 0,994, $p < 0,0001$. En lesiones BI-RADS 4 en ABUS; se identificaron carcinoma ductal in situ de mama en un 35.04% y en lesiones BI-RADS 5 en ABUS un 48.52 %, lo que indica que a mayor BIRADS, mayor riesgo de metaplasia localizada. Los carcinomas, descritos como masas circunscritas tienen riesgo de carcinoma infiltrante con un riesgo relativo de 3:1.

2.3.1.1. Necrosis

La necrosis puede ser de tipo comedón (patrón lineal) o punteada. La comedonecrosis surge como un núcleo necrótico eosinófilo en el centro de un conducto lleno de células cancerosas (ver anexo 12). De todas las variables de clasificación el grado nuclear es el más predictivo de cáncer invasor relacionado, extensión de la enfermedad y recurrencia después del tratamiento.

2.3.1.2. Márgenes

El margen de la lesión se asocia al riesgo de recurrencia. (Silverstein et, al) evaluó el estado de margen de resección comprobando que cuando fue mayor a 10 mm el porcentaje de recurrencia a los 8 años es del 4%.

2.3.1.3. Tamaño de la lesión

El riesgo de recurrencia es menor cuando el tamaño de la lesión es menor de 2.5 mm. El consenso de Filadelfia recomendó además incluir las siguientes características en el informe histopatológico:

- ✓ Arquitectura.
 - ✓ Entre las que destacan comedo, cribiforme, papilar, micropapilar, sólido. De todas estas el de tipo micropapilar es el que tiende ser más extenso, multifocal e invasor.
- ✓ Microcalcificaciones.
 - ✓ La presencia de microcalcificaciones es importante.

CAPÍTULO III

3. MATERIALES Y MÉTODOS

3.1. MATERIALES

3.1.1. Lugar de la investigación

El estudio se realizará en el Hospital “Teodoro Maldonado Carbo” perteneciente al Instituto Ecuatoriano de Seguridad Social (IESS), ubicado en:

- ✓ País: Ecuador.
- ✓ Provincia: Guayas.
- ✓ Cantón: Guayaquil.
- ✓ Parroquia: Ximena.
- ✓ Dirección: Avenida 25 de Julio y García Moreno (Vía Puerto Marítimo).
- ✓ Teléfono: (04) 2 43-00-10 (ver anexo 13)

3.1.2. Período de investigación

- ✓ Enero a Diciembre 2019.

3.1.3. Recursos utilizados

3.1.3.1. Recursos humanos

- ✓ Investigadora.
- ✓ Tutor de tesis.
- ✓ Población de estudio.

- ✓ Médicos especialistas en: Imagenología

3.1.3.2. Recursos físicos

- ✓ Recursos Hospitalarios.
 - ✓ Historias Clínicas de las pacientes que cumplen los criterios de inclusión.
- ✓ Impresora.
- ✓ Computadora.
- ✓ Sistema informático Microsoft Excel 2013 / SPSS.
- ✓ Material de oficina.

3.1.4. Universo y muestra

3.1.4.1. Universo

El universo de estudio lo comprenden los pacientes con diagnóstico de carcinoma ductal in situ de mama (CDIS) (202 casos), atendidos en el Hospital del IESS “Teodoro Maldonado Carbo”.

3.1.4.2. Muestra

Debido al número de casos se tomo como muestra al total de la población de estudio. N = 39 casos.

3.2. MÉTODOS

3.2.1. Tipo de investigación

Por el alcance de sus objetivos el presente estudio es de tipo:

- ✓ Analítico.
- ✓ Retrospectivo.
- ✓ De corte transversal.

3.2.2. *Diseño de investigación*

Por su naturaleza diseño de investigación para el presente estudio es

- | | |
|-------------------------------|-------------------------------|
| ✓ Por su intervención. | Descriptivo / No experimental |
| ✓ Por su validez. | Analítico. |
| ✓ Por su número de variables. | Univariado. |
| ✓ Por su alcance temporal. | Histórico. |

3.2.3. *Criterios de inclusión y exclusión*

3.2.3.1. *Criterios de inclusión*

- ✓ Mujeres mayores de 40 años con:
 - ✓ Realización de biopsia trucut y celularidad compatible con carcinoma ductal in situ de mama.
 - ✓ Informe ecográfico BIRADS IV y V.
 - ✓ Historial clínico completo y realización de pruebas diagnosticadas en el hospital sede de investigación.
 - ✓ Seguimiento adecuado.

3.2.3.2. *Criterios de exclusión*

- ✓ Mujeres menores de 40 años con diagnosticadas de carcinoma ductal in situ e informe ecográfico BIRADS IV y V.

- ✓ Pruebas no realizadas en el hospital del IESS “Teodoro Maldonado Carbo”.
- ✓ Cirugías previas de mama.
- ✓ Historial clínico incompleto.
- ✓ Seguimiento deficiente.

3.2.4. Análisis estadístico.

Para la recolección de datos se elaborará un instrumento de recolección de información pertinente al estudio de investigación, donde se expondrán las variables a analizar. Una vez recogida la información pertinente se procederá a la clasificación y tabulación de datos en hoja de cálculo tipo: Microsoft Excel 2013 y su procesamiento en el programa estadístico “Statistical Package for the Social Sciences” (SPSS).

Para el análisis estadístico de la información obtenida se aplicarán fórmulas estadísticas de tipo paramétricas o no paramétricas según la naturaleza y distribución simétrica o asimétrica de datos. Se propone trabajar con un índice de confianza (IC) del 95% e índice de error del 5%, considerándose significativo un p valor < 0,5.

3.2.5. Aspectos éticos y legales.

El presente estudio de investigación se realiza en base a los reglamentos, estatutos, leyes y artículos de ley que reposan en los estatutos de la Universidad de Guayaquil, lo que la encasilla dentro los derechos constitucionales tanto para el paciente “objeto de estudio” como para el investigador “derechos de autoría y propiedad intelectual”.

Se cita el Art. 17: Fracción 1 ,Investigación sin riesgo, cita en la ley general de Salud son estudios que emplean técnicas y métodos de investigación documental

retrospectivos y aquéllos en los que no se realiza ninguna intervención o modificación intencionada en las variables fisiológicas, psicológicas y sociales de los individuos que participan en el estudio, entre los que se consideran: cuestionarios, entrevistas, revisión de expedientes clínicos y otros, en los que no se le identifique ni se traten aspectos sensitivos de su conducta.

3.2.6. Cronograma de actividades.

Actividad/ Fecha	2018		2019			
	Abril - Agosto	Septiembre - Diciembre	Enero – Marzo	Abril – Mayo	Junio	Julio
Selección del tema.	X					
Realización de sinopsis y formularios requeridos por la Universidad de Guayaquil.	X					
Presentación y aprobación del tema, en la escuela de posgrados del Hospital Dr. Teodoro Maldonado Carbo.		X				
Elaboración e investigación del anteproyecto.			X			
Revisiones y rectificaciones del anteproyecto con el tutor metodológico de tesis asignado por la Universidad de Guayaquil.				X		
Revisión y rectificaciones del anteproyecto con el tutor de especialidad del Hospital Dr. Teodoro Maldonado Carbo.					X	
Recopilación total de datos.					X	
Tabulación de datos en hojas de cálculo estadístico.					X	
Análisis de los datos y realización de diagramas y aplicación de fórmulas en programas estadísticos SPSS, Excel e Epi-info.					X	
Redacción final del proyecto de tesis.						X
Revisión y aprobación por tutor metodológico.						X
Revisión y aprobación por tutor de especialidad.						X
Redacción final del proyecto de tesis.						X
Aprobación del proyecto de tesis en la Unidad de titulación de la Universidad de Guayaquil.						X
Presentación del proyecto de tesis en la Escuela de Graduados de la Universidad de Guayaquil.						X
Encuadernación del proyecto de investigación y defensa						X

3.3.PROPUESTA

3.3.1. *Introducción.*

EL cáncer de mama es una patología oncológica con alta incidencia nacional, siendo la principal causa de muerte de origen ginecológico a partir de los 40 años. Dicha patología para su diagnóstico depende obligadamente de la realización de estudios de imagen sea de tipo radiológico, ecográfico o tomográfico para establecer su estadificación, valoración pronóstica y tratamiento.

Se estima que los estudios de imagen alcanzan hasta un 92 % de efectividad para diagnóstico de carcinoma in situ de mama si se los combina con procedimientos invasivos. Es por tal motivo que se realiza el presente protocolo para realización de biopsia trucut guiado por ecografía dirigido a mujeres con factores de riesgo para desarrollo de cáncer mamario entre las que destacan: Mujer mayor de 40 años, mujeres menores de 35 años con familiar directo con diagnóstico de cáncer de mama, mujeres con tratamiento hormonal tanto para anticoncepción o para tratamiento de infertilidad y mujeres con lesiones palpables de mama u otro hallazgo sugerente de lesión.

Para el desarrollo de la presente se considerará como escala de medición el sistema BIRADS ecográfico y como prueba la punción mediante aguja TRUCUT para extracción y posterior procesamiento de muestra. Se prevé además que la aplicación de protocolos de este tipo dará paso a nuevas investigaciones con carácter de tipo aplicativo para la mejora en las prestaciones de salud del Hospital del IESS Dr. Teodoro Maldonado Carbo de la ciudad de Guayaquil.

3.3.2. Objetivo general

- ✓ Establecer un protocolo de actuación para la realización de pruebas invasivas en pacientes con sospecha de carcinoma in situ de mama mediante aguja TRUCUT guiado por ecografía y su posterior medición en escala BIRADS

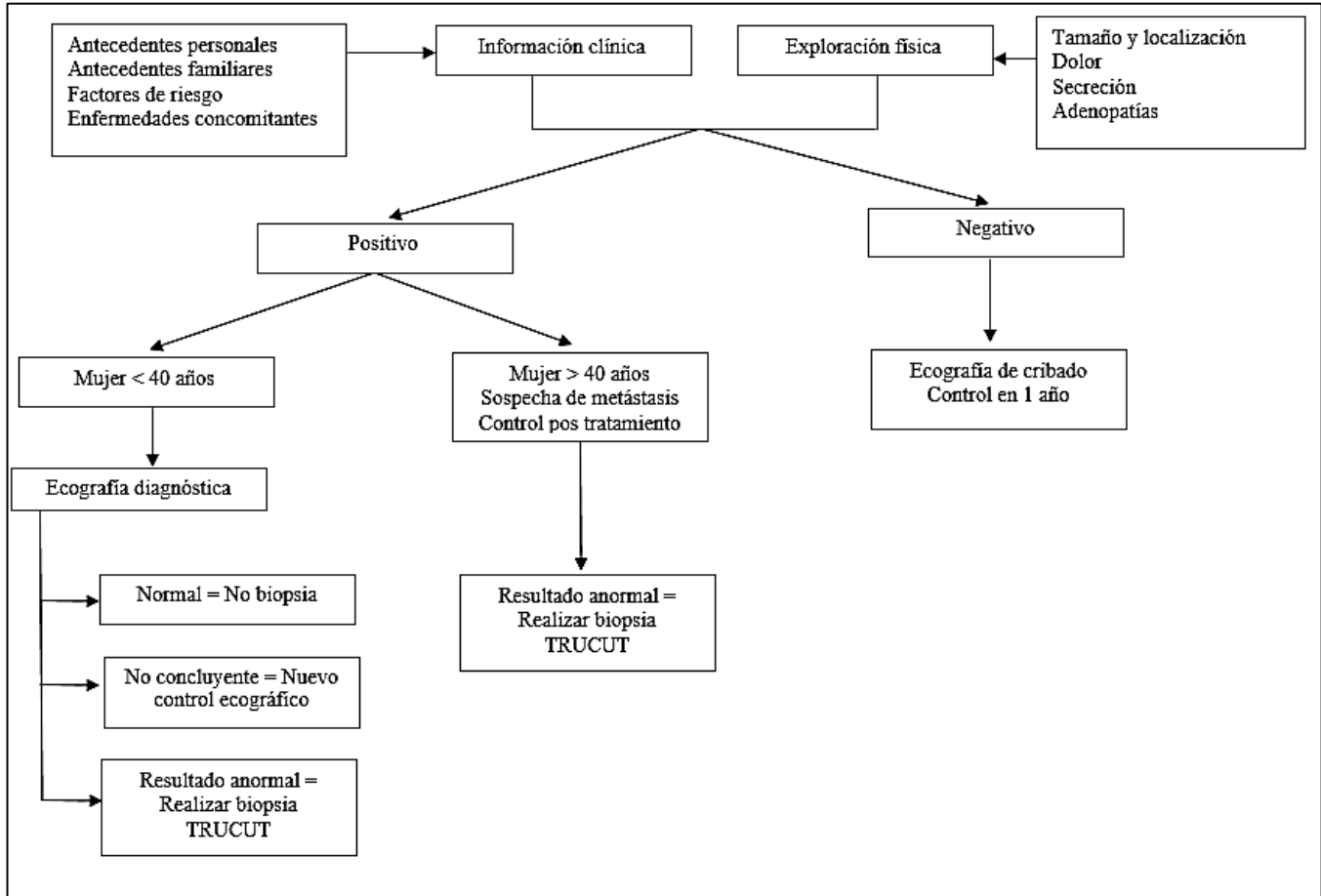
3.3.3. Objetivos específicos

- ✓ Establecer los parámetros para elección de pacientes aptos para la realización de punción con aguja TRUCUT mediante guía ecográfica.
- ✓ Identificar los pacientes con estadios BIRADS 4 y 5 sugerentes de cáncer de origen mamario.
- ✓ Relacionar los hallazgos ecográficos mediante estadificación BIRADS y los resultados citológicos por punción con aguja TRUCUT.

3.3.4. Indicaciones para realización de ecografía mamaria:

Indicaciones para ecografía de cribado	<ul style="list-style-type: none">✓ Mujer mayor de 40 años✓ Mujer menor de 35 años con familiar directo con CDIS de mama✓ Mujer con antecedente previo de CA mamario.✓ Mujer con antecedente de CA de origen pélvico.✓ Mujer que va a someterse a terapia hormonal.
Indicaciones para ecografía diagnóstica	<ul style="list-style-type: none">✓ Mujeres con presencia de masas uni o bilaterales no concluyentes por estudios radiológicos.✓ Sospecha de enfermedad metastásica.✓ Control de lesiones solo visualizadas por ecografía
Indicaciones para Ecografía intervencionista (Biopsia TRUCUT).	<ul style="list-style-type: none">✓ Mujeres con diagnóstico de lesión mamaria para toma de muestra citológica.✓ Diagnóstico de lesiones que aumentaron su tamaño evidenciado por ecografías previas.

3.3.5. Flujograma para realización de ecografía mamaria



CAPÍTULO IV

4. RESULTADOS

Durante el período de investigación se realizaron un total de 222 ecografías mamarias a mujeres mayores de 40 años de edad, de los cuales 122 correspondieron a BIRADS categoría IV y V, según el (Breast Imaging Reporting and Data System). De este total 69 casos fueron BIRADS IV con un 31.08 % y 53 casos fueron BIRADS V con un 23.87 %. Las subcategorías BIRADS IV tuvieron la siguiente distribución 11 casos (9.02 %), BIRADS 4B 22 casos (18.03 %), BIRADS 4C 36 casos (29.51 %) y BIRADS V con 53 casos y un 43.44 %. Esto sustenta la teoría que a mayor puntuación BIRADS mayor riesgo oncológico.

De los 69 casos catalogados como BIRADS IV una vez corroborados por histopatología se determinó que: 19 casos correspondieron a Fibroadenoma, 24 casos a Carcinoma infiltrante de mama, 2 como Carcinoma Papilar, y 24 casos como Carcinoma Ductal in Situ. De los 53 casos catalogados como BIRADS V 1 caso correspondió a Fibroadenoma, 34 casos a Carcinoma infiltrante de mama, 1 como Carcinoma Papilar, 1 como Carcinoma Lobulillar Invasivo, 1 como Carcinoma Metaplásico y 15 casos como Carcinoma Ductal in Situ.

La población de estudio fue de 39 casos de CIS (Carcinoma Ductal In Situ de mama), posterior a lo cual se aplicó prueba de Kolmogorov – Smirnov corregida con significación de Lilliefors para calcular simetría poblacional arrojando una significación asintótica de 0.000, considerándose prueba paramétrica tipo Chi cuadrado de correlación para variables categóricas y Prueba T de Student para variables cuantitativas.

En cuanto a su perfil poblacional se caracterizó por una media de edad de 47 años, sugiriendo por tanto que el riesgo Carcinoma Ductal in situ de mama es mayor a partir de

la cuarta década de la vida. En cuanto a factores de riesgo solo 5 mujeres no presentaron factores de riesgo identificable, las 34 mujeres restantes presentaron más de un factor de riesgo entre las que destacan: Edad mayor de 40 años con 31 casos (28.44 %), deformidad mamaria con 27 casos (24.77%), tabaquismo con 17 casos (15.60%), recurrencia de nódulos pos tratamiento farmacológico 9 casos (8.26%) y Obesidad con 8 casos (7.34%).

Una vez identificado los factores de riesgo en la población de estudio se aplicó prueba de Chi cuadrado para estimar la asociación entre estas variables y el riesgo de desarrollar Carcinoma Ductal In Situ (CDIS) de mama, obteniéndose un p valor de .011 para factores de riesgo y p valor de .024 para Carcinoma Ductal In Situ (CDIS), considerándose por tanto una relación de asociación positiva.

Las características ecográficas de las lesiones catalogadas como BIRADS IV y V fueron: Tamaño de la lesión fue de 3.23 cm, lesión de bordes irregulares con un 82.05, lesiones no circunscritas 84.62 %, frente a un 15.38 % de lesiones con bordes circunscritos, lesiones calcificadas un 82.05 % y asimetría con un 74.35 %. En cuanto a la ecogenicidad un 58.97 % presentaron un patrón complejo, lesiones hiperecogénicas con un 28.21 %, lesiones anecoicas e isoecogénicas con un 5.13 % y lesiones hipoecogénicas con un 2.56 %.

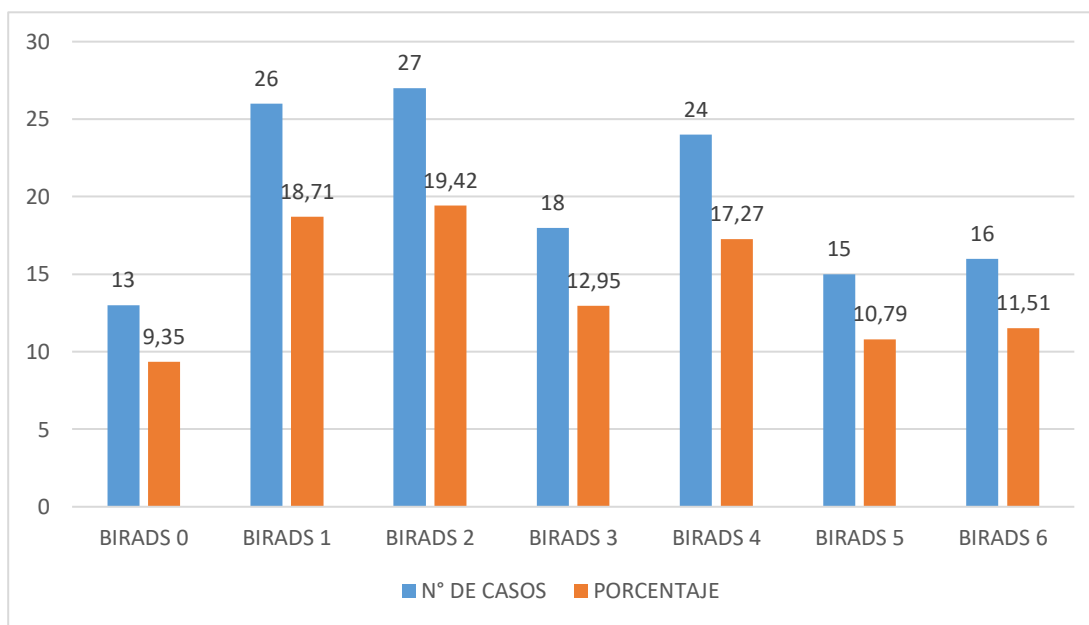
Finalmente se calculó la sensibilidad y especificidad de los resultados BIRADS categoría IV y V para el diagnóstico de Carcinoma Ductal In Situ (CDIS), obteniéndose una sensibilidad del 35.0 % y especificidad del 71.7 %. El valor predictivo positivo (VPP) es del 61.53 y un valor predictivo negativo (VPN) del 45.78. Finalmente se aplicó prueba de Chi cuadrado para relacionar los resultados de lesiones BI-RADS IV y V con los resultados histopatológicos mediante la biopsia TRUCUT obteniéndose un (p valor) de .013 lo que indica que: Existe una adecuada relación de asociación entre ambos elementos de estudio.

TABLA 1. LESIONES MAMARIAS SEGÚN BIRADS

LESIONES ATÍPICAS	N° DE CASOS	PORCENTAJE
BIRADS 0	13	5.86
BIRADS 1	26	11.71
BIRADS 2	27	12.16
BIRADS 3	18	8.11
BIRADS 4	69	31.08
BIRADS 5	53	23.87
BIRADS 6	16	7.21
TOTAL	222	100.00

REALIZADO POR: MD. RICARDO AGUIAR
 FUENTE: SERVICIO DE ESTADÍSTICA HOSPITAL TEODORO MALDONADO CARBO

GRÁFICO 1. LESIONES MAMARIAS SEGÚN BIRADS



REALIZADO POR: MD. RICARDO AGUIAR
 FUENTE: SERVICIO DE ESTADÍSTICA HOSPITAL TEODORO MALDONADO CARBO

ANÁLISIS E INTERPRETACIÓN TABLA 1 Y GRÁFICO 1

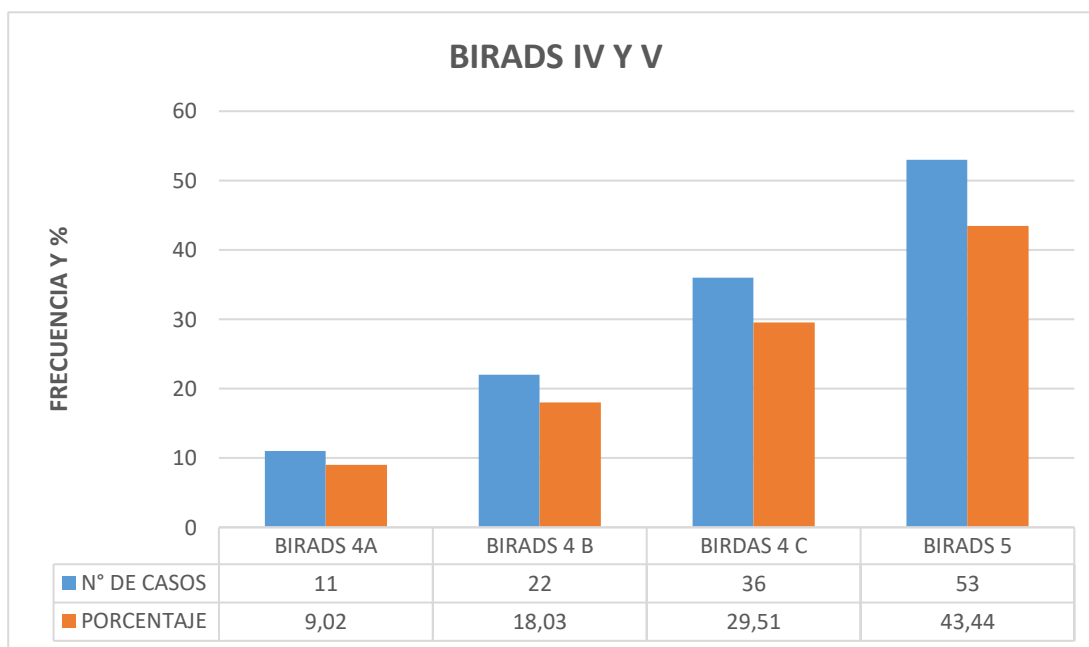
Durante el período de investigación se realizaron un total de 222 procedimientos de los cuales 122 casos correspondieron a BIRADS categoría IV y V, con 69 casos para BIRADS IV que corresponden al 31.08 % y 53 casos para BIRADS V con un 23.87 %.

TABLA 2. SUBCATEGORIAS BIRADS IV Y V

BIRADS	N° DE CASOS	PORCENTAJE
BIRADS 4A	11	9.02
BIRADS 4 B	22	18.03
BIRDAS 4 C	36	29.51
BIRADS 5	53	43.44
TOTAL	122	100.00

REALIZADO POR: MD. RICARDO AGUIAR
 FUENTE: SERVICIO DE ESTADÍSTICA HOSPITAL TEODORO MALDONADO CARBO

GRÁFICO 2. CARCINOMA DUCTAL IN SITU SEGÚN SU BIRADS IV Y V



REALIZADO POR: MD. RICARDO AGUIAR
 FUENTE: SERVICIO DE ESTADÍSTICA HOSPITAL TEODORO MALDONADO CARBO

ANÁLISIS E INTERPRETACIÓN TABLA 2 Y GRÁFICO 2

Las subcategorías BIRADS IV observadas en la población de estudio fueron: BIRADS 4A con 11 casos (9.02 %), BIRADS 4B 22 casos (18.03 %), BIRADS 4C 36 casos

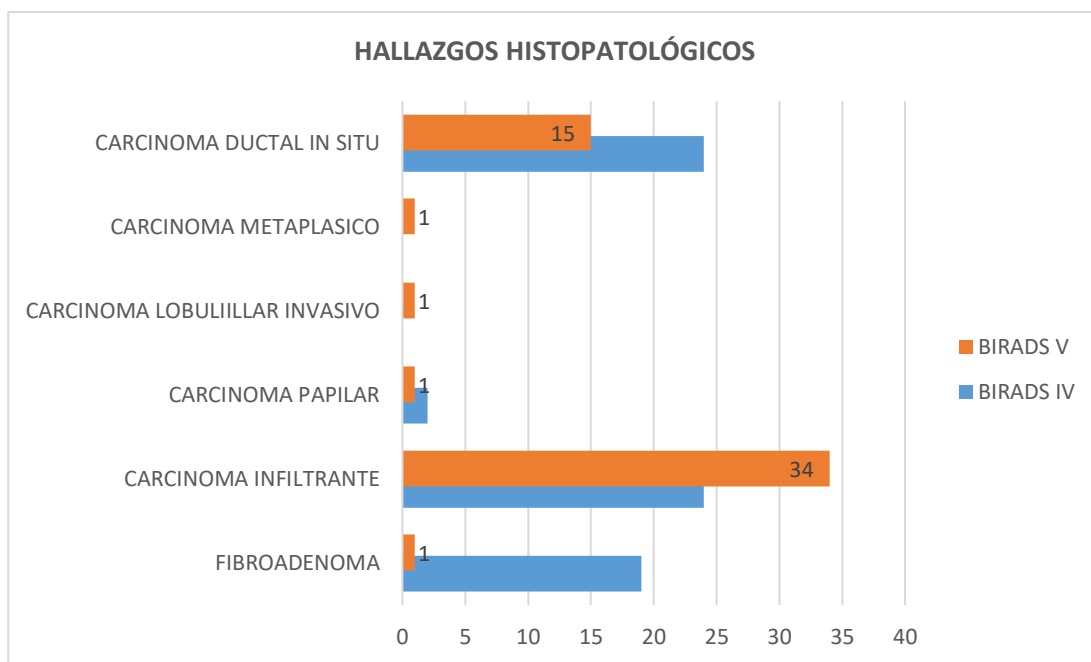
(29.51 %) y BIRADS V con 53 casos y un 43.44 %. Esto sustenta la teoría que a mayor puntuación BIRADS mayor riesgo oncológico.

TABLA 3. HALLAZGOS HISTOPATOLÓGICOS

HALLAZGOS HISTOPATOLÓGICOS	BIRADS IV	BIRADS V
FIBROADENOMA	19	1
CARCINOMA INFILTRANTE	24	34
CARCINOMA PAPILAR	2	1
CARCINOMA LOBULIILLAR INVASIVO	0	1
CARCINOMA METAPLASICO	0	1
CARCINOMA DUCTAL IN SITU	24	15
TOTAL	69	53

REALIZADO POR: MD. RICARDO AGUIAR
 FUENTE: SERVICIO DE ESTADÍSTICA HOSPITAL TEODORO MALDONADO CARBO

GRÁFICO 3. HALLAZGOS HISTOPATOLÓGICOS



REALIZADO POR: MD. RICARDO AGUIAR
 FUENTE: SERVICIO DE ESTADÍSTICA HOSPITAL TEODORO MALDONADO CARBO

ANÁLISIS E INTERPRETACIÓN TABLA 3 Y GRÁFICO 3

De los 69 casos catalogados como BIRADS IV 19 casos correspondieron a Fibroadenoma, 24 casos a Carcinoma infiltrante de mama, 2 como Carcinoma Papilar, y 24 casos como Carcinoma Ductal in Situ.

De los 53 casos catalogados como BIRADS V 1 caso correspondió a Fibroadenoma, 34 casos a Carcinoma infiltrante de mama, 1 como Carcinoma Papilar, 1 como Carcinoma Lobulillar Invasivo, 1 como Carcinoma Metaplásico y 15 casos como Carcinoma Ductal in Situ.

Motivo por el cual se toma como población y muestra de estudio a los 39 casos de (CDIS) Carcinoma Ductal In Situ corroborados por hallazgo histopatológico catalogados por imágenes como BIRADS IV y BIRADS V.

TABLA 4. CASOS SEGÚN EDAD DE LA POBLACIÓN DE ESTUDIO

EDAD					
N	Valid		39		
	Missing		0		
Mean			47.6923		
Median			46.0000		
Mode			40.00 ^a		
Std. Deviation			10.24221		
Minimum			40.00		
Maximum			72.00		
		Frequency	Percent	Valid Percent	Cumulative Percent
Valid	40.00	12	30.7	30.7	61.8
	41.00	2	5.1	5.1	35.9
	42.00	2	5.1	5.1	41.0
	45.00	2	5.1	5.1	46.2
	46.00	4	10.3	10.3	56.4
	47.00	2	5.1	5.1	61.5
	48.00	3	7.7	7.7	69.2
	49.00	1	2.6	2.6	71.8
	51.00	1	2.6	2.6	74.4
	52.00	1	2.6	2.6	76.9
	55.00	1	2.6	2.6	79.5
	57.00	1	2.6	2.6	82.1
	60.00	1	2.6	2.6	84.6
	61.00	1	2.6	2.6	87.2
	65.00	2	5.1	5.1	92.3
	69.00	1	2.6	2.6	94.9
	70.00	1	2.6	2.6	97.4
	72.00	1	2.6	2.6	100.0
Total		39	100.0	100.0	

REALIZADO POR: MD. RICARDO AGUIAR
 FUENTE: SERVICIO DE ESTADÍSTICA HOSPITAL TEODORO MALDONADO CARBO

ANÁLISIS TABLA 4

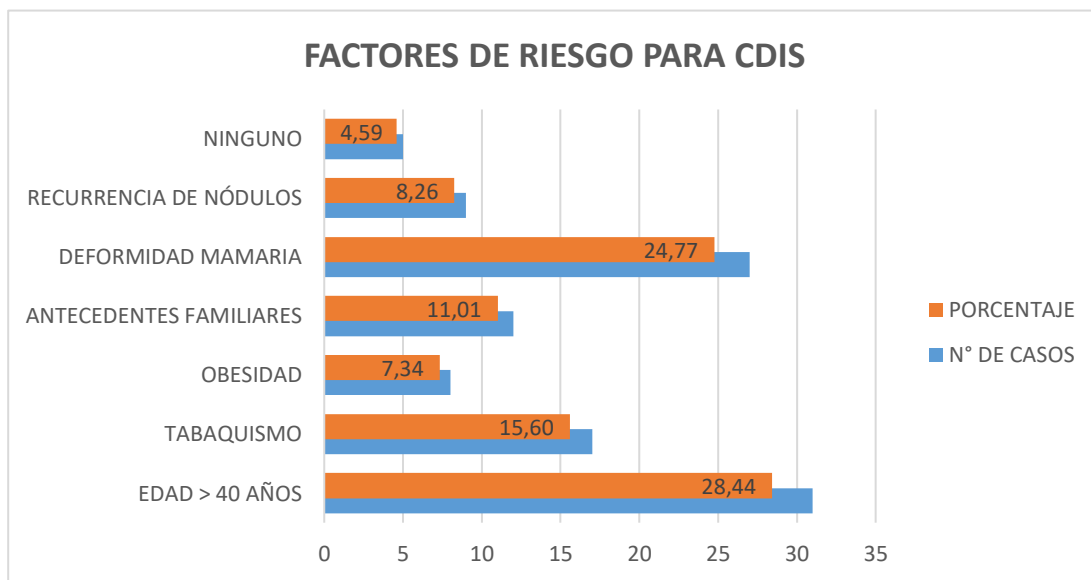
La población de estudio se caracterizo por una media de edad de 47 años, con una mediana de 46 años y una moda de 40 años; lo que sugiere que el riesgo de padecer Carcinoma Ductal in situ de mama es alto a partir de la cuarta década de la vida. En cuanto a las medidas de dispersión se observaron rangos de edad de 40 años como valores mínimos y 72 años con valores máximos lo que le confiere una desviación estándar de 10 años.

TABLA 5. FACTORES DE RIESGO PARA CDIS DE MAMA

FACTORES DE RIESGO	N° DE CASOS	PORCENTAJE
EDAD > 40 AÑOS	31	28.44
TABAQUISMO	17	15.60
OBESIDAD	8	7.34
ANTECEDENTES FAMILIARES	12	11.01
DEFORMIDAD MAMARIA	27	24.77
RECURRENCIA DE NÓDULOS	9	8.26
NINGUNO	5	4.59
TOTAL	109	100.00

REALIZADO POR: MD. RICARDO AGUIAR
 FUENTE: SERVICIO DE ESTADÍSTICA HOSPITAL TEODORO MALDONADO CARBO

GRÁFICO 4. FACTORES DE RIESGO PARA CDIS DE MAMA



REALIZADO POR: MD. RICARDO AGUIAR
 FUENTE: SERVICIO DE ESTADÍSTICA HOSPITAL TEODORO MALDONADO CARBO

ANÁLISIS E INTERPRETACIÓN DE TABLA 5 Y GRÁFICO 4

De las 39 mujeres con diagnóstico ecográfico e hisopatológico de Carcinoma Ductal in Situ de mama (CDIS), 5 no presentaron factores de riesgo, mientras que las 34 mujeres restantes presentaron factores múltiples entre los cuales destacan: Edad mayor de 40 años con 31 casos que corresponde al 28.44 %, deformidad mamaria con 27 casos (24.77%), tabaquismo con 17 casos (15.60%), recurrencia de nódulos pos tratamiento farmacológico 9 casos (8.26%) y Obesidad con 8 casos (7.34%).

TABLA 6. PRUEBA DE DISTRIBUCIÓN NORMAL DE LA MUESTRA

PRUEBA DE KOLMOGOROV-SMIRNOV (KS) PARA DISTRIBUCIÓN MUESTRAL		
		CATEGORÍA BIRADS
N		39
Parámetros normales ^{a,b}	Media	4.16
	Desv. Desviación	1.32
Máximas diferencias extremas	Absoluto	.240
	Positivo	.206
	Negativo	-.240
Estadístico de prueba		.240
Sig. asintótica(bilateral)		.000 ^c
a. La distribución de prueba es normal.		
b. Se calcula a partir de datos.		
c. Corrección de significación de Lilliefors.		

REALIZADO POR: MD. RICARDO AGUIAR
 FUENTE: SERVICIO DE ESTADÍSTICA HOSPITAL TEODORO MALDONADO CARBO

ANÁLISIS E INTERPRETACIÓN TABLA 6

Una vez categorizada la población de estudio en base al sistema de estadificación BIRADS (Breast Imaging Reporting and Data System), se aplicó prueba de Kolmogorov – Smirnov corregida con significación de Lilliefors para calcular la simetría poblacional arrojando una significación asintótica de 0.000.

El dato obtenido por prueba de KS, se interpreta como: Distribución normal, razón por la cual se considera prueba paramétrica tipo: Chi cuadrado de correlación para variables categóricas y Prueba T de Student para variables cuantitativas.

TABLA 7. CHI CUADRADO PARA FACTORES DE RIESGO Y CARCINOMA DUCTAL IN SITU DE MAMA

ESTADÍSTICOS DE PRUEBA		
	FACTORES DE RIESGO	CDIS
Chi-cuadrado	15.480 ^a	4.217 ^b
gl	6	1
Sig. asintótica	.001	.012
a. Se rechaza la hipótesis nula		
b. Se rechaza la hipótesis nula		

REALIZADO POR: MD. RICARDO AGUIAR
FUENTE: SERVICIO DE ESTADÍSTICA HOSPITAL TEODORO MALDONADO CARBO

ANÁLISIS E INTERPRETACIÓN DE TABLA 7

Considerando la distribución simétrica poblacional, se aplicó prueba de Chi cuadrado de correlación para la variable cualitativa factores de riesgo y Carcinoma Ductal In Situ (CDIS) de mama. Ejecutada dicha prueba se obtuvo un (p valor) de .011 para factores de riesgo y (p valor) de .024 para Carcinoma Ductal In Situ (CDIS), considerándose por tanto existe relación de asociación entre ambas variables.

TABLA 8. DISTRIBUCIÓN DE CASOS SEGÚN LOS HALLAZGOS DE IMÁGEN

TAMAÑO DE LA LESIÓN					
	N	Mínimo	Máximo	Media	Desv. Desviación
TAMAÑO DE LA LESIÓN	39	.72	5.81	3.23	2.12
N válido (por lista)	39				
FORMA DE LA LESIÓN					
		FRECUENCIA	PORCENTAJE		
Válido	OVALADA	2	5.13		
	REDONDA	5	12.82		
	IRREGULAR	32	82.05		
	TOTAL	39	100.00		
MARGEN DE LA LESIÓN					
		FRECUENCIA	PORCENTAJE		
Válido	CIRCUNSCRITO	6	15.38		
	NO CIRCUNSCRITO	33	84.62		
	Total	39	100.00		
ECOGENICIDAD					
		FRECUENCIA	PORCENTAJE		
Válido	ANECOICA	2	5.13		
	HIPOECOGENIA	1	2.56		
	ISOECOGENICA	2	5.13		
	HIPERECOGENICA	11	28.21		
	COMPLEJO	23	58.97		
	Total	39	100.00		
CALCIFICACIONES					
		FRECUENCIA	PORCENTAJE		
Válido	CON CALCIFICACIONES	32	82.05		
	SIN CALCIFICACIONES	7	17.95		
	Total	39			
ASIMETRÍAS					
		FRECUENCIA	PORCENTAJE		
Válido	CON ASIMETRÍAS	29	74.35		
	SIN ASIMETRÍAS	10	25.65		
	Total	39			

REALIZADO POR: MD. RICARDO AGUIAR
 FUENTE: SERVICIO DE ESTADÍSTICA HOSPITAL TEODORO MALDONADO CARBO

ANÁLISIS E INTERPRETACIÓN TABLA 8.

Las características observadas en las imágenes de pacientes con diagnóstico histopatológico de Carcinoma Ductal In Situ (CDIS), BIRADS IV y V fueron:

- ✓ El tamaño promedio de la lesión fue de 3.23 cm con rangos mínimos de 0.72 cm y máximo de 5.81 cm. Las lesiones consideradas como irregulares fueron las más prevalentes con un 82.05 %, seguido de lesiones redondas 12.82 % y lesiones ovaladas con un 5.13 %.

- ✓ En relación al margen las lesiones no circunscritas presentaron un 84.62 %, frente a un 15.38 % de lesiones con bordes circunscritos. Un 82.05 % de pacientes presentaron lesiones calcificadas y un 74.35 % presentaron asimetría. En cuanto a la ecogenicidad de las lesiones un 58.97 % presentaron un patrón complejo, seguido de lesiones hiperecogénicas 28.21 %, lesiones anecoicas e isoecogénicas con un 5.13 %, lesiones hipoecogénicas con un 2.56 %.

TABLA 9. CÁLCULO DE SENSIBILIDAD Y ESPECIFICIDAD DEL BIRADS CATEGORÍA IV PARA DIAGNOSTICO DE LESIONES ATÍPICAS.

CÁLCULO DE SENSIBILIDAD, ESPECIFICIDAD, VPP Y VPN			
	BIRADS IV	BIRADS V	TOTAL
CDIS PRESENTE	24	15	39
CDIS AUSENTE	45	38	83
SENSIBILIDAD			35.0
ESPECIFICIDAD			71.7
VPP			61.53
VPN			45.7

REALIZADO POR: MD. RICARDO AGUIAR
FUENTE: SERVICIO DE ESTADÍSTICA HOSPITAL TEODORO MALDONADO CARBO

ANÁLISIS E INTERPRETACIÓN TABLA 9

Se determinó la sensibilidad y especificidad de los resultados BIRADS categoría IV y V para diagnóstico de Carcinoma Ductal In Situ (CDIS):

- ✓ La sensibilidad es de un 35.0 % y la especificidad es del 71.7 %. El valor predictivo positivo (VPP) es del 61.53 y un valor predictivo negativo (VPN) del 45.78.

TABLA 10. PRUEBA DE CHI CUADRADO

Estadísticos de prueba	
	HALLAZGO HISTOPATOLÓGICO
Chi-cuadrado	7.128 ^a
gl	2
Sig. asintótica	.013
a. 0 casillas (0.0%) han esperado frecuencias menores que 5. La frecuencia mínima de casilla esperada es 39.0.	

REALIZADO POR: MD. RICARDO AGUIAR
 FUENTE: SERVICIO DE ESTADÍSTICA HOSPITAL TEODORO MALDONADO CARBO

ANÁLISIS E INTERPRETACIÓN DE TABLA 10

Para determinar si existe correlación entre los informes ecográficos BI-RADS 4 y 5 con los resultados histopatológicos mediante la biopsia TRUCUT en mujeres mayores de 40 años con diagnóstico de carcinoma ductal in situ de mama, se aplicó prueba de Chi Cuadrado, obteniéndose una significación asintótica o (p valor) de .013 lo que indica que: Existe una adecuada relación de asociación entre ambos elementos de estudio.

4.2. DISCUSIÓN

Los datos obtenidos en la presente investigación en relación a las variables de estudio demuestran que son equiparables con los datos expresados por otros autores. En cuanto a las características ecográficas de las lesiones catalogadas como BIRADS IV y V, positivas para carcinoma ductal de mama (CDIS), se observó que: El tamaño promedio de la lesión fue de 3.23 cm con bordes irregulares en un 82.05 %, y márgenes no circunscritos con un 84.62 %. En cuanto a la ecogenicidad un 58.97 % presentaron un patrón complejo.

Estos datos son compatibles con los presentados por (El-Kharbotly, 2020) quienes en un estudio de casos de 93 pacientes, 54 presentaron BIRADS IV, cuyas características ecográficas fueron: Lesión de ± 3.51 cm, de localización en cuadrante superior externo de mama derecha con un 63.08 %, ecográficamente las lesiones presentaron un patrón complejo con tabicaciones, flujometría Doppler y componente mixto en un 71.06 % de casos. Estos autores al aplicar prueba de U de Mann Whitney obtuvieron una significación asintótica de 0.01 para lesiones ecográficamente complejas BIRADS IV y cáncer ductal y papilar de mama.

Entre los factores de riesgo observados el componente edad fue directamente proporcional, existiendo incidencia a partir de los 40 años en la población de estudio, estos datos contrarrestan con los expuestos por (Svahn, 2014), quienes obtuvieron una edad de 52,4 años como media para diagnóstico de cáncer ductal y papilar de glándula mamaria. En este mismo estudio se observó que el grado histológico y la edad media de las pacientes con bajo grado histológico fue [$<$ de 50 años] y alto grado [$>$ 55 años], con $p < (0,05)$.

Según (Punglia et al., 2018) la obesidad tiene un riesgo relativo de 5:1 con un porcentaje de incidencia del (23.2 %), dato que se relaciona con lo obtenido en la presente

investigación pues la obesidad tuvo una incidencia del 7.54 %, esto sugiere que el hiperestrogenismo periférico por depósito de grasa es un factor promotor para la metaplasia ductal mamaria. Por otra parte el Tabaquismo obtuvo una incidencia del 15.6% como factor de riesgo y la deformidad mamaria con un 24.7 %, dato que se relaciona con el obtenido por (Spak, Plaxco, Santiago, Dryden, & Dogan, 2017) quienes en la última revisión BIRADS del año 2017 citan que la deformidad mamaria es un hallazgo frecuente con una incidencia del 36.72 %, mientras que el tabaquismo confiere un riesgo relativo de 3:1 en mujeres mayores de 40 años.

El tipo histológico observado en la presente investigación de lesiones ecográficas validadas como BIRADS IV y V fueron: 19 casos como Fibroadenoma, 24 casos como Carcinoma infiltrante de mama, 2 como Carcinoma Papilar, y 24 casos como Carcinoma Ductal in Situ. De los 53 casos catalogados como BIRADS V 1 caso correspondió a Fibroadenoma, 34 casos a Carcinoma infiltrante de mama, 1 como Carcinoma Papilar, 1 como Carcinoma Lobulillar Invasivo, 1 como Carcinoma Metaplásico y 15 casos como Carcinoma Ductal in Situ. Esto le confirió una sensibilidad del 35.0 % y especificidad del 71.7 %, (VPP) del 61.53 y (VPN) del 45.78. Mediante Chi cuadrado se obtuvo un (p valor) de .013 corroborándose asociación estadística.

Estos datos guardan relación con lo obtenido por (Vourtsis & Kachulis, 2018) quienes compararon las densidades obtenidas por mamografía y ecografía de mama en lesiones BIRADS IV y V, obteniéndose un índice kappa = 0,994, $p < 0,0001$. En lesiones BIRADS 4 en ABUS; se identificaron carcinoma ductal in situ de mama en un 35.04% y en lesiones BI-RADS 5 en ABUS un 48.52 %, lo que indica que a mayor BIRADS, mayor riesgo de metaplasia localizada. Los carcinomas, descritos como masas circunscritas tienen riesgo de carcinoma infiltrante con un riesgo relativo de 3:1.

Según (Watanabe et al., 2017), basados en las recomendaciones de la Asociación Japonesa de Sonología de Mamas y Tiroides (JABTS) con el fin de facilitar la detección de lesiones de carcinoma ductal in situ (DCIS), en base a los resultados de 705 lesiones observó que los hallazgos frecuentes fueron áreas hipoecoicas en la glándula mamaria.(48,6%), seguido de masas sólidas (28,0%) y anomalías de los conductos (10,2%) o masas mixtas (8,1%). La distorsión (1,3%), los microquistes agrupados (1,4%) y los focos ecogénicos sin área hipoecoica (2,5%) fueron infrecuentes. Estos resultados sugieren que el concepto de anomalías no masivas es útil para detectar lesiones DCIS.

Por su parte (Becker et al., 2018), en este estudio retrospectivo, que incluyó 82 pacientes con lesiones malignas y 550 con lesiones benignas. El tiempo necesario para el entrenamiento fue de 7 min (DLS). Concluyó que un patrón complejo de lesiones nodulares con un punto de cohorte igual o mayor a 3.5 cm tiene un riesgo relativo de 3:1, lo que le confiere una sensibilidad del 39.57 % y especificidad del 78.26 %, datos que guardan relación con lo obtenido con la presente investigación en la que se obtuvo una sensibilidad del 35.0 % y especificidad es del 71.7 % para CDIS validado por ecografía mamaria. El valor predictivo positivo (VPP) es del 61.53 y un valor predictivo negativo (VPN) del 45.78.

CAPÍTULO V

5. CONCLUSIONES Y RECOMENDACIONES

5.1. CONCLUSIONES

Finalizada la presente investigación se concluye que: Existe correlación ecográfica e histopatológica de lesiones mamarias BIRADS IV y V, en el diagnóstico de Carcinoma Ductal in Situ". Tal afirmación se plantea se sustenta en la probabilidad obtenida por prueba estadística tipo Chi cuadrado cuyos IC fueron del 95 % e IR del 5 % obteniéndose un p valor de .013.

Los factores de riesgo para el desarrollo de Carcinoma Ductal In Situ de Mama en la población de estudio fueron: Edad mayor a 40 años, deformidad mamaria detectada a la exploración física de la mama, recurrencia de nódulos, tabaquismo y obesidad; pues todos estos alteran las concentraciones estrogénicas en sangre, convirtiéndose por tanto en un factor contributivo para el desarrollo de cambios celulares de los ductos mamarios, lo que finalmente conlleva a metaplasia y cáncer ductal.

En función a los hallazgos histopatológicos de lesiones denominadas BIRADS IV y V se observó que: Las atipias observadas se asocian principalmente a hiperplasia ductal, dato que guarda relación con el perfil epidemiológico mundial en el que se observa el carcinoma ductal in situ (CDIS) es el principal cáncer mamario en mujeres mayores de 40 años. Los otros hallazgos histopatológicos observados fueron hiperplasia lobulillar e hiperplasia papilar, que son frecuentes a partir de la cuarta y quinta década de la vida.

Ecográficamente las lesiones BIRADS IV y V se caracterizan por poseer un diámetro mayor o igual a 3 cm, con depósitos de calcio en su interior, con presencia de márgenes no circunscritos e hiperecogenicidad. Estos cambios estructurales obedecen a aberraciones mitóticas de las células estromales y glandulares lo que a largo plazo le confieren este aspecto ecográfico los cuales son estadificables en el sistema BIRADS.

5.2. RECOMENDACIONES

En base a los resultados obtenidos en la presente investigación se realizan las siguientes recomendaciones.

Se recomienda el uso de la ecografía mamaria y el uso del sistema de estadificación BIRADS como parámetros de primera línea para detectar lesiones potencialmente cancerígenas en mujeres alrededor de los 40 años. Esto debido al valor predictivo positivo (VPP) obtenido en la presente investigación lo que traduce desde el espectro clínico y diagnóstico es una prueba fiable para detectar Carcinoma Ductal In Situ de Mama, la cual es una enfermedad prevalente en mujeres a partir de la cuarta década de vida.

Como segunda recomendación se propone la realización de prueba con aguja TRUCUT a toda mujer con lesiones BIRADS categoría IV B y C en adelante, esto debido a los datos obtenidos así como las recomendaciones actuales de los estamentos científicos correspondientes las cuales encasillan a estas lesiones poseen un potencial oncológico amplio que puede llegar hasta un 90 % de conversión. Por lo que su análisis diagnóstico y pronóstico se debe basar en informes citológicos.

Considerando el incremento de casos a escala mundial de patología oncológica de la mama, se recomienda hacer estudios que incluyan a la población general para crear una base de datos e identificar a las personas con riesgo relativo de cáncer ductal mamario; esto permitirá rastrear y monitorizar a los sujetos de riesgo y por lo tanto actuar de manera oportuna lo que disminuirá costos hospitalarios, mejorará la expectativa de vida y permitirá a mediano plazo realizar nuevas investigaciones de carácter aplicativo en residentes de la ciudad de Guayaquil.

BIBLIOGRAFÍA

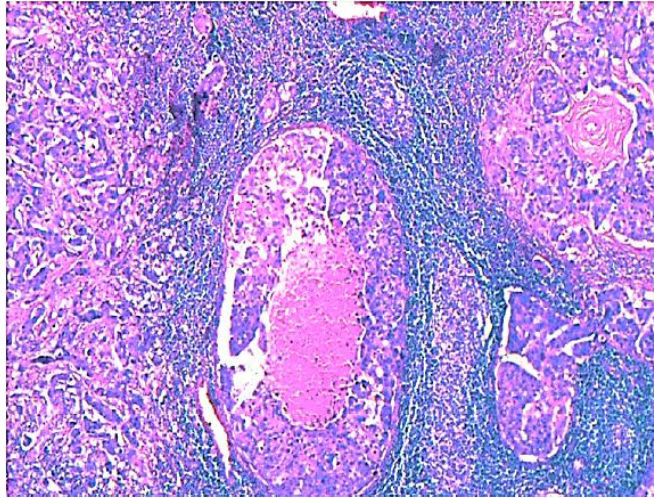
1. Bannani, S., Rouquette, S., Bendavid-Athias, C., Tas, P., & Leveque, J. (2015). The locoregional recurrence post-mastectomy for ductal carcinoma in situ: Incidence and risk factors. *Breast*, 24(5), 608-612. doi:10.1016/j.breast.2015.06.005
2. Becker, A. S., Mueller, M., Stoffel, E., Marcon, M., Ghafour, S., & Boss, A. (2018). Classification of breast cancer in ultrasound imaging using a generic deep learning analysis software: a pilot study. *Br J Radiol*, 91(xxxx), 20170576.
3. Cherenkov, V. G., Petrov, A. B., Ivanchenko, V. V., Tverezovskii, S. A., & Frumkin, B. B. (2013). [Diagnosis and morphologic verification of tumors detected by mammography screening]. *Vopr Onkol*, 59(1), 118-122.
4. Choi, K. S., Yoon, M., Song, S. H., Suh, M., Park, B., Jung, K. W., & Jun, J. K. (2018). Effect of mammography screening on stage at breast cancer diagnosis: results from the Korea National Cancer Screening Program. *Sci Rep*, 8(1), 8882. doi:10.1038/s41598-018-27152-3
5. Chopier, J., Roedlich, M. N., & Mathelin, C. (2015). [Breast imaging of mass, architectural distortion and asymmetry: Clinical practice guidelines]. *J Gynecol Obstet Biol Reprod (Paris)*, 44(10), 947-959. doi:10.1016/j.jgyn.2015.09.056
6. El-Kharbotly, I. A. M. (2020). Correlation Between Radiological and Surgical Findings of Surgically Excised BI-RADS III and IV Breast Lesions. *CU Theses*.
7. Elewonibi, B. R., Thierry, A. D., & Miranda, P. Y. (2018). Examining Mammography Use by Breast Cancer Risk, Race, Nativity, and Socioeconomic Status. *J Immigr Minor Health*, 20(1), 59-65. doi:10.1007/s10903-016-0502-3
8. Gwak, Y. J., Kim, H. J., Kwak, J. Y., Lee, S. K., Shin, K. M., Lee, H. J., . . . Jung, J. H. (2011). Ultrasonographic detection and characterization of asymptomatic ductal carcinoma in situ with histopathologic correlation. 52(4), 364-371. doi:10.1258/ar.2011.100391
9. Hofvind, S., Sagstad, S., Sebuodegard, S., Chen, Y., Roman, M., & Lee, C. I. (2018). Interval Breast Cancer Rates and Histopathologic Tumor Characteristics after False-Positive Findings at Mammography in a Population-based Screening Program. *Radiology*, 287(1), 58-67. doi:10.1148/radiol.2017162159
10. Jin, Z. Q., Lin, M. Y., Hao, W. Q., Jiang, H. T., Zhang, L., Hu, W. H., & Zhang, M. (2015). Diagnostic evaluation of ductal carcinoma in situ of the breast: ultrasonographic, mammographic and histopathologic correlations. *Ultrasound Med Biol*, 41(1), 47-55. doi:10.1016/j.ultrasmedbio.2014.09.023

11. Kerlikowske, K. (2010). Epidemiology of Ductal Carcinoma In Situ. *JNCI Monographs*, 2010(41), 139-141. doi:10.1093/jncimonographs/lgq027
12. Larribe, M., Thomassin-Piana, J., & Jalaguier-Coudray, A. (2014). Breast cancers with round lumps: correlations between imaging and anatomopathology. *Diagn Interv Imaging*, 95(1), 37-46. doi:10.1016/j.diii.2013.04.003
13. Lee, K. A., & Jochelson, M. S. (2013). Post breast conservation therapy imaging and local recurrence. *Q J Nucl Med Mol Imaging*, 57(4), 332-339.
14. Lee, M. H., Ko, E. Y., Han, B. K., Shin, J. H., Ko, E. S., & Hahn, S. Y. (2013). Sonographic findings of pure ductal carcinoma in situ. *J Clin Ultrasound*, 41(8), 465-471. doi:10.1002/jcu.22085
15. Levrini, G., Sghedoni, R., Mori, C., Botti, A., Vacondio, R., Nitrosi, A., . . . Nicoli, F. (2011). Size assessment of breast lesions by means of a computer-aided detection (CAD) system for magnetic resonance mammography. *Radiol Med*, 116(7), 1039-1049. doi:10.1007/s11547-011-0664-y
16. Luczynska, E., Heinze-Paluchowska, S., Hendrick, E., Dyczek, S., Rys, J., Herman, K., . . . Jakubowicz, J. (2015). Comparison between breast MRI and contrast-enhanced spectral mammography. *Med Sci Monit*, 21, 1358-1367. doi:10.12659/msm.893018
17. Maffuz-Aziz, A., Labastida-Almendaro, S., Espejo-Fonseca, A., & Rodríguez-Cuevas, S. (2017). Características clinicopatológicas del cáncer de mama en una población de mujeres en México. *Cirugía y Cirujanos*, 85(3), 201-207. doi:<https://doi.org/10.1016/j.circir.2016.08.004>
18. Masroor, I., Rasool, M., Saeed, S. A., & Sohail, S. (2016). To asses inter- and intra-observer variability for breast density and BIRADS assessment categories in mammographic reporting. *J Pak Med Assoc*, 66(2), 194-197.
19. Okello, J., Kisembo, H., Bugeza, S., & Galukande, M. (2014). Breast cancer detection using sonography in women with mammographically dense breasts. *BMC Med Imaging*, 14, 41. doi:10.1186/s12880-014-0041-0
20. Poorolajal, J., Akbari, M. E., Ziaee, F., Karami, M., & Ghoncheh, M. (2018). Breast cancer screening (BCS) chart: a basic and preliminary model for making screening mammography more productive and efficient. *J Public Health (Oxf)*, 40(2), e118-e125. doi:10.1093/pubmed/fox052
21. Punghia, R. S., Bifolck, K., Golshan, M., Lehman, C., Collins, L., Polyak, K., . . . King, T. A. (2018). Epidemiology, Biology, Treatment, and Prevention of Ductal Carcinoma In Situ (DCIS). *JNCI Cancer Spectr*, 2(4), pky063. doi:10.1093/jncics/pky063

22. Spak, D. A., Plaxco, J., Santiago, L., Dryden, M. J., & Dogan, B. (2017). BI-RADS® fifth edition: A summary of changes. *Diagn Interv Imaging*, 98(3), 179-190.
23. Svahn, T. M. (2014). Letter to the Editor re: Diagnostic accuracy of digital breast tomosynthesis versus digital mammography for benign and malignant lesions in breasts: a meta-analysis. *Eur Radiol*, 24(4), 927. doi:10.1007/s00330-013-3091-8
24. Tanday, S. (2015). Ductal carcinoma in situ and breast cancer mortality. *Lancet Oncol*, 16(13), e481. doi:10.1016/s1470-2045(15)00275-2
25. Tang, X., Yamashita, T., Hara, M., Kumaki, N., Tokuda, Y., & Masuda, S. (2016). Histopathological characteristics of breast ductal carcinoma in situ and association with imaging findings. *Breast Cancer*, 23(3), 491-498. doi:10.1007/s12282-015-0592-0
26. Taylor-Phillips, S., Wallis, M. G., Duncan, A., & Gale, A. G. (2012). Use of prior mammograms in the transition to digital mammography: a performance and cost analysis. *Eur J Radiol*, 81(1), 60-65. doi:10.1016/j.ejrad.2010.10.025
27. Vourtsis, A., & Kachulis, A. (2018). The performance of 3D ABUS versus HHUS in the visualisation and BI-RADS characterisation of breast lesions in a large cohort of 1,886 women. *European radiology*, 28(2), 592-601.
28. Ward, E. M., DeSantis, C. E., Lin, C. C., Kramer, J. L., Jemal, A., Kohler, B., . . . Gansler, T. (2015). Cancer statistics: Breast cancer in situ. *CA Cancer J Clin*, 65(6), 481-495. doi:10.3322/caac.21321
29. Watanabe, T., Yamaguchi, T., Tsunoda, H., Kaoku, S., Tohno, E., Yasuda, H., . . . Ueno, E. (2017). Ultrasound Image Classification of Ductal Carcinoma In Situ (DCIS) of the Breast: Analysis of 705 DCIS Lesions1. *Ultrasound in Medicine & Biology*, 43(5), 918-925. doi:<https://doi.org/10.1016/j.ultrasmedbio.2017.01.008>
30. Zografos, G., Liakou, P., Koulocheri, D., Liovarou, I., Sofras, M., Hadjiagapis, S., . . . Marmarelis, V. (2015). Differentiation of BIRADS-4 small breast lesions via Multimodal Ultrasound Tomography. *Eur Radiol*, 25(2), 410-418. doi:10.1007/s00330-014-3415-3

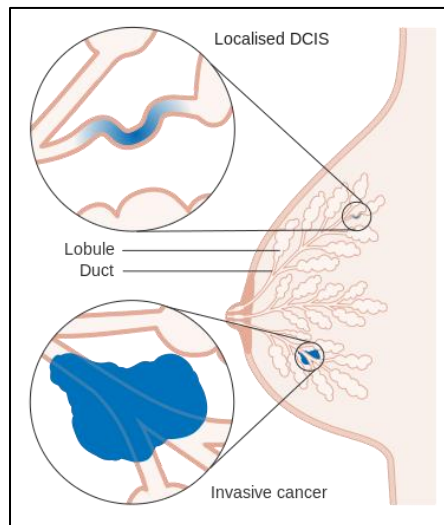
ANEXOS

ANEXO 1. CARCINOMA LOBULILLAR IN SITU DE MAMA (CORTE HISTOLÓGICO)



Tomado de: V. Suzanne Klimberg y Kirby I. Bland , In Situ Carcinomas of the Breast , *The Breast* , 10.1016 / B978-0-323-35955-9.00009-X , (130-144.e4) , (2018) .

ANEXO 2. CARCINOMA DUCTAL IN SITU (DCIS) Y CARCINOMA LOBULILLAR.



Tomado de: [https://en.wikipedia.org/wiki/Ductal_carcinoma_in_situ#/media/File:Breast_DCIS_histopathology_\(1\).jpg](https://en.wikipedia.org/wiki/Ductal_carcinoma_in_situ#/media/File:Breast_DCIS_histopathology_(1).jpg)

ANEXO 3. RECURRENCIA LOCORREGIONAL DE CARCINOMA DUCTAL IN SITU (CDIS) POSTERIOR A MASTECTOMIA. (Bannani et al., 2015)

S. Bannani et al. / The Breast 24 (2015) 608–612

Table 2
Characteristics of patients who developed a LRR.

Pt	Age of diagnosis (years)	Initial DCIS					Recurrence									
		Location	Size (mm)	Grade	Comedo-necrosis	Micro-invasion	Multifocal	SIN analysis	Type of mastectomy	Immediate reconstruction	Time to recurrence (months)	Location	Grade	Form	With metastasis	Mortality
1	49	UOQ	42	3	Yes	Yes	No	Yes, negative	SSM	LDf	54 (4 years 6 months)	Chest wall	2	Invasive	Yes, hepatic	Yes, hepatic progression
2	38	UOQ	44	2	No	No	Yes, negative	SSM	Implant		61 (5 years 1 month)	Axillary tail	3	Invasive + in situ	Yes, bone and pleural metastasis	Yes, bone and pleural metastasis
3	77	LOQ	82	3	Yes	No	No	Simple	None		50 (4 years 2 months)	Axillary tail	3	Invasive	No	Yes, pleural and hepatic metastasis
4	39	Central	54	2	No	No	No	SSM	Implant		7	Axillary tail	2	Invasive + in situ	No	No
5	39	JUQ	60	2	Yes	No	No	SSM	Implant		67 (5 years 7 months)	Chest wall	2	Invasive	No	No
6	45	UOQ	75	2	No	Yes	No	Simple	None		30 (2 years 6 months)	Sub-clavicular LN	3	Invasive	No	Yes, skin, contralateral breast and bone metastasis
7	64	JOQ	42	2	No	No	Yes, negative	Simple	None		36 (3 years)	Chest wall	3	Invasive	No	No
8	42	UOQ	60	3	Yes	No	No	SSM	Implant		7	Axillary LN	3	Invasive	No	No

UOQ: Upper outer quadrant.
 LOQ: Lower outer quadrant.
 JUQ: Junction of upper quadrants.
 JOQ: Junction of outer quadrants.
 SSM: Skin-sparing mastectomy.
 LDf: Latissimus dorsi flap.
 LN: Lymph nodes.

Tomado de: <https://www.ncbi.nlm.nih.gov/pubmed/26277546>

ANEXO 4. TIPOS HISTOPATOLÓGICOS DE CARCINOMA DUCTAL IN SITU DE MAMA (Tang et al., 2016)

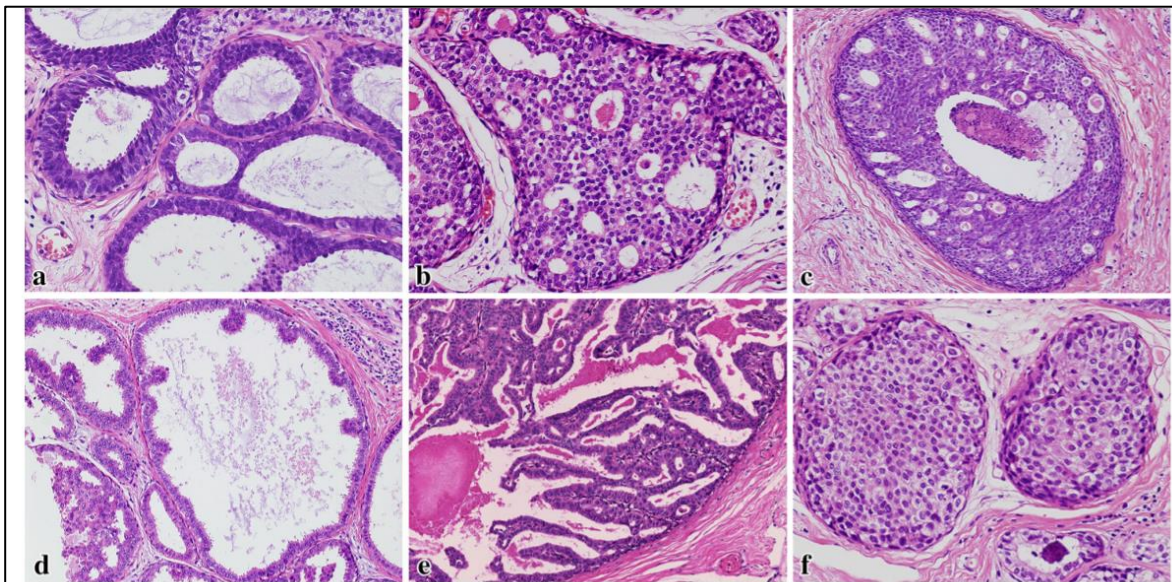


Fig. 1 Histopathological classification of the 3 DCIS subtypes in this study. **a, d** Flat and low papillary types were referred to as type 1 DCIS; **b, e** cribriform and papillary types were referred to as type 2 DCIS; **c, f** comedo and solid types were referred to as type 3 DCIS

Tomado de: <https://sci-hub.tw/https://link.springer.com/article/10.1007%2Fs12282-015-0592-0>

ANEXO 5. CLASIFICACIÓN DE VAN NUYS PARA CARCINOMA DUCTAL IN SITU (CDIS).

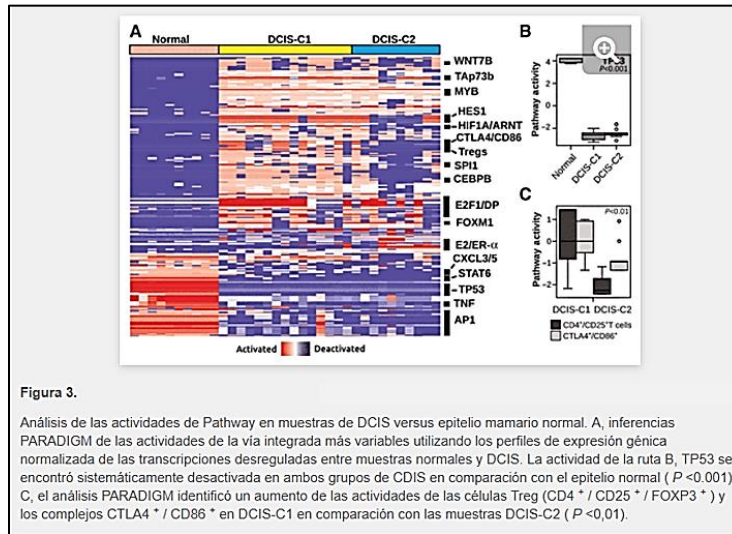
**ÍNDICE PRONÓSTICO DE VAN NUYS
(modificado):**

	1	2	3
Tamaño (mm)	≤ 15	16-40	> 40
Márgenes (mm)	≥ 10	1-9	< 1
Histología			
Grado nuclear	1-2	1-2	3
Necrosis	no	sí	sí
Edad	> 60	40-60	< 40

4-6: Excisión
 7-9: Excisión + RT
 10-12: Mastectomía

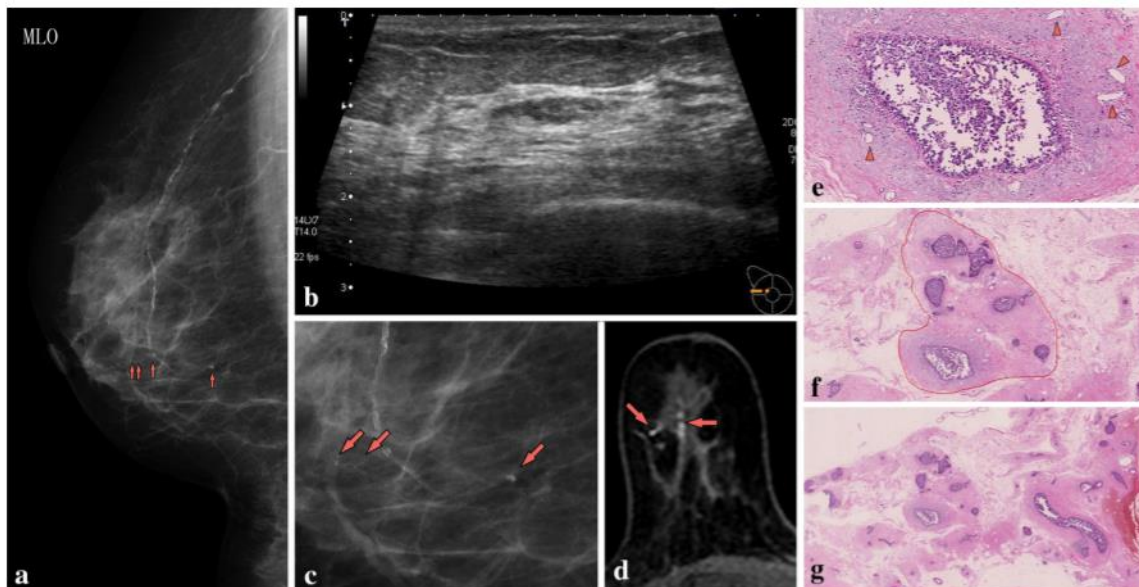
Tomado de: <http://cebp.aacrjournals.org/content/15/6/1159>

ANEXO 7. ANÁLISIS DE EXPRESIÓN GENÉTICA DE ARN DE CODIFICACIÓN.




Tomado de: <http://cancerres.aacrjournals.org/content/75/18/3980.long#ref-1>

ANEXO 8. IMÁGENES COMPARATIVAS ENTRE (RMI Y ECOGRAFÍA) PARA (CDIS) Y RESPECTIVO CORTE HISTOLÓGICO.



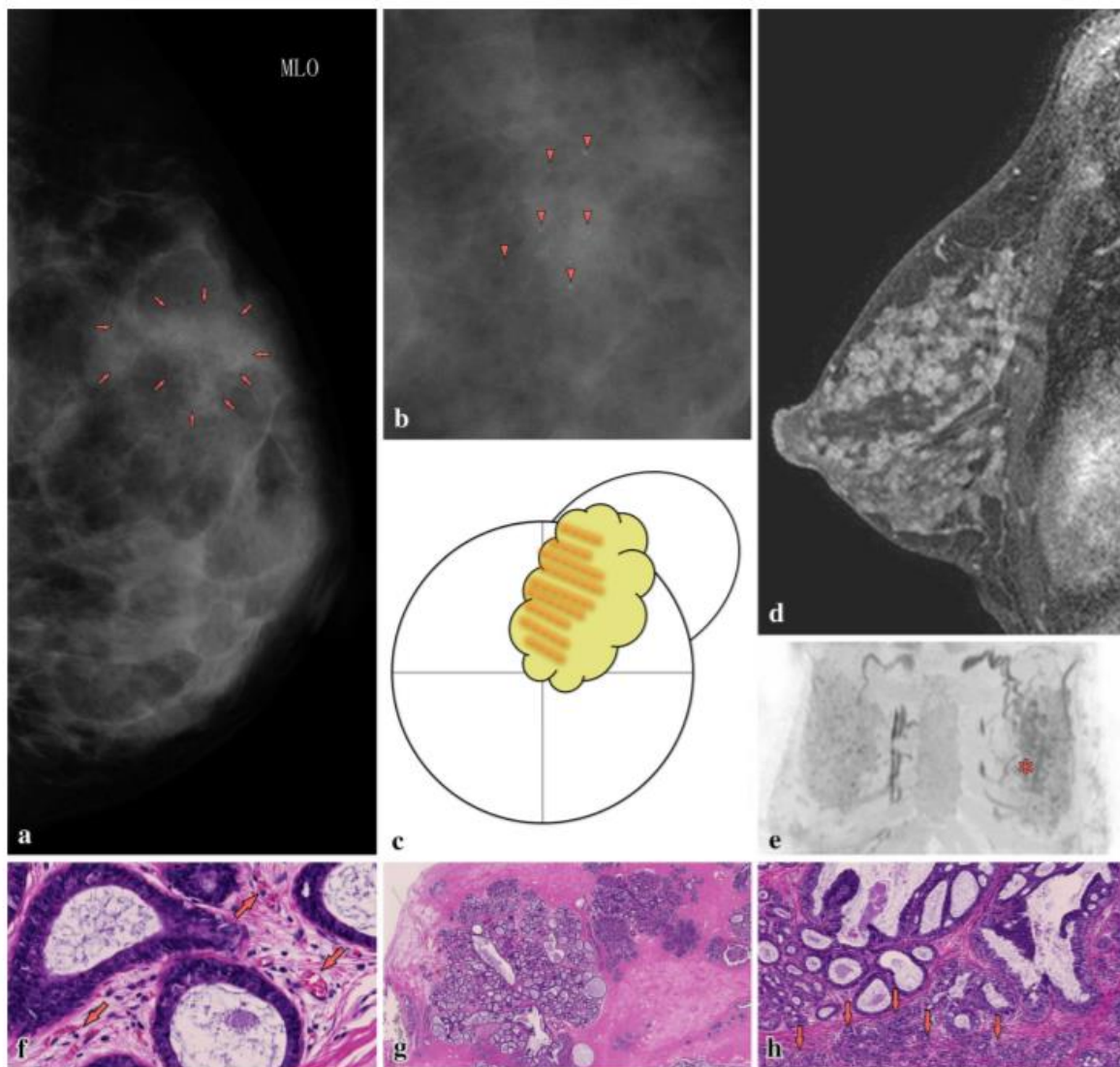
Tomado de: <https://sci-hub.tw/https://link.springer.com/article/10.1007%2Fs12282-015-0592-0>

ANEXO 9. DENSIDAD MAMARIA COMO FACTOR DE RIESGO PARA CÁNCER.
(McCormack & Dos Santos Silva, 2006)



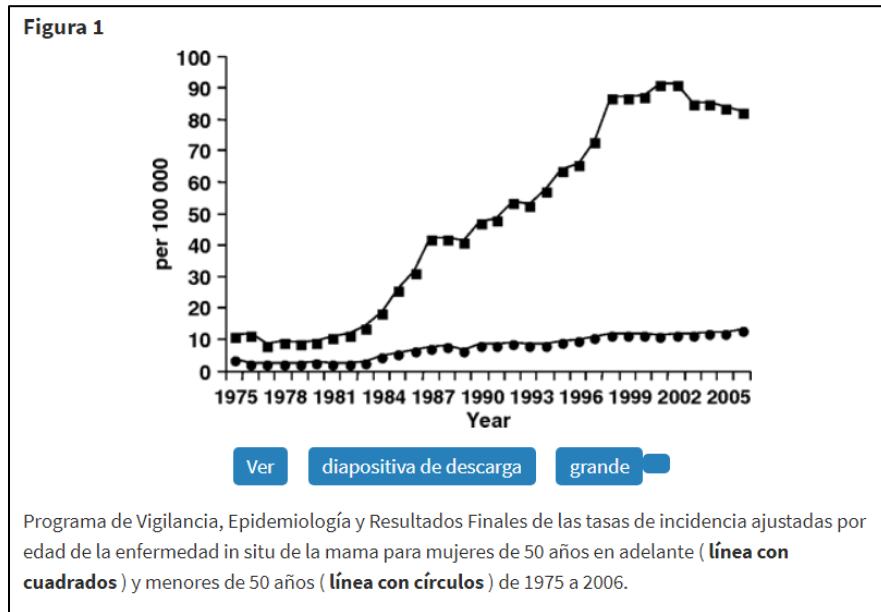
Tomado de: <http://cebp.aacrjournals.org/content/15/6/1159>

ANEXO 10. ASPECTO PUNTIFORME EN LESIONES NO NECRÓTICAS COMPATIBLES CON CARCINOMA DUCTAL IN SITU DE MAMA (CDIS) (Tang et al., 2016)



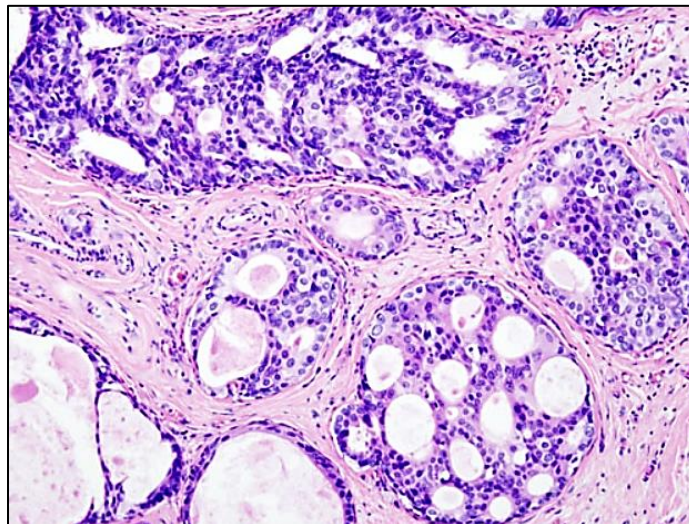
Tomado de: <https://sci-hub.tw/https://link.springer.com/article/10.1007%2Fs12282-015-0592-0>

ANEXO 11. INCIDENCIA DE CARCINOMA DUCTAL IN SITU DE MAMA EN MUJERES MAYORES DE 50 AÑOS. (Kerlikowske, 2010)



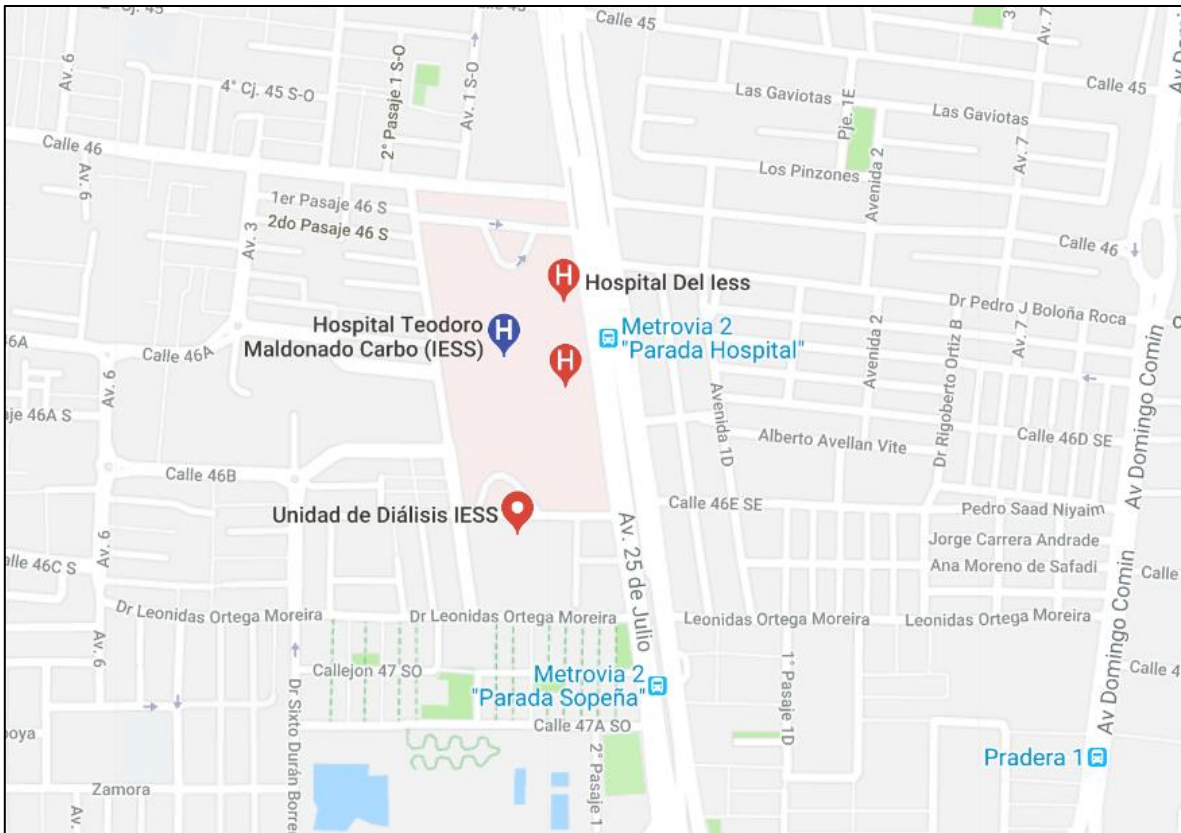
Tomado de: <https://academic.oup.com/jncimono/article/2010/41/139/889306>

ANEXO 12. CARCINOMA DUCTAL IN SITU (CDIS).



Tomado de: [https://en.wikipedia.org/wiki/Ductal_carcinoma_in_situ#/media/File:Breast_DCIS_histopathology_\(1\).jpg](https://en.wikipedia.org/wiki/Ductal_carcinoma_in_situ#/media/File:Breast_DCIS_histopathology_(1).jpg)

ANEXO 13. HOSPITAL DEL IESS “DR. TEODORO MALDONADO CARBO”.



Tomado de:

https://www.google.com.ec/search?q=HOSPITAL+IESS+DR.+TEODORO+MALDONADO+CARBO&npsic=0&rflfq=1&rlha=0&rlag=-2232196,-79898247,57&tbm=lcl&ved=2ahUKEwj_06b

ANEXOS

Guayaquil, 12 de noviembre de 2020

REPORTE DE ANTIPLAGIO

Yo, **Dra. Alexandra Yela Tapia** con C.I. 0917454084, médico tratante en calidad de TUTOR del Proyecto de Investigación realizado por MD. **RICARDO ARTURO AGUIAR MALTA** con C.I. 0924383516, residente de posgrado en la Especialización de Imagenología desarrollada en el Hospital Dr. Teodoro Maldonado Carbo IESS, CERTIFICO la veracidad del reporte de **ANTIPLAGIO URKUND** del proyecto de investigación titulado: **"CORRELACIÓN ECOGRÁFICA E HISTOPATOLÓGICA DE LESIONES MAMARIAS BI-RADS 4 Y 5 EN EL DIAGNÓSTICO DE CARCINOMA DUCTAL IN SITU"**.

RESULTADO DEL ANÁLISIS – URKUND

Este trabajo de investigación ha sido orientado durante todo el período de ejecución en el programa antiplagio URKUND quedando el 0% de coincidencia.

URKUND

Document Information

Analyzed document	TESIS FINAL RICARDO AGUIAR .docx (D84809567)
Submitted	11/11/2020 3:54:00 PM
Submitted by	
Submitter email	angelortizmd@yahoo.com
Similarity	0%
Analysis address	angelortiza.ug@analysis.urkund.com

Sources included in the report

Atentamente,

Dra. Alexandra Yela Tapia
MÉDICO IMAGENOLÓGA
C.I. 0917454084
Dra. Alexandra Yela

DRA. ALEXANDRA YELA TAPIA
TUTOR DE TESIS



Presidencia
de la República
del Ecuador



Plan Nacional
de Ciencia y Tecnología



SENESCYT
SECRETARÍA NACIONAL DE EDUCACIÓN SUPERIOR,
CIENCIA, TECNOLOGÍA E INNOVACIÓN

REPOSITORIO NACIONAL EN CIENCIA Y TECNOLOGIA

FICHA DE REGISTRO DE TESIS

TÍTULO Y SUBTÍTULO: CORRELACIÓN ECOGRÁFICA E HISTOPATOLÓGICA DE LESIONES MAMARIAS BI-RADS 4 Y 5 EN EL DIAGNÓSTICO DE CARCINOMA DUCTAL IN SITU

AUTOR:
MD. Ricardo Arturo Aguiar Malta

TUTOR: Dra. Alexandra Yela Tapia

REVISOR: Dr. Ángel Ortiz Arauz

INSTITUCIÓN: Universidad de Guayaquil

FACULTAD: Ciencias Médicas

ESPECIALIDAD: Imagenología

FECHA DE PUBLICACIÓN:

No. DE PÁGS: 75

ÁREAS TEMÁTICAS: Diagnóstico por imágenes de Carcinoma Ductal in situ de mama.

PALABRAS CLAVE: ecografía mamaria, resultados histopatológicos, biopsia trucut, carcinoma ductal in situ, BI-RADS 4 y 5

RESUMEN:

El carcinoma ductal in situ de mama (CDIS), es una lesión prevalente en mujeres mayores de 40 años. El presente estudio correlaciona los hallazgos BI-RADS 4 y 5 con resultados histopatológicos mediante biopsia TRUCUT para el diagnóstico de (CDIS) en mujeres mayores de 40 años atendidas en el servicio de imagenología del hospital "Dr. Teodoro Maldonado Carbo". Para ello se planteó un estudio de tipo: Analítico, retrospectivo, no experimental, de corte transversal. Para la validez estadística se usó prueba Chi cuadrado con un (IC) del 95% e IR del 5%. Los hallazgos de biopsia demostraron que los CDIS fueron 24 casos para BIRADS IV y 15 casos para BIRADS V. La edad promedio fue 47 años, los factores de riesgo fueron deformidad mamaria (24.77%), tabaquismo (15.60%), recurrencia de nódulos (8.26%) y obesidad (7.34%). Las características ecográficas fueron: Lesión promedio 3.23 mm, irregularidad con un 82.05, márgenes no circunscritos con un 84.62 %, calcificaciones con un 82.05 % y asimetría con un 74.35 %. En cuanto a la ecogenicidad un 58.97 % presentaron un patrón complejo. La sensibilidad del BIRADS fue del 35.0 % con una especificidad del 71.7 % para CDIS, lo que le confirió un valor predictivo positivo con un (VPP) del 61.53 y un (VPN) del 45.78. Mediante Chi cuadrado se correlacionó los hallazgos BI-RADS IV y V con los resultados histopatológicos mediante la biopsia TRUCUT obteniéndose un (p valor) de .013 lo que indica que: existe una adecuada relación de asociación entre ambos elementos de estudio.

No. DE REGISTRO (en base de datos):

No. DE CLASIFICACIÓN:

DIRECCIÓN URL (tesis en la web):

ADJUNTO PDF:

SI

NO

CONTACTO CON AUTOR:

Teléfono: 0987746023

E-mail: raguiar84@hotmail.com

CONTACTO EN LA
INSTITUCIÓN:

Nombre: COORDINACIÓN DE POSGRADO

Teléfono: 2288086

E-mail: postgrado-fcm@hotmail.com

: Av. Whymper E7-37 y Alpallana, edificio Delfos, teléfonos (593-2) 2505660/1; y en la Av. 9 de octubre 624 y Carrión, edificio Promete, teléfonos 2569898/9. Fax: (593 2) 2509054