UNIVERSIDAD DE GUAYAQUIL

FACULTAD PILOTO DE ODONTOLOGÍA

TRABAJO DE GRADO PREVIO A LA OBTENCIÓN DEL TÍTULO DE ODONTÓLOGO

TEMA:

INTERVENCIÓN QUIRÚRGICA DEL TERCER MOLAR INFERIOR INCLUIDO EN POSICIÓN HORIZONTAL

AUTORA:

ROSADO RAMOS DIANELLA MAGNOLIA

TUTOR:

DR. JUAN JOSÉ MACIO PINCAY MSC

Guayaquil, marzo, 2019

APROBACIÓN DEL TUTOR

Por la presente certifico que he revisado y aprobado el trabajo de titulación cuyo tema es: **Intervención quirúrgica del tercer molar inferior incluido en posición horizontal,** presentado por la Srita. **Rosado Ramos Dianella Magnolia**, del cual he sido su tutor, para su evaluación y sustentación, como requisito previo para la obtención del título de Odontólogo/a.

Guayaquil, marzo del 2019.

…….

Dr. Juan José Macío Pincay Msc

CC. 0908946627

UNIVERSIDAD DE GUAYAQUIL

FACULTAD DE ODONTOLOGÍA

CERTIFICACIÓN DE APROBACIÓN

Los abajo firmantes certifican que el trabajo de Grado previo a la obtención del Título de Odontólogo/a, es original y cumple con las exigencias académicas de la Facultad de Odontología, por consiguiente se aprueba.

……

Dr. José Fernando Franco Valdivieso

Decano

.....

Dr. Patricio Proaño Yela Esp.MSc.

Gestor de Titulación

DECLARACIÓN DE AUTORÍA DE LA INVESTIGACIÓN

Yo, **Rosado Ramos Dianella Magnolia**, con cédula de identidad N° 1206637512 , declaro ante el Consejo Directivo de la Facultad de Odontología de la Universidad de Guayaquil, que el trabajo realizado es de mi autoría y no contiene material que haya sido tomado de otros autores sin que este se encuentre referenciado.

Guayaquil, marzo del 2019.

……..…….

Rosado Ramos Dianella Magnolia,

N°1206637512

DEDICATORIA

Esta tesis se la dedico a mi abuelita Ilia Castro por ser mi ángel y guía, a mis padres José Rosado y Diana Ramos por cultivarme buenas enseñanzas y su total apoyo para llegar a esta etapa.

A mi novio Darío Aroca por su amor y confianza en cada paso que doy.

A mi hermana Damaris Rosado por estar conmigo en todo momento.

A mi tía Janeth Ramos por su amor y estar orgullosa de cada uno de mis logros.

AGRADECIMIENTO

Agradezco a Dios por bendecirme en este largo camino, a mis padres José y Diana por darme su apoyo moral, económico y no abandonarme ante ninguna circunstancia.

A mis compañeros y amigos Josué Álvarez, Ninibeth Ibarra, Mayra Gómez, Lady Cuzco, Gerson Alvear, María José Moreno, Isaac Rodríguez por todas las vivencias durante este largo tiempo.

A mi institución la Facultad Piloto de Odontología de la Universidad de Guayaquil por acogerme durante estos años y a mis docentes que sin la enseñanza de ellos esto no sería posible.

Y por último y no menos importante a cada uno de los pacientes por su tiempo y confianza en cada de una de mis prácticas

CESIÓN DE DERECHOS DE AUTOR

Dr.

José Fernando Franco Valdivieso

DECANO DE LA FACULTAD DE ODONTOLOGÍA

Presente.

A través de este medio indico a Ud. Que se procedo a realizar la entrega de la cesión de derechos del autor en forma libre y voluntaria del trabajo de análisis de caso, realizado como requisito previo para la obtención del título de odontóloga, a la universidad de Guayaquil.

Guayaquil marzo 2019

……

Rosado Ramos Dianella Magnolia
N°1206637512

Dr. Patricio Proaño Yeka Esp.MSc.

DIRECTOR DE DEPARTAMENTO DE TITULACIÓN

FACULTAD PILOTO DE ODONTOLOGÍA

INDICE

..... i
UNIVERSIDAD DE GUAYAQUIL i
APROBACIÓN DEL TUTOR II
CERTIFICACIÓN DE APROBACIÓN III
DECLARACIÓN DE AUTORÍA DE LA INVESTIGACIÓN IV
DEDICATORIA V
AGRADECIMIENTO VI
CESIÓN DE DERECHOS DE AUTOR VII
INDICE VIII
INDICE DE IMÁGENES XI
RESUMEN XII
ABSTRACT XIII
INTRODUCCION 14
CAPÍTULO I 1
EL PROBLEMA 1
1.1 PLANTEAMIENTO DEL PROBLEMA 1
1.1.1 DELIMITACIÓN DEL PROBLEMA: 1
1.1.2 Formulación del problema 2
1.1.3 PREGUNTAS DE INVESTIGACIÓN 2
1.2 JUSTIFICACION 2
1.3 OBJETIVOS 3
1.3.1 OBJETIVO GENERAL. 3
1.3.2 OBJETIVO ESPECÍFICO 3
CAPITULO II 4
MARCO TEÓRICO 4
2.1 ANTECEDENTES 4
FUNDAMENTOS TEÓRICOS 5
2.1 ETIOLOGÍA 5
2.2 CONDICIONES EMBRIOLÓGICAS 5

2.3 CONDICIONES ANATÓMICAS 6
2.4 CLASIFICACIÓN 6
2.4.1 RELACIÓN DEL TERCER MOLAR CON RESPECTO A LA RAMA ASCENDENTE DE LA MANDÍBULA Y EL SEGUNDO MOLAR 7
2.5 PROFUNDIDAD RELATIVA DEL TERCER MOLAR EN EL HUESO 7
2.6 CLASIFICACIÓN DE WINTER 7
2.7. FASE PREOPERATORIA 7
2.7.1 HISTORIA CLINICA (ANEXO1) 8
2.8 FASE OPERATORIA 9
2.8.1 INTERVENCIÓN QUIRÚRGICA 9
2.9 ANESTESIA 10
2.9.1 Anestesia Infiltrativa: 10
2.9.1 Anestesia Troncular: 10
2.10 TIEMPOS QUIRÚRGICOS 11
2.10.1DIÉRESIS: 11
2.10.2 INCISIÓN 12
2.10.3 LEVANTAMIENTO DE COLGAJO 12
2.10.4 EXÉRESIS: 12
2.10.5 OSTEOTOMÍA 12
2.10.6 ODONTOSECCION 13
2.10.7 EXTRACCIÓN 13
2.10.8 LUXACIÓN 13
2.10.9 PREHENSIÓN 13
2.10.10 TRACCIÓN 13
2.10.11 LIMPIEZA DE LA CAVIDAD 13
2.10.12 CURETAJE 14
2.10.13 REMODELACIÓN ÓSEA 14
2.10.14 LAVADO DE LA CAVIDAD 14
2.10.15 ALVEOLOTRIPSIA 14
2.10.16 SÍNTESIS 15
2.10.17 SUTURA 15
CAPITULO III 17
MARCO METODOLOGICO 17
3.1 DISEÑO Y TIPO DE INVESTIGACIÓN 17

3.1.1. DISEÑO DE LA INVESTIGACIÓN 17
3.1.2 TIPO DE INVESTIGACIÓN 17
3.2 POBLACIÓN Y MUESTRA 17
3.3 MÉTODOS, TÉCNICAS E INSTRUMENTOS 18
3.3.1 METODOS 18
3.3.2 TECNICAS 18
3.3.3 INSTRUMENTOS 18
3.4 PROCEDIMIENTO DE LA INVESTIGACIÓN 19
3.5 ANÁLISIS DE RESULTADOS 19
3.6 DESCRIPCION GENERAL DEL CASO 19
ODONTOGRAMA 21
IMAGEN EXTRABUCAL FRONTAL Y LATERALES 22
FOTOS INTRAORALES: OCLUSALES 24
IIMAGEN RADIOGRAFICA 28
DIAGNOSTICO 29
PRONÓSTICO 29
PLAN DE TRATAMIENTO 29
PROCESO CLINICO 30
3.6 DISCUSION 36
CAPITULO IV 37
CONCLUSIONES Y RECOMENACIONES 37
4.1CONCLUSIÓN 37
4.2 RECOMENDACIONES 38
REFERENCIAS BIBLIOGRAFICAS 39
ANEXO 41
IMÁGENES RADIOGRÁFICAS 42

INDICE DE IMÁGENES

Ilustración 1: Odontograma 32
Ilustración 2 imágen frontal 33
Ilustración 3 imágen lateral derecho 34
Ilustración 4 imágen lateral izquierdo 34
Ilustración 5 Imagen arcada superior 35
Ilustración 6 Imagen arcada inferior 36
Ilustración 7 ambas arcadas en oclusión frontal 37
Ilustración 8 mordida lateral derecha 38
Ilustración 9 mordida lateral izquierda 38
Ilustración 10 Imagen radiografica 39
Ilustración 11asepsia extra bucal 41
Ilustración 12 asepsia intra bucal con yodo povidona 42
Ilustración 13 Mesa auxiliar 42
Ilustración 14 Mesa quirurgica 43
Ilustración 15 Anestesia 43
Ilustración 16 Incision 44
Ilustración 17 Etraccion 44
Ilustración 18 Limpiea del lecho quirurgico 45
Ilustración 19 Sutura con hilo de seda 3.0 45
Ilustración 20 Pieza dentaria extraida 42
Ilustración 21 Toma radiográfica: tercer molar mandibular en posición mesio angular 53

RESUMEN

El presente estudio trata de la técnica básica para la exodoncia de los terceros molares inferiores siendo estas cirugías una de las más comunes en la actualidad, como objetivo principal de este trabajo está el de establecer el tratamiento quirúrgico del tercer molar inferior incluido en posición horizontal, los terceros molares incluidos son un tema de mucha importancia, por su clasificación de presentación, por la patología y accidentes que frecuentemente desencadenan. Como propósito del desarrollo de este tema está el de analizar las clasificaciones de los terceros molares y su posición en relación con las partes vecinas, su profundidad relativa en el hueso y una vez llevada a cabo el diagnóstico definitivo, se puede llevar a cabo el tratamiento. El diseño de esta investigación es de tipo experimental, descriptivo, documental ya que se utilizó información de textos y artículos para el desarrollo del marco teórico para poder darle más credibilidad a lo presentado y estudiado. Como conclusión tenemos que al momento de valorar y solucionar el tratamiento de un tercer molar retenido se debe conocer la anatomía, así como las variaciones de la región maxilofacial.

Palabras claves: Exodoncia, Odontoseccion, Osteotomía, Colgajo

ABSTRACT

The present study deals with the basic technique for the extraction of lower third molars including these surgeries being one of the most common at present. The main objective of this work is to establish the surgical treatment of a lower third molar included in horizontal position , the included third molars are a very important topic, due to their classification of presentation, pathology and accidents that frequently trigger. The purpose of the development of this topic is to analyze the classifications of the third molars and their position in relation to the neighboring parts, their relative depth in the bone and once the definitive diagnosis has been carried out, the treatment can be carried out . The design of this research is experimental, descriptive, documentary since information from texts and articles was used for the development of the theoretical framework in order to give more credibility to what was presented and studied. As a conclusion it is important to know when assessing and apply a the treatment of a retained third molar , as well as the variations of the maxillofacial region.

Keywords: Exodontia, Odontosection, Osteotomy, Flap

INTRODUCCION

Los terceros molares son los dientes de mayor frecuencia de inclusión siendo de gran interés su estudio, tanto por su incidencia, variedad, patologías y accidentes que presentan; haciendo que su exodoncia sea una práctica común en cirujanos bucales y maxilofaciales (COSME, Gay Escoda, 2013)

Al extraer el tercer molar mandibular se presenta una diversidad de complicaciones postoperatorias, muchas de las cuales interfieren con la salud del paciente, apareciendo en innumerables ocasiones dolor, inflamación y trismus secundaria al daño tisular y a los mecanismos de reparación del propio organismo. Por esto es importantísimo estudiar aquellos factores que implican dichas complicaciones (DONADO, Manuel, 2015)

Para aplacar estos trastornos post-operatorios se han planteado protocolos farmacológicos con variadas pautas de administración como son los antibióticos, analgésicos, anti-inflamatorios combinados o no con la aplicación de frío y calor local (HORCH, H.H., 2014)

A pesar de ello, hoy en día, no existe una terapia totalmente eficaz para disminuir la sintomatología y prevención de dificultades posoperatorias del tercer molar incluido. Es necesario que por lo anteriormente expresado de forma pre y postoperatoria recopilar una información que consienta analizar cada caso concreto, y poder así pronosticar con más precisión la intensidad de estas, llegando a instituir la mejor pauta farmacológica (Raspall G, 2006)

Asimismo, es transcendental informar al paciente, para propiciar un cambio de actitudes que mejoren los resultados de su postoperatorio. Actualmente, los pacientes quieren conocer datos acerca del procedimiento quirúrgico y solicitan información afín con la recuperación. De ésta forma, cualquier estudio relacionado a los factores de las secuelas del tercer molar retenido, estaría justificado como una tentativa de proporcionar el menor malestar posible al paciente concluido la intervención (COSME, Gay Escoda, 2014)

Otra de las variables que participa pasada la operación del tercer molar y que constituye un serio problema en odontología, tanto para el paciente como para el dentista, es el miedo al tratamiento odontológico, lo que origina malestar psicológico en muchos pacientes, derivando en ciertos casos en trastornos asociados a la ansiedad. Aunque el uso de la anestesia hace que la exodoncia de los terceros molares inferiores sea un tratamiento indoloro, tal intervención provoca a menudo, expresiones de ansiedad de distinto alcance clínico. La ansiedad ante la cirugía del tercer molar inferior puede tener consecuencias negativas, como evitar ir a la consulta o retrasar el tratamiento empeorando la salud dental, e incluso, el estado general (COSME, Gay, 2008)

Además, se ha descrito que la ansiedad dental puede influir en el umbral del dolor percibido, haciendo que el paciente experimente más un inevitable malestar. Al mismo tiempo, el incremento de la sensibilidad al dolor aumenta la ansiedad, estableciéndose de este modo un ciclo de retroalimentación entre la ansiedad y el dolor. De aquí que, se añade que el paciente aprensivo es frecuentemente poco cooperativo durante la cirugía complicando por tanto los procedimientos de la intervención (LAGO, Méndez Lucía, 2016)

La literatura internacional lleva años investigando lo relacionado con la ansiedad dental y su repercusión en la odontología, hasta tal punto que se han creado incluso centros específicos para este tratamiento. Por el contrario, nuestro país, tal y como se constata en la revisión bibliográfica, son escasas las investigaciones que abordan esta cuestión (PEYDRO, Marta, 2014)

Según (LAGO, Méndez Lucía, 2016)se define una complicación como “un evento desagradable que acontece durante o posterior a una intervención. En el caso de que este suceso no fuera advertido, tratado o su tratamiento no fuera correcto podría llegar a provocar serias consecuencias o secuelas al paciente”.

Las mismas pueden deberse a la complicación técnica de extracción y se pueden dividir en intra-operatorias, que acontecen mientras está sucediendo la operación, y post-operatorias inmediatas que son las que suceden en las

veinticuatro horas pasada la operación y las tardías, que son las que podrían surgir pasadas las veinticuatro horas y que suelen dejar secuelas (LAGO, Méndez Lucía, 2016)

.

CAPÍTULO I

EL PROBLEMA

1.1 PLANTEAMIENTO DEL PROBLEMA

Las dificultades en extracciones del tercer molar ocurren al someternos a una operación tan frecuente, pudiendo surgir complicaciones intra operatorias o postoperatorias, por lo que el odontólogo debe ser competente y estar capacitado para resolver los problemas que puedan sucederle al paciente, relacionados con reacciones o efectos adversos con el objetivo de ayudar al mismo antes de una complicación priorizando que este se sienta cómodo ante la presencia del odontólogo.

1.1.1 DELIMITACIÓN DEL PROBLEMA:

Objeto de estudio: tercer molar inferior incluido en posición horizontal

Campo de acción: intervención quirúrgica

Periodo: 2018-2019.

Lugar: Facultad Piloto de Odontología.

Espacio: Clínica del Adulto y Adulto mayor

Línea de investigación: salud oral, prevención, tratamiento y servicios de la salud

Sublinea de investigación: epidemiologia y práctica odontológica

1.1.2 Formulación del problema:

¿Cuál es el tipo de tratamiento para la extracción de los terceros molares inferiores en posición horizontal?

1.1.3 PREGUNTAS DE INVESTIGACIÓN

¿Cuál es el concepto general del tercer molar retenido o incluido?

¿Qué tipo de clasificación existe en con un tercer molar incluido?

¿Cuáles son las indicaciones y contraindicaciones para un tercer molar incluido?

¿Cuáles son las complicaciones que causan un tercer molar incluido?

¿Qué ventajas y desventajas existen en la exodoncia del tercer molar incluido?

¿Cuáles son los resultados obtenidos con este plan de tratamiento quirúrgico que se hará en el tercer molar incluido?

1.2 JUSTIFICACION

La presente justificación del trabajo se basa en los principios que se investigarían en este contexto, ya que los profesionales de la odontología deben conocer los factores asociados a la intervención quirúrgica de los terceros molares inferiores incluidos teniendo en cuenta todos los parámetros en que se presentan este tipo de casos.

Los terceros molares incluidos son un tema de mucha importancia, por su clasificación de presentación y por la patología y accidentes que frecuentemente desencadenan. (COSME, Gay Escoda, 2014)

Los terceros molares incluidos son frecuentes entre la población se presentan con diferentes características de paciente a paciente muchos casos suelen ser complicados otros más sencillos de realizar, pocas veces tenemos la oportunidad de ver y realizar casos especiales como en nuestro caso de un tercer molare incluido en posición horizontal en la región mandibular es por eso que nuestro propósito de realizar dicho caso clínico en cirugía es brindar un estudio de salud bucal favorable que beneficie al paciente evitando problemas posteriores , de la misma manera beneficiar con la experiencia adquirida sobre el caso , en futuras intervenciones similares , entonces estaremos buscando solucionar y disminuir el número de casos encontrados de pacientes que con dientes retenidos especialmente de clase invertida solucionando problemas que afecten directamente a la salud del paciente y aportando mayor experiencia y conocimiento en nuestro diario vivir como futuros profesionales.

1.3 OBJETIVOS

1.3.1 OBJETIVO GENERAL.

Establecer el tratamiento quirúrgico del tercer molar inferior incluido en posición horizontal

1.3.2 OBJETIVO ESPECÍFICO

- Aplicar un plan de tratamiento adecuado tomando en cuenta los parámetros en los que se presenta este tipo de casos
- Determinar los tipos de retención de los terceros molares inferiores.
- Analizar las posiciones en las que suele aparecer este tercer molar inferior
- Estudiar los diferentes planes de tratamiento que existen para la extracción de los terceros molares inferiores.
- Analizar los tiempos operatorios

CAPITULO II

MARCO TEÓRICO

2.1 ANTECEDENTES

Debido a procesos evolutivos del ser humano o a diferencias de tamaño entre los huesos maxilares y el tamaño de las piezas dentarias, los terceros molares o muelas del juicio no siempre logran erupcionar completamente (emerger en la boca), lo que genera un espacio de difícil acceso en la zona posterior de la cavidad bucal, el cual acumula restos de alimentos y placa bacteriana difícil de asear. (NAVARRO, Carlos, 2016)

Al inflamarse la zona se produce un cuadro infeccioso llamado pericoronaritis, la cual, puede ser aguda o crónica y conducir a infecciones graves incluso que pueden comprometer la vida del paciente. (DONADO, Manuel, 2015)

La erupción de los terceros molares era ya conocidos en la antigüedad. Hemard, en su libro que tituló La verdadera anatomía de los dientes en el año 1580, relataba las particularidades de la erupción de los terceros molares en la edad de la prudencia y la discreción. Posteriormente, a la erupción de la pieza dentaria, se le hizo responsable de inflamaciones mucosas y óseas; en el siglo XIX se insistió sobre uno de los caracteres que le daban importancia clínica: la falta de espacio; otros autores consideraban ya el hecho de la infección. Por último, el concepto de la infección pericoronaria, ya en el siglo XX, de los trastornos de origen reflejo, completan esta entidad nosológica. (DONADO, Manuel, 2015)

Las formas de manifestación clínica son muy variadas en función de los factores locales y generales, ya analizados, y del equilibrio entre el sistema defensivo orgánico y la actividad bacteriana. (LAGO, Méndez Lucía, 2016)

FUNDAMENTOS TEÓRICOS

2.1 ETIOLOGÍA

La frecuencia de patología inducida por el tercer molar es muy elevada, y en nuestro medio sobre todo el tercer molar inferior, debido a condiciones embriológicas y anatómicas singulares.

2.2 CONDICIONES EMBRIOLÓGICAS

Los terceros molares nacen de un mismo cordón epitelial, pero con la característica de que el mamelón del tercer molar se desprende del segundo molar, como si de un diente de reemplazo se tratara. La calcificación de este diente comienza a los 8-10 años, pero su corona no termina la calcificación hasta los 15-16 años; la calcificación completa de sus raíces no sucede hasta los 25 años de edad, y va a realizarse en un espacio muy limitado, El hueso, en su crecimiento, tiene, tendencia a tirar hacia atrás las raíces no calcificadas de este molar. Todo esto explica la oblicuidad del eje de erupción que le hace tropezar contra la cara distal del segundo molar. (COSME, Gay Escoda, 2013)

El germen del tercer molar inferior nace al final de la lámina dentaria. Esta región del ángulo mandibular va a modificarse durante la formación del molar, por alargamiento óseo de la misma hacia atrás, arrastrando con él las partes del diente que aún no se han calcificado. Este fenómeno acentúa su oblicuidad primitiva y le obliga, para alcanzar su lugar normal en la arcada por detrás del segundo molar, a efectuar una curva de enderezamiento cóncava hacia atrás y hacia arriba (curva de enderezamiento de Capdepont). (DONADO, Manuel, 2015)

La evolución de este diente se efectúa en un espacio muy limitado, entre el segundo molar y el borde anterior de la rama ascendente.

2.3 CONDICIONES ANATÓMICAS

La evolución normal del tercer molar es alterada a menudo por las condiciones anatómicas; así, debemos destacar el insuficiente espacio retromolar, que produce la inclusión del tercer molar inferior. El espacio retromolar ha ido disminuyendo progresivamente durante el desarrollo mandibular, mientras que las dimensiones dentarias permanecen sensiblemente iguales que en los orígenes.

Las referencias anatómicas empeoran aún más el problema provocado por la falta de espacio óseo. Estas son:

- Delante. El segundo molar limita el enderezamiento del tercer molar que puede traumatizarlo a cualquier nivel.

- Debajo. El tercer molar está en una relación más o menos estrecha con el paquete vásculo-nervioso contenido en el conducto dentario inferior.

Esta proximidad es el origen de distintas alteraciones reflejas.

- Arriba. La mucosa, laxa y extensible, no se retrae con el tercer molar, con lo que se puede formar, detrás del segundo molar, un fondo de saco donde los microorganismos pueden multiplicarse y provocar una infección.

El tercer molar está situado en una zona estratégica, los espacios celulares vecinos .Por fuera: las regiones maseterina, geniana y vestibular. Por detrás: espacio temporal, región plerigomaxilar, pilar anterior del velo del paladar, el espacio periamigdalino y el velo del paladar.

2.4 CLASIFICACIÓN

Para el estudio de las posibles localizaciones del tercer molar incluidos, usaremos la clasificación de Pell y Gregory. Esta clasificación se basa en una evaluación de las relaciones del tercer molar con el segundo molar y con la rama ascendente de la mandíbula, y con la profundidad relativa del tercer molar en el hueso.

2.4.1 RELACIÓN DEL TERCER MOLAR CON RESPECTO A LA RAMA ASCENDENTE DE LA MANDÍBULA Y EL SEGUNDO MOLAR

- **Clase I.** Existe suficiente espacio entre la rama ascendente de la mandíbula y la parte distal del segundo molar para albergar todo el diámetro mesiodistal de la corona del tercer molar.

- **Clase II**. El espacio entre la rama ascendente de la mandíbula y la parte distal del segundo molar es menor que el diámetro mesiodistal de la corona del tercer molar.

- **Clase III**. Todo o casi todo el tercer molar está dentro de la rama de la mandíbula.

2.5 PROFUNDIDAD RELATIVA DEL TERCER MOLAR EN EL HUESO

- Posición A. El punto más alto del diente incluido está al nivel, o por arriba, de la superficie oclusal del segundo molar.

- Posición B. El punto más alto del diente se encuentra por debajo de la línea oclusal pero por arriba de la línea cervical del segundo molar.

- Posición C. El punto más alto del diente está al nivel, o debajo, de la línea cervical del segundo molar. (HORCH, H.H., 2014)

2.6 CLASIFICACIÓN DE WINTER

Winter propuso otra clasificación valorando la posición del tercer molar en relación con el eje longitudinal del segundo molar

- Mesioangular.

- Horizontal.

- Vertical.

- Distoangular. o Invertido

2.7. FASE PREOPERATORIA

Abarca desde la realización de la anamnesis, de la exploración clínica, de los estudios radiológicos y complementarios que sean imprescindibles para efectuar un correcto diagnóstico todo lo cual dará lugar o no a una indicación

quirúrgica desde la preparación del paciente para la ejecución del acto quirúrgico hasta que termina en el momento que se decide la a realizase la intervención quirúrgica, puede durar meses, semanas, días, horas o minutos. Además puede ser inmediato o mediato. (DONADO, Manuel, 2015)

- “Inmediato: Puede ser 24 horas antes. Emergencia: Con tiempo sólo para realizar exámenes como tipo de sangre, hemograma. Urgencia: Hay que intervenir isofacto, no hay tiempo para exámenes. Sucede por ejemplo cuando producto de un traumatismo el paciente tiene presenta una sintomatología en la que conlleva problemas graves. (LAGO, Méndez Lucía, 2016)

- Mediato: En este tiempo cuando dura más de 24 horas debemos realizar una adecuada historia clínica, exámenes complementarios, interconsultas odontológicas o médicas (si existen enfermedades o problemas asociados), e indicaciones de farmacoterapia (antibióticos profilácticos, antiinflamatorios, dietas). (LAGO, Méndez Lucía, 2016)

Las indicaciones que se les da a los pacientes antes de la cirugía son muy importantes, ya que es muy importante mencionarle que debe llegar bien alimentado. Tiene que ir acompañado de un familiar o una persona adulta responsable, este se mantendrá en la sala de espera durante el procedimiento, y conducirlo al hogar del paciente. Se le indica que por mayor comodidad deberá usar prendas sueltas, y si usa lentes de contacto, dejará de llevarlos del día de la operación por favor.

2.7.1 HISTORIA CLINICA (ANEXO1)

El estudio del paciente debe siempre iniciarse con la Historia Clínica. La historia clínica es un documento legal que recoge la descripción completa, ordenada y precisa de la relación entre el profesional y el paciente, es confidencial. El profesional debe hacer un registro ordenado, secuencial y permanente de todos los fenómenos clínicos del paciente. La historia clínica o anamnesis que significa recuerdo o recapitulación, es la realización de un interrogatorio del paciente dirigido y orientado a recordar o traer a la memoria cosas y datos olvidados. (RASPALL, Guillermo, 2016)

El odontólogo debe obtener una historia completa o poner al día la que había hecho previamente. La historia clínica debe incluir el máximo de información posible de los datos personales y familiares referentes al propio paciente, previos o anteriores a la enfermedad actual.

2.8 FASE OPERATORIA

Es el momento de la práctica del acto quirúrgico propiamente dicho, con la apertura del campo operatorio, el tratamiento del proceso en cuestión y la sutura de los tejidos, Se puede denominar también periodo intraoperatorio, peroperatorio o transoperatorio. Clásicamente en la intervención quirúrgica se distinguen 3 grandes tiempos:

- Diéresis o incisión de los tejidos.

- Técnica quirúrgica propiamente dicha.

- Síntesis (sinéresis) o sutura de los tejidos.

El profesional debe proporcionar atención antes de la intervención quirúrgica, inmediatamente después de ella, y a largo plazo, a fin de curar la enfermedad que afecta al paciente. Debe conocer bien la fase operatoria y el tratamiento de las posibles complicaciones intra y postoperatorias y de las eventuales secuelas (HUPP, James, 2014)

2.8.1 INTERVENCIÓN QUIRÚRGICA.

Asepsia La asepsia quirúrgica es un conjunto de acciones diseñadas para evitar la infección de la herida durante la intervención quirúrgica. Existe ausencia total de gérmenes microbianos. La antisepsia es un conjunto de métodos destinados a prevenir y combatir la infección, destruyendo los microorganismos existentes en la superficie o en el interior de las cosas o los seres vivos. Empezamos con el tratamiento realizando la debida asepsia, utilizando una gasa con Yodopovidona o Povidín, el mismo que nos ayudará a desinfectar el área quirúrgica. Con las medidas de asepsia y antisepsia evitaremos la contaminación de un paciente a otro por un agente patológico, la sobreinfección de una herida quirúrgica y la transmisión de una enfermedad

infecciosa del cirujano o ayudante al paciente y viceversa. En este caso que se realizó, se utilizó agentes químicos desinfectantes (povidyn), pero es importante comprobar si el paciente es o no alérgico, recordardemos que todos los materiales e instrumental empleado en este caso quirúrgico están completamente asépticos.

2.9 ANESTESIA

La anestesia troncular es parte del procedimiento previo al acto quirúrgico que nos permite realizar las maniobras sin dolor. Esto es primordial para lograr la confianza del paciente y así lograr nuestro objetivo. Los tipos de anestesia son: Anestesia tópica: La anestesia tópica sirve primariamente para reducir el dolor de la inyección pero este es incapaz de atravesar la piel intacta, se difunden a través de la piel erosionada y mucosa. “Los anestésicos locales se absorben rápidamente, por lo que la anestesia tópica conlleva siempre el riesgo de reacciones sistémicas tóxicas. Por todo esto, es importante conocer los fármacos que vamos a utilizar, para su correcta utilización y prevención de posibles complicaciones. (DONADO, Manuel, 2015)

La anestesia de mucosas es relativamente fácil de obtener, sin embargo, la piel se comporta como una barrera a la difusión de sustancias siendo difícil obtener anestesia mediante la administración tópica de anestésicos locales. Después de varios años de investigación, se obtuvo una nueva formulación que es una mezcla eutéctica de lidocaína y prilocaína llamada EMLA, la cual produce una analgesia efectiva tanto en piel intacta como en piel lesionada con una incidencia mínima de efectos secundarios” (COSME, Gay Escoda, 2013)

2.9.1 Anestesia Infiltrativa: El anestésico local se inyecta sobre la mucosa y va a actuar alrededor de las terminaciones nerviosas o de aquellas fibras nerviosas terminales del sitio a donde queremos lograr el efecto del anestésico y recibe, de forma complementaria, otros nombres que responden a la topografía donde se deposita el anestésico local. (LAGO, Méndez Lucía, 2016)

2.9.1 Anestesia Troncular: Llamamos anestesia troncular al bloqueo de un tronco nervioso, como el nervio dental inferior, se consigue cuando la inyección del anestésico local se hace lejos de las terminaciones nerviosas, el efecto

anestésico es muy superior a las técnicas infiltrativas. Los anestésicos que recomendamos para este tipo de usos es: Tipo amidas:

Lidocaina y mepivacaina. Concentraciones de Adrenalina: 1.100.000 en pacientes normales. Evitar el uso de adrenalina en pacientes: Diabéticos, hipertensos, hipertiroideos, no controlados. Medicación antidepresiva. Los agentes anestésicos como cualquier otro medicamento, no deben administrarse sin un conocimiento completo de la historia médica y dental del paciente. (COSME, Gay Escoda, 2013)

Deben investigarse reacciones adversas y alérgicas durante administraciones anteriores. Colocación de la anestesia Troncular Durante este caso clínico usamos la anestesia tipo Lidocaina al 2%, ya que el paciente no presentaba ningún tipo de anomalía, como hipertensión o problemas cardiacos, en la que impidiera utilizar este tipo de anestesico. El punto de punción se sitúa siguiendo el plano oclusal del segundo o tercer molar a unos 6-10 mm de la línea oblicua interna en la zona retromolar, se inserta la aguja lentamente y se va depositando el liquido hasta llegar a la espina de Spik y luego se debe avanzar desde el otro lado, apoyando el cuerpo de la jeringa sobre los premolares contralaterales y desplazando hacia atrás la comisura labial contralateral para logra depositar la solución anestésica sobre el nervio dental inferior. Luego se hace un bloque simultaneo sobre el nervio lingual y el nervio bucal para tener un completo efecto anestésico. (PEYDRO, Marta, 2014)

2.10 TIEMPOS QUIRÚRGICOS:

Toda intervención quirúrgica consta de los tres apartados fundamentales: apertura del campo o acceso, operación propiamente dicha y reposición de los tejidos o sutura.

2.10.1DIÉRESIS:

Es el inicio de toda intervención quirúrgica. Supone la separación de los tejidos que cubren el proceso patológico que se va a tratar, para favorecer un abordaje adecuado, pudiéndose tratar proceso cutáneos, subcutáneo, mucosos, submucosos o puede ser necesario atravesar estos tejidos para alcanzar

planos más profundos como el hueso". Consiste en incisión y levantamiento de colgajo.

2.10.2 INCISIÓN

En toda intervención quirúrgica se inicia la secuencia operatoria con la incisión de los tejidos de recubrimiento (piel, mucosa, fibromucosa, etc.) La incisión se la realiza con el mango de bisturí #3 y hoja de bisturí #15. El bisturí debe tomarse con la mano firme, pero a la vez con suavidad, procurando que la incisión sea limpia y de un solo trazo incluyendo, mucosa y periostio. (DONADO, Manuel, 2015)

2.10.3 LEVANTAMIENTO DE COLGAJO

Una vez realizados los diferentes cortes de la incisión se procede a separar la mucosa del hueso, levantando lo que se denomina un colgajo que estará formado por la mucosa o fibromucosa y el periostio. Se realiza por medio de sindesmótomo, periostótomo. Se debe manipular el colgajo de una forma suave para no producir necrosis del mismo o cicatrizaciones tórpidas. No desgarrar el colgajo para no complicar el postoperatorio y con un instrumental de borde activo cortante.

2.10.4 EXÉRESIS:

Es la fase de operación propiamente dicha, donde se extraerá, evacuará, restaurará o remodelará según sea necesario en el acto operatorio propiamente dicho y se divide en osteotomía, odontoseccion y extracción.

2.10.5 OSTEOTOMÍA

Cuando se levanta un colgajo mucoperiostico, se expone el hueso maxilar. El corte de hueso, que se realiza para separa el diente del tejido óseo. Cuando se realiza el corte y retirada de hueso se llama: Ostectomia. Para esto se utiliza la fresa quirúrgica de carburo 701, 702, 703, que son para micro motor se re aconseja usar suero fisiológico estéril y un buen succionador. En este procedimiento no se realizo este procedimiento puesto que el tercer molar superior se encontraba semiretenido. (HUPP, James, 2014)

2.10.6 ODONTOSECCION

Se lo conoce también por el corte del diente, que se realiza para dividir al órgano dentario y facilitar su extracción, se utiliza fresa de carburo acompañado de irrigación constante. Este procedimiento tampoco se lo realizo porque la pieza a extraer como estaba semiretenida no se vio la necesidad de realizar este procedimiento. (NAVARRO, Carlos, 2016)

2.10.7 EXTRACCIÓN

Se realiza previa la luxación, prehensión, tracción y avulsión. En este procedimiento utilizamos elevadores rectos (finos, anchos y acanalados),curvos (derecho e izquierdo) y fórceps, efectuamos los movimientos para extraer el tercer molar inferior derecho.

2.10.8 LUXACIÓN

Lo realice con elevador recto # 34 L, se lo coloca entre la cara mesial del tercer molar inferior derecho y la parte distal del segundo molar inferior derecho, procediendo a realizar 2 movimientos, uno de impulsión es decir como introduciendo el diente dentro de su propio alveolo y otro movimiento de expulsión o elevación es decir movimientos de adentro hacia afuera logrando dislocar la pieza dentaria. (COSME, Gay Escoda, 2013)

2.10.9 PREHENSIÓN

La realizamos con el fórceps # 151 Inf este se la aplica de forma que queden las mordidas del fórceps por encima del cuello anatómica del diente en donde se va a apoyar para así desarrollar la fuerza y movilizar el órgano dentario.

2.10.10 TRACCIÓN

Este consiste realizar movimientos de lateralidad vestibulolingual con lo cual se logra romper la fibra del periodonto y dilatar el alveolo hasta que la tabla externa seda.

2.10.11 LIMPIEZA DE LA CAVIDAD

Una vez finalizada la intervención quirúrgica propiamente dicha, aunque se limite a una simple extracción convencional, deberá ejecutarse una serie de acciones con el fin de dejar un campo operatorio limpio y en óptimas

condiciones para posteriormente cubrirlo con los tejidos blandos al realizar la sutura. Los gestos indispensables a efectuar son:

- Eliminar todos los restos de tejidos patológicos (granulomas, quistes, etc.) con cucharillas de legrado.

- Retirar los cuerpos extraños de la herida quirúrgica (fragmentos dentarios, de hueso, etc.). (DONADO, Manuel, 2015)

Si observamos o palpamos que hay tejido óseo defectuoso realizamos un limado con una lima de hueso para no dejar puntillas de hueso porque se puede producir una infección, volvemos a lavar con suero fisiológico más povidyn para eliminar cualquier esquirla de hueso que haya quedo y finalmente colocamos una gasa estéril realizando presión para controlar sangrado. (COSME, Gay Escoda, 2013)

2.10.12 CURETAJE

Es el procedimiento mediante el cual se eliminan todos los restos de tejido necrótico que se encuentren dentro del alveolo, se lo realiza con una cureta quirúrgica. Así se estimula también a la formación del coagulo de sangre. (DONADO, Manuel, 2015)

2.10.13 REMODELACIÓN ÓSEA

Con la pinza gubia se regulariza el hueso con la ayuda también de una lima para hueso, tratando que los bordes queden lisos. Se lo puede llamar alveoloplastia que es la remodelación del alveolo.

2.10.14 LAVADO DE LA CAVIDAD

Se irriga la cavidad con suero fisiológico mas povidyn, con el propósito de que se eliminen los restos de esquirlas óseas que pueden quedar.

2.10.15 ALVEOLOTRIPSIA

Es el procedimiento mediante el cual se presiona con los dedos índice y pulgar las tablas óseas vestibular y lingual para tratar de juntarlas, lo cual ayuda a la cicatrización y coagulación.

2.10.16 SÍNTESIS

La sinéresis es el último tiempo quirúrgico que tiene como objetico aproximar los bordes de la herida incididos previamente. Siempre que sea posible, se procurará dejar los bordes en la misma posición que ocupaban en un principio, además la sutura favorece la hemostasia al coaptar de forma firme los bordes de la herida y facilita a su vez la cicatrización por primera intención. Se la conoce como la reposición del colgajo por medio de la SUTURA. Se utiliza porta aguja, pinza anatómica, y sutura, seda 3-0, vicryl 3-0 aguja SH. (COSME, Gay Escoda, 2013)

2.10.17 SUTURA

El fin primordial de una sutura es mantener los bordes de la herida coaptados hasta que se produzca la cicatrización. Esta coaptación debe ser completa y cuidadosa. El objeto de unir tejidos separados por una incisión o extracción, para una cirugía bucal acostumbramos a iniciar la sutura en la cara palatina o lingual del maxilar para terminar en vestibular, si se trata de una incisión en una sola cara se debe dirigir aguja de la parte más difícil a la parte más simple esto es de distal a mesial, la aguja perfora la fibromucosa del colgajo de la herida y nuevamente perfora la fibra mucosa del colgajo opuesto y aparece en la superficie en este momento el porta agujas abandona la aguja de su lugar y la vuelve a tomar en la parte activa o punta y de allí se realiza la sutura. (DONADO, Manuel, 2015)

Estos puntos deberán conservarse de 5 a 8 días y al momento de su retiro deberá realizarse pinceladas con alguna sustancia antiséptica luego procederemos a retirarlos con una tijera de punta redondeadas para puntos de sutura seccionado el hilo procederemos a retirarlo con una pinza.

Finalmente con la ayuda de un porta agujas, una pinza recta de disección y el hilo de seda de 03 con la técnica de puntos separados y empezando de distal a mesial y de palatino a vestibular a nivel de las papilas interdentales donde se encuentra el soporte óseo con el objeto de reunir los tejidos separados y ayudar a la cicatrización. Recordando siempre que debe de realizarse en tejido

sano para que exista una mejor cicatrización. (COSME, Gay Escoda, 2013)

2.2.11 POSTOPERATORIO

Comprende el lapso de tiempo entre que finaliza la intervención quirúrgica y el momento a partir del cual puede considerarse que el paciente ya ha recuperado su estado normal. En Cirugía Bucal varían mucho la importancia y la envergadura de las manipulaciones quirúrgicas por lo que es difícil homogeneizar las medidas postoperatorias. (NAVARRO, Carlos, 2016)

En este momento, la actitud del profesional estará encaminada hacia la prescripción de medidas locales y generales hasta la retirada de los puntos de sutura para tratar los efectos de la cirugía que en general son el dolor, la inflamación y el trismo pero también cabe la posibilidad de que se instaure un proceso infeccioso. (HORCH, H.H., 2014)

La fase Post-Operatoria puede ser inmediato o mediato. Inmediato Desde que termina la intervención hasta 72 horas. En este tiempo hay que controlar el proceso inflamatorio y el sangrado. La antibioticoterapia debe administrarse dependiendo de la infección previa así como de los hábitos de higiene del paciente. Debemos recomendar mantener gasa durante 20 min, evitar esfuerzos físicos 72 horas, aplicar compresas frías solo las primeras 24 horas.

Mediato Es el tiempo que transcurre después de las 72 horas. En este tiempo hay que controlar la aparición de la infección. Debemos realizar un hemograma y radiografía de control post quirúrgico, retirar suturar, lavado de alveolo con suero fisiológico. Observar los signos y síntomas después de un mes. (PEYDRO, Marta, 2014)

CAPITULO III

MARCO METODOLOGICO

3.1 DISEÑO Y TIPO DE INVESTIGACIÓN

3.1.1. DISEÑO DE LA INVESTIGACIÓN

El diseño de la investigación es de tipo experimental, observacional ya que son estudios de carácter estadístico y demográficos, ya sean de tipo sociológico o biológico -estudios epidemiológicos- en los que no hay intervención por parte del investigador, y éste se limita a medir las variables que define en el estudio.

Descriptivo, ya que es un método científico que implica observar y describir el comportamiento de un sujeto sin influir sobre él de ninguna manera. Sin perderse de los artículos relacionados en el estudio de cierta cantidad de pacientes.

3.1.2 TIPO DE INVESTIGACIÓN

Es de tipo documental ya que a través de la búsqueda, recopilación, organización, valoración, crítica e información bibliográfica sobre un tema específico permite la visión panorámica de un problema, también es de tipo descriptivo-transversal-no experimental porque se preocupa por describir algunas características fundamentales del tema, utilizando criterios que permitan poner de manifiesto su estructura y va a ser realizado en un determinado tiempo en el que no se involucra el seguimiento..

3.2 POBLACIÓN Y MUESTRA

Dentro de la población de la población se analizó el caso de un paciente de 23 años

3.3 MÉTODOS, TÉCNICAS E INSTRUMENTOS

3.3.1 METODOS

- Científico: La observación científica como método consiste en la percepción directa del objeto de investigación. La observación investigativa es el instrumento universal del científico. La observación permite conocer la realidad mediante la percepción directa de los objetos y fenómenos.
- Histórico: Está vinculado al conocimiento de las distintas etapas de los objetos en su sucesión cronológica, para conocer la evolución y desarrollo del objeto o fenómeno de investigación se hace necesario revelar su historia, las etapas principales de su desenvolvimiento y las conexiones históricas fundamentales. Mediante el método histórico se analiza la trayectoria concreta de la teoría, su condicionamiento a los diferentes períodos de la historia. Los métodos lógicos se basan en el estudio histórico poniendo de manifiesto la lógica interna de desarrollo, de su teoría y halla el conocimiento más profundo de esta, de su esencia. La estructura lógica del objeto implica su modelación.

3.3.2 TECNICAS

- Fuentes históricas
- Revisión bibliográfica
- Monografías
- Información estadísticas de diversas técnicas quirúrgicas

3.3.3 INSTRUMENTOS

- Fórceps
- Hilo de sutura
- Elevadores
- Anestésicos
- Carpule
- Yodo povidona
- Suero fisiológico

- Bisturí con su mango

3.4 PROCEDIMIENTO DE LA INVESTIGACIÓN

Este procedimiento de la investigación se lo ira realizando por 3 etapas eu serán descritas en orden:

- En la primera etapa se escogerá el tema señalado con el respectivo levantamiento de información documental en base artículos científicos que se relacionan con el tema descrito en la investigación.

- En la segunda parte se seleccionara las partes mas importantes que pueden aportar a este trabajo investigativo para alimentar de información importante este trabajo

- En la tercera etapa se revisara y se analizara la literatura empleada para la realización de su análisis de resultado junto con sus conclusiones y sus recomendaciones.

3.5 ANÁLISIS DE RESULTADOS

Para el desarrollo de esta tesis se realizó un caso clínico realizado en la Universidad de Guayaquil, aquí se procedió a la evaluación de un paciente para la realización de una cirugía de tercer molar el cual esta detallado en el siguiente esquema:

3.6 DESCRIPCION GENERAL DEL CASO

Paciente de sexo masculino, de 23 años de edad, se presenta a la consulta requiriendo la extracción de la pieza 46 ya que manifiesta que es indicada por la colocación de aparatología fija (ortodoncia) por lo que se le envía a hacer la radiografía panorámica para su evaluación y abordaje de dicho tratamiento

- **HISTORIA CLÍNICA**

❖ **Identificación del paciente**

Apellidos: Toro López

Nombres: Bayron Jair

Edad: 23 años

Fecha de nacimiento: 16 de diciembre de 1993

Domicilio: Babahoyo Av. Universitaria

Ocupación: Estudiante

Cédula: 1206298133

Número de teléfono: 0981442261

❖ **Signos vitales**

P/A: 120/80 Temperatura: 37°C Pulso: 60´

❖ **Motivo de la consulta**

El paciente manifiesta: “Me quiero poner ortodoncia y me quiero sacar los terceros molares”

❖ **Anamnesis**

El paciente no muestra tratamiento médico, no se halla tomando medicina alguna, no carece de alergia y no refiere enfermedades como: asma; hepatitis; hemofilia; tuberculosis; diabetes; apoplejía y artritis**.**

Enfermedad o Problema actual: Asintomático

Antecedentes personales y familiares: no refiere antecedentes personales ni familiares

Antecedentes Patológicos: no refiere padecimientos ni deformaciones congénitas

Alimentación: rica en verduras, frutas y carbohidratos Examen físico

Estado de salud actual: Asintomático

Signos vitales: Normales

Examen del sistema estomatognático: sin patología aparente

ODONTOGRAMA

Imagen 1

Odontograma del paciente



Fuente: Clínica de Cirugía/Facultad Piloto de Odontología / UG

Autor: Dianella Rosado

Descripción del Odontograma

Superior

- Pieza 17: restauración en cara oclusal
- Pieza 26: caries
- Pieza 27: restauración en cara oclusal

Inferior

- Pieza 37: caries
- Pieza 36: restauración en cara oclusal
- Pieza 47: caries
- Pieza 48: extracción indicada

IMAGEN EXTRABUCAL FRONTAL Y LATERALES

Imagen 2

Extra bucal frontal

Fuente: Clínica de Cirugia/Facultad Piloto de Odontología / UG

Autor: Dianella Rosado

- **Labios en reposo**
- **Mesofacial**

Imagen 3 - 4

Extrabucales laterales

Fuente: Clínica de Cirugia/Facultad Piloto de Odontología / UG

Autor: Dianella Rosado

- mesofacial
- Tercios normales
- Labios en contacto

FOTOS INTRAORALES: OCLUSALES

Imagen 5
Arcada superior

Fuente: Clínica de Cirugia/Facultad Piloto de Odontología / UG

Autor: Dianella Rosado

- Arcada dental redonda
- Tejido gingival sano
- Paladar blando sano

Imagen 6
Arcada inferior

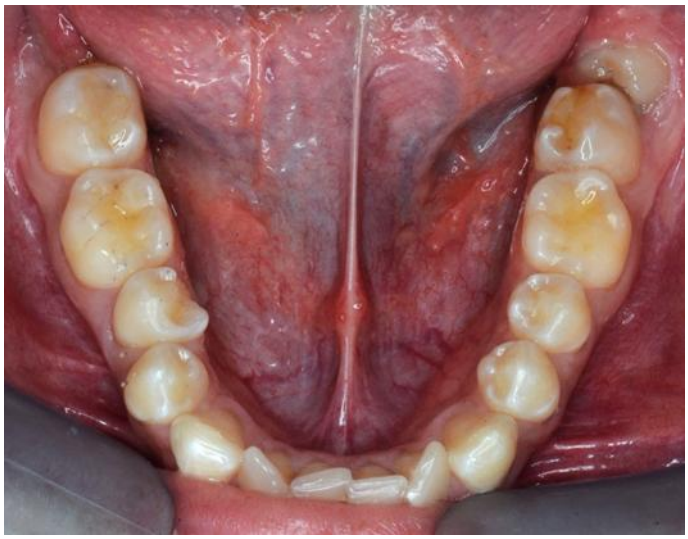

Fuente: Clínica de Cirugia/Facultad Piloto de Odontología / UG
Autor: Dianella Rosado

- Arcada dentaria ovalada}
- Tejido gingival sano
- Caries Pz# 36,47
- Restauración Pz# 36
- Extracción indicada Pz# 48

Imagen 7
Ambas arcadas en oclusión

Fuente: Clínica de Cirugia/Facultad Piloto de Odontología / UG

Autor: Dianella Rosado

- Tejido gingival sano
- Línea media coincide entre la superior e inferior

Imagen 8

Mordida lateral derecha

Fuente: Clínica de Cirugia/Facultad Piloto de Odontología / UG

Autor: Dianella Rosado

Imagen 9

Mordida lateral izquierda

Fuente: Clínica de Cirugia/Facultad Piloto de Odontología / UG

Autor: Dianella Rosado

IIMAGEN RADIOGRAFICA

Imagen 10

Radiografía

Fuente: Clínica de Cirugia/Facultad Piloto de Odontología / UG

Autor: Dianella Rosado

- Tercer molar inferior incluido posición horizontal pz#48
- Rasgos anatómicos normales

DIAGNOSTICO

Paciente de sexo masculino de 23 años de edad presenta:

a) Biotipo craneal: mesofacial

b) Biotipo facial: mesoprosopo

d) Caries Pz# 16, 17, 26, 27, 38, 36, 47, 46

e) tercer molar inferior en posición horizontal

PRONÓSTICO

Tras la evaluación clínica tomando en cuenta los datos del paciente, presenta buen estado de salud general sin riesgos sistémicos, por el cual su pronóstico es favorable.

PLAN DE TRATAMIENTO

De acuerdo al diagnóstico emitido se decidió un plan de tratamiento el cual está compuesto:

- Fase higiénica

En esta fase se le enseña al paciente la educación a la salud oral tales como mantener una correcta higiene oral, técnicas de cepillado, uso del colutorio e hilo dental

Profilaxis con pasta profiláctica y cepillo

Como opción para el caso clínico se decide hacer una cirugía del tercer molar

PROCESO CLINICO

- Tratamiento

Se puede observar en las imágenes y en la radiografía que existe una gran retención y movimiento horizontal del tercer molar inferior por lo que se programó la cirugía para dicha extracción.

Iniciamos con la asepsia extra bucal con yodo povidine

Imagen 11

Asepsia extra bucal

Fuente: Clínica de Cirugia/Facultad Piloto de Odontología / UG

Autor: Dianella Rosado

Imagen 12

Asepsia intrabucal con yodo povidona

Fuente: Clínica de Cirugia/Facultad Piloto de Odontología / UG

Autor: Dianella Rosado

Imagen 13
Mesa auxiliar

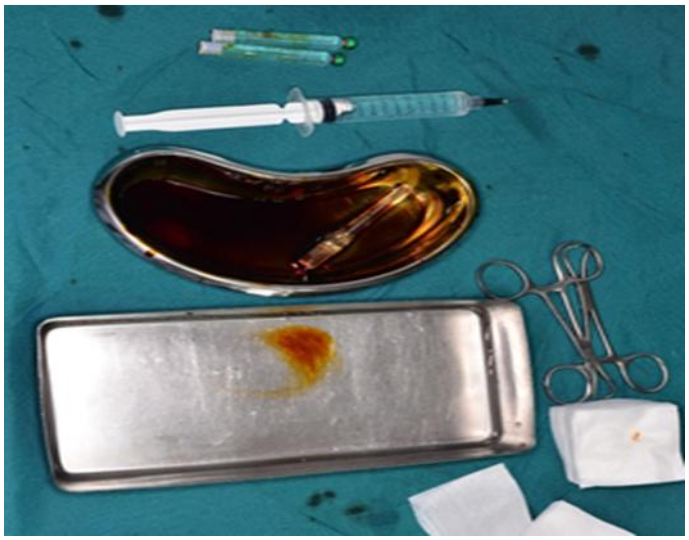

Fuente: Clínica de Cirugia/Facultad Piloto de Odontología / UG

Autor: Dianella Rosado

Imagen 14

Mesa quirúrgica

Fuente: Clínica de Cirugia/Facultad Piloto de Odontología / UG

Autor: Dianella Rosado

Imagen 15

Anestesia

Fuente: Clínica de Cirugia/Facultad Piloto de Odontología / UG

Autor: Dianella Rosado

Imagen 16

Incisión

Fuente: Clínica de Cirugia/Facultad Piloto de Odontología / UG

Autor: Dianella Rosado

Imagen 17

Extracción

Fuente: Clínica de Cirugia/Facultad Piloto de Odontología / UG

Autor: Dianella Rosado

Imagen 18

Limpieza del lecho quirúrgico

Fuente: Clínica de Cirugia/Facultad Piloto de Odontología / UG

Autor: Dianella Rosado

Imagen 19

Sutura con hilo de seda 3.0

Fuente: Clínica de Cirugia/Facultad Piloto de Odontología / UG

Autor: Dianella Rosado

Imagen 20

Pieza dentaria extraída

Fuente: Clínica de Cirugia/Facultad Piloto de Odontología / UG

Autor: Dianella Rosado

3.6 DISCUSION

El promedio de edad en la erupción de los 3ros molares son los 18 años, aceptándose como normal un retraso de alrededor de dos años, aunque no se presente como constante, ya que hay pacientes en los que erupcionan antes de los 18 años de edad. (COSME, Gay Escoda, 2013)

En estos momentos, la teoría más aceptada como causa de retención dentaria es aquella que manifiesta el poco esfuerzo de masticación que existe en las dietas actuales; así los maxilares disminuyen su tamaño y no pueden acomodar los 3ros molares. De aquí que muchas veces nos encontramos con una ausencia congénita de 3ros molares, siendo los que con mayor frecuencia presentan este tipo de ausencia o malformaciones. (DONADO, Manuel, 2015)

Otras teorías reconocidas por los científicos consideran los factores hereditarios y manifiestos que un individuo puede heredar los maxilares cortos de algún padre y al mismo tiempo las piezas grandes de otros, teniendo mayor posibilidad de retenciones dentarias. (HUPP, James, 2014)

Según estudios realizados por diversos autores, determinan que la prevalencia de 3ros molares retenidos inferiores fue mayor que los 3ros molares superiores y que el dolor inducido por la pericoronaritis fue la causa más frecuente por la cual los pacientes acuden a la asistencia de cirugía maxilofacial. (COSME, Gay, 2008)

CAPITULO IV

CONCLUSIONES Y RECOMENACIONES

4.1CONCLUSIÓN

La cirugía se debe indicar como medida preventiva para evitar que se desarrollen patologías, como desarrollo de quistes, tumores, fractura a nivel del ángulo mandibular, pericoronaritis etc. Se debe señalar lo importante de tomar una decisión relacionada con un proceder quirúrgico, el hecho de evaluar los reparos y relaciones anatómicas, que permiten prever los riesgos y el pronóstico que puede tener el tratamiento, concediendo una valoración de los posibles beneficios o daños que puede presentar para el paciente, la exodoncia de un diente incluido, sin antecedentes clínicos. Por lo que, al momento de valorar y solucionar el tratamiento de un diente retenido se debe conocer la anatomía, así como las variaciones de la región maxilofacial. Durante el periodo post-quirúrgico se observó el progreso normal de la zona intervenida

4.2 RECOMENDACIONES

Realizada la cirugía, se le recomendó al paciente que debía cumplir con indicaciones post-operatorias que tienen como objetivo la recuperación del trauma quirúrgico.

Se le recuerda que debe asistir a la clínica de Cirugía y retirar la sutura después de ocho días.

Se recomienda que se realice higiene de la zona intervenida, y que efectúe las indicaciones postoperatorias y que regrese a los 8 días para proceder a retirar las suturas.

REFERENCIAS BIBLIOGRAFICAS

1. COSME, G. (2008). Tratado de cirugía bucal, (tomo 2). Argentina,.
2. COSME, G. E. (1999). Tratado de Cirugía Bucal Tomo 1. Barcelona España: Editorial. Ergon.
3. COSME, G. E. (2004). En *Tratado de cirugía bucal (tomo 1),* (págs. Pág. 401,402, 403). Argentina.
4. DONADO, M. (2008). Cirugía Bucal Patología y Técnica. . Madrid-España.
5. GAY Escoda C, Berini Aytés L. Cirugía bucal. Madrid: Ergón SA; 1999.
6. HORCH, H. (2014). Cirugía Historia Clínica. Barcelona España.: Ediciones Científicas y Médicas.
7. HUPP, J. (2014). Cirugía Oral y Maxilofacial contemporánea. España. : Editorial Elsevier. .
8. Heurich T, Ziegler C, Steveling H, Wortche R, Muhling J, Hassfeld S. Digital volume tomography--an extension to the diagnostic procedures available for application before surgical removal of third molars. Mund Kiefer Gesichtschir 2002; 6(6):427-32.
9. KOUAME P, Souaga K, Amantchi D. Difficulties in the surgery of lower wisdom teeth in dental offices in Ivory Coast. Odontostomatol Trop 1998; 21(84):15-7.
10. LAGO, M. L. (2016). Exodoncia del Tercer Molar Inferior. Editorial Limusa. Madrid. Segunda Edición.

11. LASKIN D. Cirugía bucal y maxilofacial. Buenos Aires: Editorial Medica Panamericana; 2017.
12. NAVARRO, C. (2016). Cirujía Oral. Primera Edición. España. : Editorial Arán. .
13. PEYDRO, M. (2014). Cirugía Bucal. Madrid.: Primera Edición.
14. PIFARRÉ SAHUJA E. Patología quirúrgica oral y maxilofacial. Barcelona: Editorial JIMS; 2013.
15. RASPALL, G. (2016). Cirugía oral e implantología, 2da edición, . México, .: Editorial Panamericana.
16. RODRÍGUEZ, D. (2013). Cirugía Bucal Patología y Técnica. Barcelona, Editorial. ISBN.
17. Ramadas Y, Sealey CM. Third molar removal and nerve injury. N Z Dent J 2011; 97(427):25-8.
18. SEMINARIO A. Frecuencia de las complicaciones post exodoncia de terceros molares mandibulares en el servicio de Medicina, Cirugía y Patología Oral [Tesis]. Lima: Universidad Cayetano Heredia; 2017
19. VALMASEDA, E. (. (s.f.). Cirugía Bucal. Primera Edición. . Madrid.
20. YUASA H, Kawai T, Sugiura M. Classification of surgical difficulty in extracting impacted third molars. Br J Oral Maxillofac Surg 2012; 40(1):26-31

ANEXO

IMÁGENES RADIOGRÁFICAS

Ilustración 21 Toma radiográfica: tercer molar mandibular en posición mesio angular

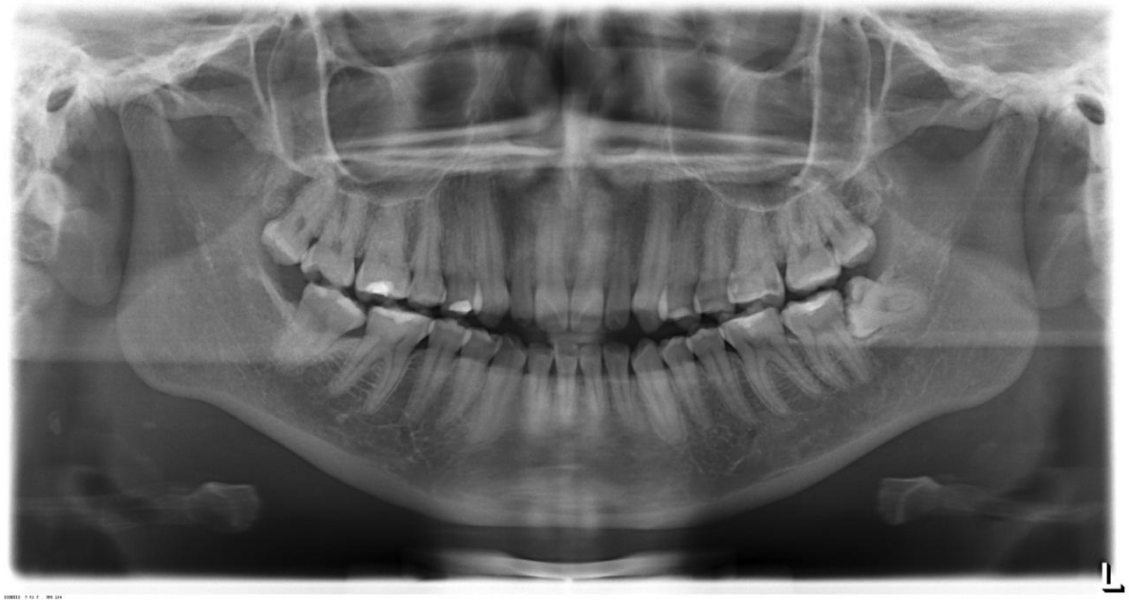

Fuente: Propia de la investigación, **Autor:** Dianella Rosado

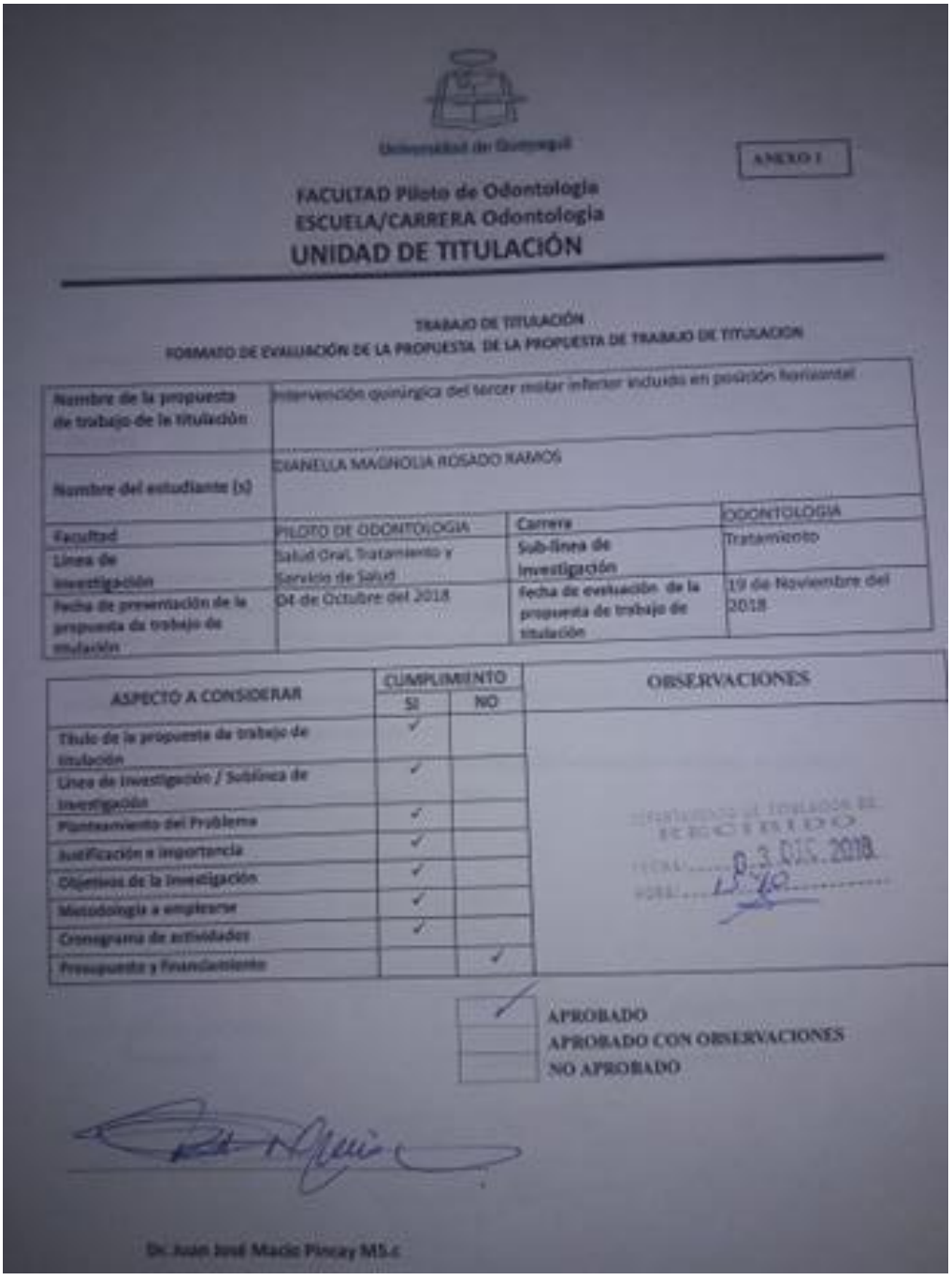

Universidad de Guayaquil

ANEXO I

FACULTAD Piloto de Odontología
ESCUELA/CARRERA Odontología
UNIDAD DE TITULACIÓN

TRABAJO DE TITULACIÓN
FORMATO DE EVALUACIÓN DE LA PROPUESTA DE LA PROPUESTA DE TRABAJO DE TITULACIÓN

Nombre de la propuesta de trabajo de la titulación	Intervención quirúrgica del tercer molar inferior incluido en posición horizontal		
Nombre del estudiante (s)	DIANELLA MAGNOLIA ROSADO RAMOS		
Facultad	PILOTO DE ODONTOLOGIA	Carrera	ODONTOLOGIA
Línea de investigación	Salud Oral, Tratamiento y Servicio de Salud	Sub-línea de investigación	Tratamiento
Fecha de presentación de la propuesta de trabajo de titulación	04 de Octubre del 2018	Fecha de evaluación de la propuesta de trabajo de titulación	19 de Noviembre del 2018

ASPECTO A CONSIDERAR	CUMPLIMIENTO SI	CUMPLIMIENTO NO	OBSERVACIONES
Título de la propuesta de trabajo de titulación	✓		
Línea de investigación / Sublínea de investigación	✓		
Planteamiento del Problema	✓		
Justificación e importancia	✓		
Objetivos de la investigación	✓		
Metodología a emplearse	✓		
Cronograma de actividades	✓		
Presupuesto y Financiamiento		✓	

RECIBIDO
FECHA 03 DIC. 2018
HORA

✓	APROBADO
	APROBADO CON OBSERVACIONES
	NO APROBADO

Dr. Juan José Macías Pinoy MSc

Universidad de Guayaquil

FACULTAD Piloto de Odontología
ESCUELA/CARRERA Odontología
UNIDAD DE TITULACIÓN

ANEXO 1

Guayaquil, 19 de Noviembre del 2018

DR. DR. JOSE FERNANDO FRANCO VALDIVIEZO
DIRECTOR (A) DE CARRERA
FACULTAD
UNIVERSIDAD DE GUAYAQUIL

Acuerdo del Plan de Tutoría

Nosotros, **Dr. Juan José Macío Pincay MS.c** docente tutor del trabajo de titulación y **Srta. Dianella Magnolia Rosado Ramos** estudiante de la Carrera/Escuela Odontología, comunicamos que acordamos realizar las tutorías semanales en el siguiente horario **14:00-15:00 PM.** el día **LUNES**

De igual manera entendemos que los compromisos asumidos en el proceso de tutoría son:

- Realizar un mínimo de 4 tutorías mensuales.
- Elaborar los informes mensuales y el informe final detallando las actividades realizadas en la tutoría.
- Cumplir con el cronograma del proceso de titulación.

Agradeciendo la atención, quedamos de Ud.

Atentamente,

Estudiante (a)

Dr. Juan José Macío Pincay MS.c

CC: Unidad de Titulación

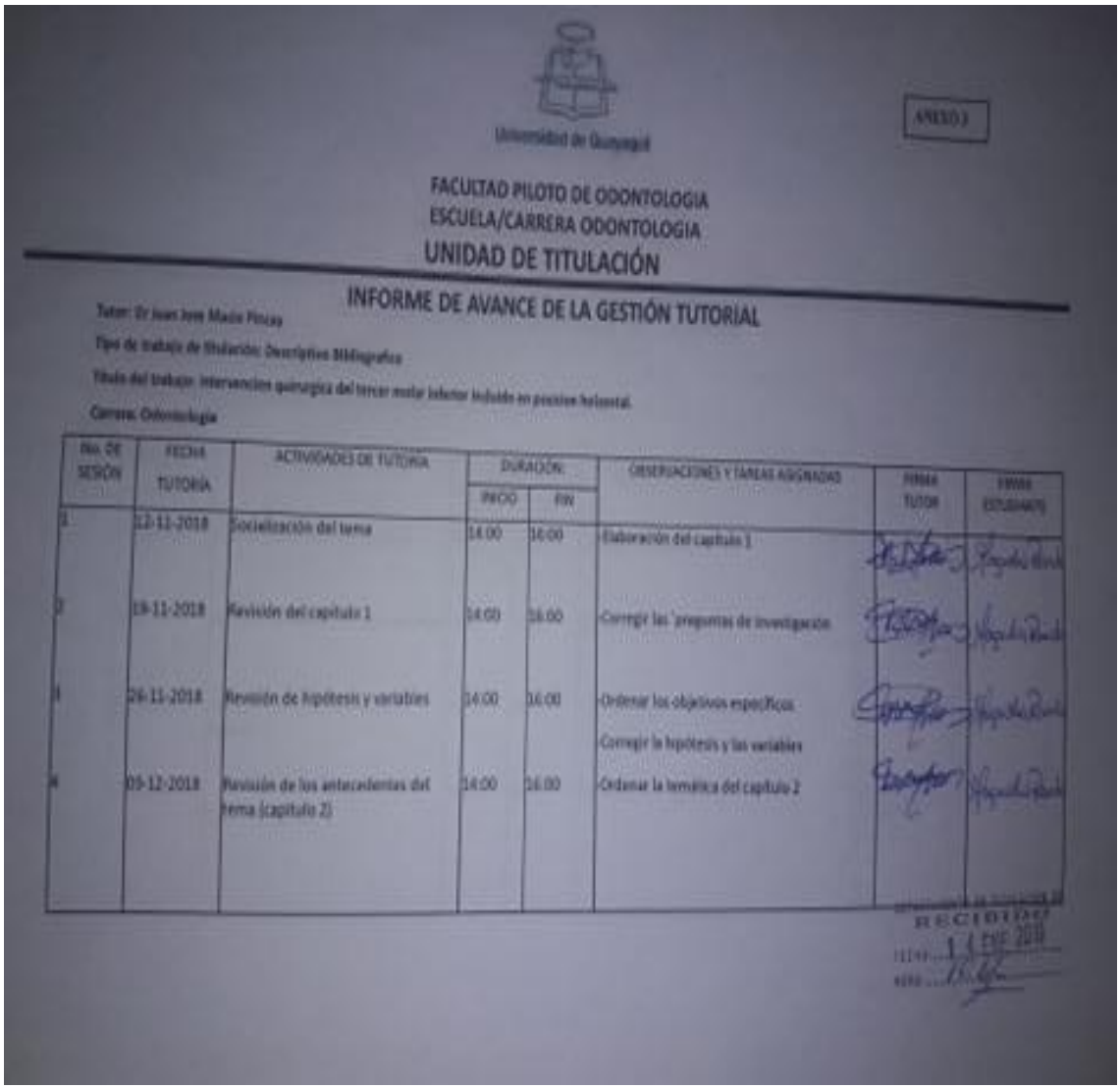

Universidad de Guayaquil

ANEXO 3

FACULTAD PILOTO DE ODONTOLOGIA
ESCUELA/CARRERA ODONTOLOGIA
UNIDAD DE TITULACIÓN

INFORME DE AVANCE DE LA GESTIÓN TUTORIAL

Tutor: Dr Juan Jose Macias Pincay

Tipo de trabajo de titulación: Descriptivo Bibliografico

Título del trabajo: Intervención quirurgica del tercer molar inferior incluido en posicion horizontal.

Carrera: Odontologia

No. DE SESIÓN	FECHA TUTORÍA	ACTIVIDADES DE TUTORÍA	DURACIÓN: INICIO	DURACIÓN: FIN	OBSERVACIONES Y TAREAS ASIGNADAS	FIRMA TUTOR	FIRMA ESTUDIANTE
1	12-11-2018	Socialización del tema	14:00	16:00	Elaboración del capitulo 1		
2	19-11-2018	Revisión del capitulo 1	14:00	16:00	-Corregir las preguntas de investigacion		
3	26-11-2018	Revisión de hipótesis y variables	14:00	16:00	-Ordenar los objetivos específicos -Corregir la hipótesis y las variables		
4	03-12-2018	Revisión de los antecedentes del tema (capitulo 2)	14:00	16:00	-Ordenar la temática del capitulo 2		

RECIBIDO
HORA ... 14 DIC 2018
FIRMA ...

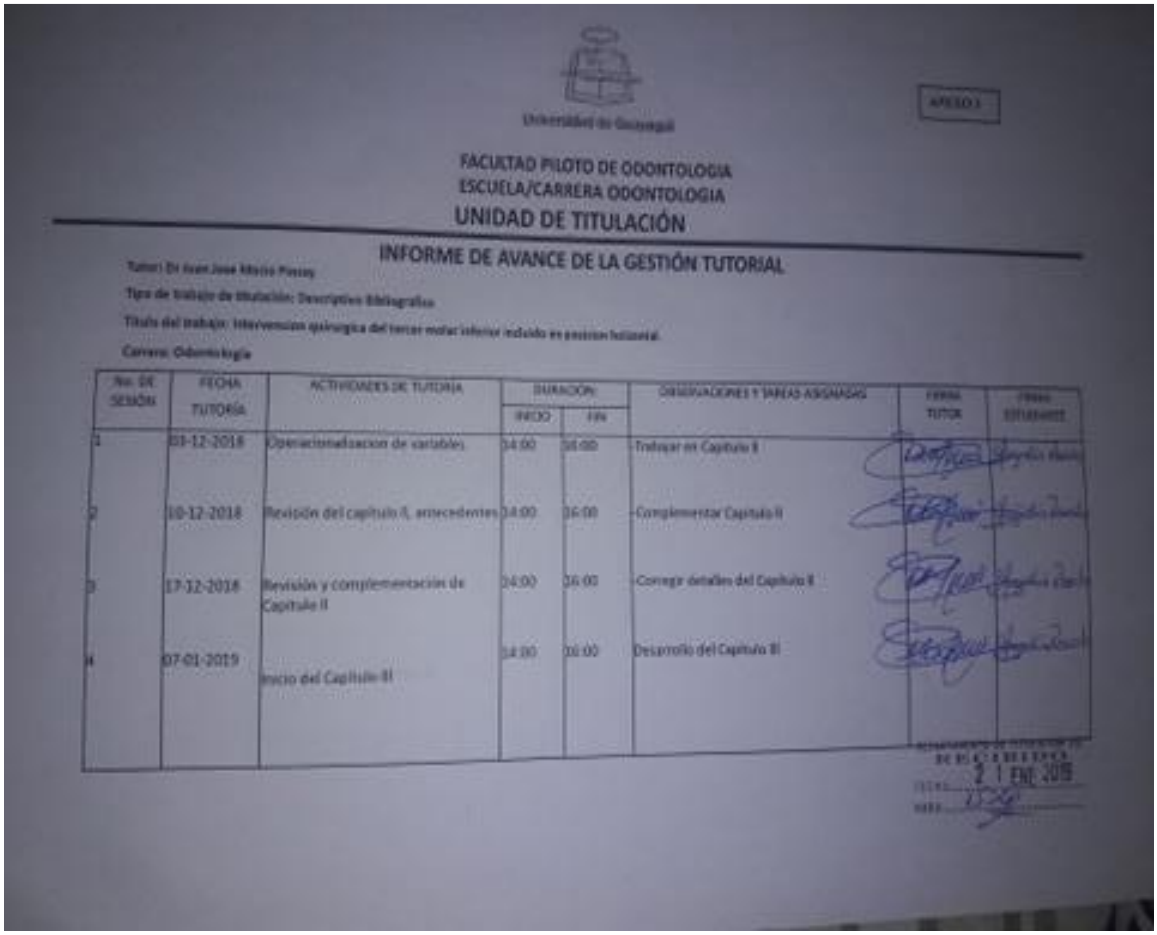

Universidad de Guayaquil

APESO 1

FACULTAD PILOTO DE ODONTOLOGIA
ESCUELA/CARRERA ODONTOLOGIA

UNIDAD DE TITULACIÓN

INFORME DE AVANCE DE LA GESTIÓN TUTORIAL

Tutor: Dr Juan Jose Mario Pascoy

Tipo de trabajo de titulación: Descriptivo Bibliografico

Título del trabajo: Intervencion quirurgica del tercer molar inferior incluido en posicion horizontal.

Carrera: Odontologia

No. DE SESIÓN	FECHA TUTORÍA	ACTIVIDADES DE TUTORÍA	DURACIÓN		OBSERVACIONES Y TAREAS ASIGNADAS	FIRMA TUTOR	FIRMA ESTUDIANTE
			INICIO	FIN			
1	03-12-2018	Operacionalizacion de variables	14:00	16:00	-Trabajar en Capitulo II		
2	10-12-2018	Revisión del capitulo II, antecedentes	14:00	16:00	-Complementar Capitulo II		
3	17-12-2018	Revisión y complementación de Capitulo II	14:00	16:00	-Corregir detalles del Capitulo II		
4	07-01-2019	Inicio del Capitulo III	14:00	16:00	Desarrollo del Capitulo III		

DE DIAGNOSTICO
FECHA: 21 ENE 2019
HORA: 15:30

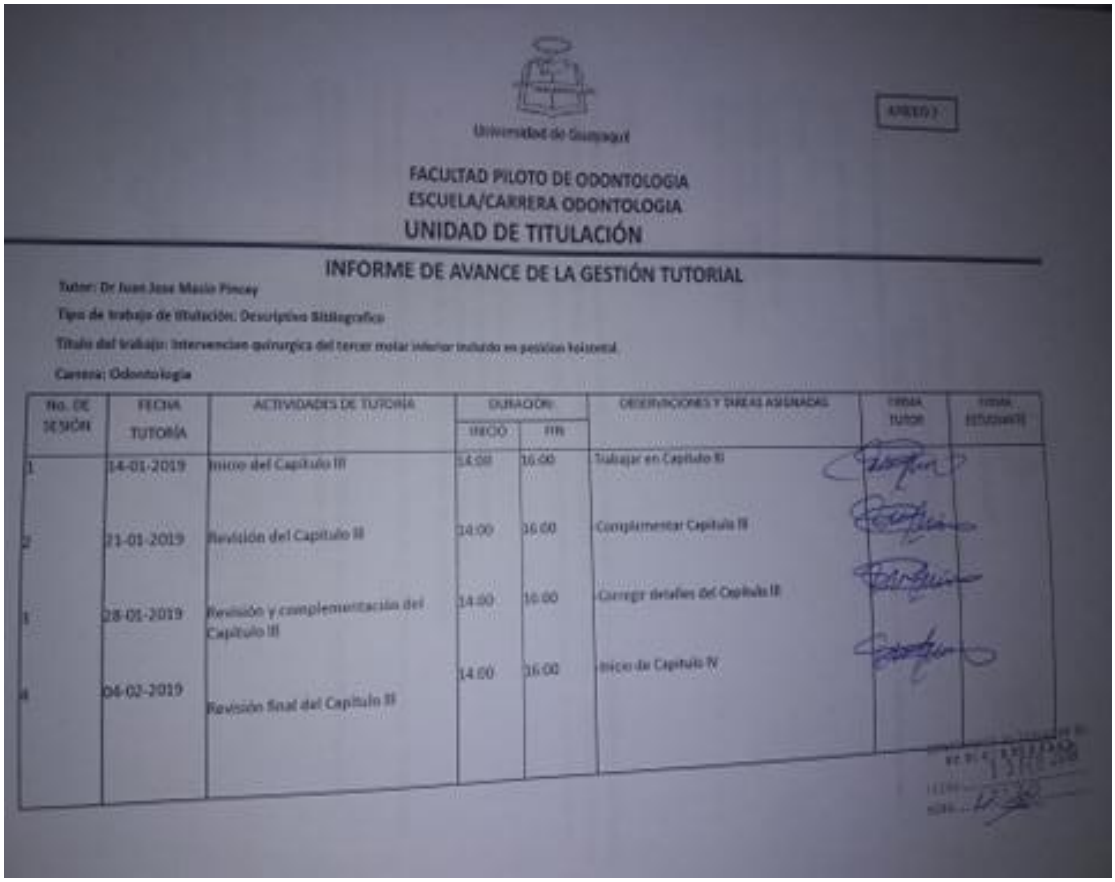

ANEXO 3

Universidad de Guayaquil

FACULTAD PILOTO DE ODONTOLOGIA
ESCUELA/CARRERA ODONTOLOGIA
UNIDAD DE TITULACIÓN

INFORME DE AVANCE DE LA GESTIÓN TUTORIAL

Tutor: Dr Juan Jose Macio Pincay

Tipo de trabajo de titulación: Descriptivo Bibliografico

Título del trabajo: Intervencion quirurgica del tercer molar inferior incluido en posicion horizontal

Carrera: Odontologia

No. DE SESIÓN	FECHA TUTORÍA	ACTIVIDADES DE TUTORÍA	DURACIÓN: INICIO	DURACIÓN: FIN	OBSERVACIONES Y TAREAS ASIGNADAS	FIRMA TUTOR	FIRMA ESTUDIANTE
1	14-01-2019	Inicio del Capitulo III	14:00	16:00	Trabajar en Capitulo III		
2	21-01-2019	Revisión del Capitulo III	14:00	16:00	Complementar Capitulo III		
3	28-01-2019	Revisión y complementación del Capitulo III	14:00	16:00	Corregir detalles del Capitulo III		
4	04-02-2019	Revisión final del Capitulo III	14:00	16:00	Inicio de Capitulo IV		

Universidad de Guayaquil

ANEXO 4

FACULTAD PILOTO DE ODONTOLOGIA
ESCUELA/CARRERA ODONTOLOGIA
UNIDAD DE TITULACIÓN

Guayaquil, 8 de Marzo del 2019

DECANO.

DR. JOSE FRANCO VALDIVIEZO Esp.
DIRECTOR (A) DE LA CARRERA
FACULTAD PILOTO DE ODONTOLOGIA
UNIVERSIDAD DE GUAYAQUIL
Ciudad.-

De mis consideraciones:

Envío a Ud. el informe correspondiente a la tutoría realizada al Trabajo de Titulación **INTERVENCION QUIRURGICA DEL TERCER MOLAR INFERIOR INCLUIDO EN POSICION HORIZONTAL** de la estudiante **DIANELLA MAGNOLIA ROSADO RAMOS** indicando que ha cumplido con todos los parámetros establecidos en la normativa vigente:

- El trabajo es el resultado de una investigación.
- El estudiante demuestra conocimiento profesional integral.
- El trabajo presenta una propuesta en el área de conocimiento.
- El nivel de argumentación es coherente con el campo de conocimiento.

Adicionalmente, se adjunta el certificado de porcentaje de similitud y la valoración del trabajo de titulación con la respectiva calificación.

Dando por concluida esta tutoría de trabajo de titulación, **CERTIFICO**, para los fines pertinentes, que el estudiante está apto para continuar con el proceso de revisión final.

Atentamente,

DEPARTAMENTO DE TITULACION DE PREGRADO
FECHA: 06 MAR 2019
HORA:

DR. JUAN JOSE MACIAS PINCAY MSC.
NOMBRE DEL TUTOR
C.I. 0908594662-7

ANEXO 5

Universidad de Guayaquil

FACULTAD PILOTO DE ODONTOLOGIA
ESCUELA/CARRERA ODONTOLOGIA

UNIDAD DE TITULACIÓN

RUBRICA DE EVALUACION TRABAJO DE TITULACIÓN

Título del Trabajo: INTERVENCIÓN QUIRÚRGICA DEL TERCER MOLAR INFERIOR INCLUIDO EN POSICIÓN HORIZONTAL.

ASPECTOS EVALUADOS	PUNTAJE MÁXIMO	CALF.
ESTRUCTURA ACADÉMICA Y PEDAGÓGICA	4.5	
Propuesta integrada a Dominios, Misión y Visión de la Universidad de Guayaquil.	0.3	0.3
Relación de pertinencia con las líneas y sublíneas de investigación Universidad / Facultad/ Carrera	0.4	0.4
Base conceptual que cumple con las fases de comprensión, interpretación, explicación y sistematización en la resolución de un problema.	1	1
Coherencia en relación a los modelos de actuación profesional, problemática, tensiones y tendencias de la profesión, problemas a encarar, prevenir o solucionar de acuerdo al PND-BV	1	1
Evidencia el logro de capacidades cognitivas relacionadas al modelo educativo como resultados de aprendizaje que fortalecen el perfil de la profesión.	1	1
Responde como propuesta innovadora de investigación al desarrollo social o tecnológico.	0.4	0.4
Responde a un proceso de investigación – acción, como parte de la propia experiencia educativa y de los aprendizajes adquiridos durante la carrera.	0.4	0.4
RIGOR CIENTÍFICO	4.5	
El título identifica de forma correcta los objetivos de la investigación	1	1
El trabajo expresa los antecedentes del tema, su importancia dentro del contexto general, del conocimiento y de la sociedad, así como del campo al que pertenece, aportando significativamente a la investigación.	1	1
El objetivo general, los objetivos específicos y el marco metodológico están en correspondencia.	1	1
El análisis de la información se relaciona con datos obtenidos y permite expresar las conclusiones en correspondencia a los objetivos específicos.	0.8	0.8
Actualización y correspondencia con el tema, de las citas y referencia bibliográfica	0.7	0.7
PERTINENCIA E IMPACTO SOCIAL	1	
Pertinencia de la investigación	0.5	0.5
Innovación de la propuesta proponiendo una solución a un problema relacionado con el perfil de egreso profesional	0.5	0.5
CALIFICACIÓN TOTAL *	10	10

* El resultado será promediado con la calificación del Tutor Revisor y con la calificación de obtenida en la Sustentación oral.

DEPARTAMENTO DE TITULACIÓN
06 MAR 2019
FECHA: ....
HORA: ....

DR. JUAN JOSE MACIO PINCAY MSC.
No. C.I. [illegible]

FECHA: 06-03-2019

Universidad de Guayaquil

ANEXO...

FACULTAD PILOTO DE ODONTOLOGIA
ESCUELA/CARRERA ODONTOLOGIA
UNIDAD DE TITULACION

CERTIFICADO PORCENTAJE DE SIMILITUD

Habiendo sido nombrado **DR. JUAN JOSE MACIO PINCAT**, tutor del trabajo de titulación certifico que el presente trabajo de titulación ha sido elaborado por **DIANELLA MAGNOLIA ROSADO RAMOS**, C.C 1206637552, con mi respectiva supervisión como requerimiento parcial para la obtención del título de ODONTOLOGA.

Se informa que el trabajo de titulación: **INTERVENCIÓN QUIRÚRGICA DEL TERCER MOLAR INFERIOR INCLUIDO EN POSICIÓN HORIZONTAL**, ha sido orientado durante todo el periodo de ejecución en el programa antiplagio (indicar el nombre del programa antiplagio empleado) quedando el 2% de coincidencia.

Urkund Analysis Result

Analysed Document:
Submitted:
Submitted By:
Significance:

Sources included in the report:

Instances where selected sources appear:

4

RECIBIDO
05 MAR 2019

DR. JUAN JOSE MACIO PINCAY MSC.
NOMBRE DEL TUTOR
C.I. 09085462-7

ANEXO 11

UNIVERSIDAD DE GUAYAQUIL
FACULTAD PILOTO DE ODONTOLOGIA
ESCUELA/CARRERA ODONTOLOGIA
Unidad de Titulación

"SURGICAL INTERVENTION OF A LOWER THIRD MOLAR IN A HORIZONTAL POSITION"

Author: Dianella Magnolia Rosado Ramos

Advisor: Dr. Juan José Macío Pinoay

Abstract

The present study deals with the basic technique for the extraction of lower third molars including these surgeries being one of the most common at present. The main objective of this work is to establish the surgical treatment of a lower third molar included in horizontal position, the included third molars are a very important topic, due to their classification of presentation, pathology and accidents that frequently trigger. The purpose of the development of this topic is to analyze the classifications of the third molars and their position in relation to the neighboring parts, their relative depth in the bone and once the definitive diagnosis has been carried out, the treatment can be carried out. The design of this research is experimental, descriptive, documentary since information from texts and articles was used for the development of the theoretical framework in order to give more credibility to what was presented and studied. As a conclusion it is important to know when assessing and apply a treatment of a retained third molar, as well as the variations of the maxillofacial region.

Keywords: Exodontia, Odontosection, Ostectomy, Flap

Revisado y Aprobado por
Lcdo. Neti Galán. Mg
0 6 MAR 2019 07/03/2019