UNIVERSIDAD DE GUAYAQUIL

FACULTAD PILOTO DE ODONTOLOGÍA

TRABAJO DE GRADUACIÓN PREVIO A LA OBTENCIÓN DEL TÍTULO DE ODONTOLOGO

TEMA:

Estudio comparativo entre el loop de lágrima y el loop de retracción en el cierre del espacio anterior

AUTOR(A)

MARIA JOSE JURADO MOREANO

Tutor:

DRA. JESSICA APOLO Mns

Guayaquil, Junio del 2013

CERTIFICACION DE TUTORES

En calidad de tutor del trabajo de investigación:

Nombrados por el Honorable Consejo Directivo de la Facultad Piloto de Odontología de la Universidad de Guayaquil

CERTIFICAMOS

Que hemos analizado el trabajo de graduación como requisito previo para optar por el Titulo de tercer nivel de Odontologo/a

El trabajo de graduación se refiere a: "Estudio Comparativo entre el loop de lagrima y el loop de retracción en el cierre del espacio anterior"

Presentado por:

María José Jurado Moreano 0924871389

_____

Dra. Jessica Apolo Msc.

TUTOR

Dr. Washington Escudero Doltz
DECANO

Guayaquil, Junio de 2013

AUTORIA

Los criterios y hallazgos de este trabajo responden a propiedad intelectual de la Srta. María José Jurado Moreano.

C.I.:0924870389

AGRADECIMIENTO

A mi familia, por el apoyo incondicional que siempre me brindaron. A la Sra. Gloria Moreano, mi mamá, por su amor, porque siempre me ayudó y me animó a seguir adelante.

Mi más sincero agradecimiento a los Doctores Jessica Apolo y Eduardo Pazmiño, por su colaboración, guía y dirección de esta tesis.

A mis profesores, por saber transmitir y compartir los conocimientos aprendidos durante el desarrollo de toda mi carrera odontológica.

Srta. María José Jurado Moreano.

DEDICATORIA

A mi mamá, a la Sra. Gloria Moreano, por su invaluable apoyo, paciencia y colaboración durante el desarrollo de mi carrera odontológica.

A mi papá, al Sr. Carlos Jurado, por darme su amor y apoyo en mi vida.

A mis hermanas, María Fernanda Jurado y Karla Jurado.

Srta. María José Jurado Moreano.

INDICE GENERAL

Contenidos

pág.

Caratula I

Carta de Aceptación del tutor II

AUTORIA III

Agradecimiento IV

Dedicatoria V

Índice General VI

Introducción 1

1. **EL PROBLEMA**

1.1 Planteamiento del problema 2

1.2 Preguntas de investigación 2

1.3 Objetivos 3

1.3.1 Objetivo General 3

1.3.2 Objetivos Específicos 3

1.4 Justificación 4

1.5 Viabilidad 4

2. MARCO TEORICO

Antecedentes

2.1 Segmento anterior 5

2.1.1 Características Anatómicas 5

2.1.1.1 Hueso 6

2.1.1.2 Hueso Alveolar 6

2.1.1.3 Dientes 7

2.1.1.4 Periodonto 7

2.1.1.5 Alveolos 7

2.1.1.6 Cemento 8

2.1.1.7 Ligamento Periodontal 9
2.1.1.8 Encía 10

VI
2.1.2 Métodos de Retracción del segmento anterior 11
2.1.2.1 Determinantes del cierre de espacio 11
2.1.2.2 Retracción de caninos 12
2.1.2.3 Retracción en masa 13

2.2 Loops 14
2.2.1 Concepto 14
2.2.2 Diseño 14
2.2.3 Fuerza 15
2.2.4 Tamaño 16
2.2.5 Tipos 16
2.2.6 Función 19
2.2.7 Elementos que forman un loop 20

2.3 Biomecánica del Movimiento Dentario 21
2.3.1 Masa 21
2.3.2 Cuerpo 21
2.3.3 Tipos de Movimiento 21
2.3.3.1 Movimiento de Inclinación 21
2.3.3.2 Movimiento de Traslación 22
2.3.3.3 Movimiento de Torque 22
2.3.3.4 Movimiento de Rotación 23
2.3.3.5 Movimiento de Intrusión 24
2.3.4 Centro de Resistencia 25

2.4 Elaboración de Hipótesis 25
2.5 Identificación de las variables 25
2.6 Operacionalización de las variables 26

3. METODOLOGÍA.
3.1 Lugar de la investigación 27
3.2 Periodo de la investigación 27
3.3 Recursos Empleados 27
3.3.1Recursos Humanos 27
3.3.2 Recursos Materiales 27

3.4 Universo y muestra 27
3.5 Tipo de investigación 28
3.6 Diseño de la investigación 28
3.7 Análisis de los Resultados 28

4. CONCLUSIONES Y RECOMENACIONES
4.1 Conclusiones 29
4.2 Recomendaciones 30

Bibliografía 31
Anexos

INTRODUCCIÓN

Esta investigación pretende determinar qué tipo de loop es más eficaz en el cierre de espacio anterior y a que uno de los problemas más frecuentes en utilizar estos loop en el paciente es que causen molestias y no se obtienen resultados óptimos dando como resultado una iatrogenia en esta ortodoncia, se utilizara como método de investigación la recopilación de datos, bibliográfico, hallazgos clínicos con el fin de obtener los resultados en la aplicación y aceptación por parte del paciente.

CAPITULO I

1. EL PROBLEMA

1.1 PLANTEAMIENTO DEL PROBLEMA

Uno de los problemas más frecuentes en la aplicación de loop de lágrima y loop de retracción es que queden mal adaptados produciendo malestar en los pacientes dando como resultado una iatrogenia por lo que se ha seleccionado el siguiente problema de investigación:

¿Cuál es el método más eficaz entre el loop de lágrima y el loop de retracción?

1.2 PREGUNTAS DE INVESTIGACIÓN

¿Esta investigación ayudara en el ámbito odontológico?

¿Cómo es el funcionamiento de los loops?

¿Cuáles son los métodos de retracción que se pueden utilizar?

¿Por qué se produce los espacios anteriores?

¿Es importante saber cual es el método más eficaz para el cierre de espacios anteriores?

1.3 OBJETIVOS

1.3.1 OBJETIVO GENERAL

Determinar entre los métodos de retracción del segmento anterior entre el loop de lágrima y el loop de retracción para la arcada superior.

1.3.2 OBJETIVOS ESPECÍFICOS

- Determinar el funcionamiento de los métodos de retracción del segmento anterior entre los loop de lágrima y los loop de retracción.

- Mencionar los efectos que se dan entre la retracción del segmento anterior.

- Determinar la causa de los espacios anteriores.

- Determinar las comparaciones entre el loop de lágrima y el loop de retracción.

- Determinar los beneficios que ofrecen los loop de lágrima y los loop de retracción.

- Analizar otras investigaciones que tengan relación con el tema del estudio comparativo entre el loop de lágrima y el loop de retracción en el cierre del espacio anterior.

1.4 JUSTIFICACIÓN DE LA INVESTIGACIÓN

Esta investigación es de mucha importancia ya que al aplicarla se podrá determinar entre el loop de lagrima y el loop de retracción cual es el más eficaz en el tratamiento del cierre de espacio anterior, dando un aporte en la ciencia odontológica y tanto en los futuros estudiantes en la facultad piloto de odontología para poder aplicar estos dos métodos para saber cuál es el más eficaz u eficiente en el tratamiento.

Así mismo el paciente se verá beneficiado ya que la labor del estudiante que aplique los métodos de loop de lágrima o el loop de retracción ya conocerá y realizara un protocolo establecido para el adecuado uso de estos dos elementos para mejorar la oclusión, fonética, deglución, etc.

1.5 VIABILIDAD

Esta investigación es viable ya que cuento con todos los recursos para realizarla como en la clínica de postgrado instrumental, fotos, fichas clínicas, el recurso humano, está conformado por el estudiante, investigador y el tutor así como los docentes de la carrera.

CAPITULO II

2. MARCO TEÓRICO

ANTECEDENTES

Una de las mayores metas en el tratamiento ortodoncicos es lograr estabilidad a largo término de la oclusión pos tratamiento. La estabilidad de los dientes alineados es variable y grandemente impredecible. Esta variabilidad puede deberse a la severidad y tipo de mal oclusión, objetivos de tratamiento, cooperación del paciente, crecimiento, adaptabilidad de los tejidos duros y blandos, plan de tratamiento, resultados obtenidos y capacidad del ortodoncista.

2.1 SEGMENTO ANTERIOR

2.1.1 CARACTERISTICAS ANATOMICAS

El aparato masticatorio como un todo está formado por unidades funcionales representadas por los huesos, dientes, periodonto, articulación temporomandibular, músculos, involucrando movimientos mandibulares, sistema labio-linguo-geniano, mecanismos neuromusculares y nutritivos.

El maxilar y la mandíbula son los principales componentes óseos del aparato masticatorio alojando a los dientes. Desde el punto de vista funcional, todo el esqueleto craneofacial participa de las actividades que se desarrollan en este aparato y su arquitectura básica satisface las demandas de la actividad funcional que se presentan.

2.1.1.1 Hueso

Mientras que la mayoría de los tejidos orgánicos crecen por multiplicación celular, ocupando las nuevas células de los espacios entre las demás, en el tejido óseo, por su propia naturaleza, este tipo de crecimiento es impracticable, El hueso crece por aposición de nuevas capas sobre las ya existentes. Hay una constante aposición y resorción ósea en el ciclo biológico vital, predominando la primera en el joven y la segunda en el viejo. Debido al proceso de remodelación, las piezas óseas se edifican y alteran su arquitectura constantemente.

La arquitectura ósea en general y la craneofacial en particular está condicionada a múltiples factores: su origen del tejido conjuntivo, su manera de crecer, su propio tipo de osificación, ya sea membranoso o endocondral, así como su topografía.

2.1.1.2 Hueso Alveolar

El hueso alveolar puede dividirse en dos partes: porción fasciculada (lámina dura), que reviste la superficie interna del alvéolo y recibe la inserción del ligamento alveolodentario. Bajo esta pared se sitúa la porción lamelar (hueso esponjoso), en la que la dirección de su trabeculado está adaptada a las fuerzas de presión y tracción que se manifiestan sobre los dientes, y que son transmitidas por el ligamento periodontal.

En el hueso alveolar del adulto, se pueden encontrar amplios espacios medulares, especialmente en la región apical del lado lingual de los dientes. Las paredes óseas de la región marginal y media a menudo son muy densas, con pocos espacios medulares.

2.1.1.3 Dientes

Son definidos como órganos o masas duras de tejidos calcificados, de coloración blanquecina, situados en la cavidad bucal y puestos sobre los maxilares donde se disponen en filas.

Formados por tejidos mineralizados y altamente especializados, se componen de dentina que por su superficie interna se relaciona con la pulpa, órgano que otorga sensibilidad, nutrición y formación; mientras que externamente, es revestida por el esmalte de la corona, y por el cemento en la raíz que se incrusta en la cavidad alveolar ósea, donde se fija a través del ligamento Periodontal.

2.1.1.4 Periodonto

Las estructuras de soporte del diente que constituyen el periodonto son: el cemento, la membrana periodontal (ligamento o membrana alveolodentaria), la encía y el proceso alveolar. La encía se constituye en el periodonto de protección, mientras que los demás elementos en el periodonto de inserción.

2.1.1.5 Alveolos

Los alvéolos son excavaciones más o menos profundas, destinados a contener la mayor parte de la raíz dentaria, se remodelan sobre las raíces reproduciendo la forma normal o no.

Al conjunto de los alvéolos de cada arco dentario con sus respectivas paredes óseas (lámina dura), se denomina proceso (apófisis) alveolar.

El alvéolo, y el proceso alveolar, es en función del diente: nace y vive con él, desapareciendo después de su caída. En estos casos, debido al proceso de resorción ósea, surge en el lugar del alvéolo una cresta o reborde considerado residual.

2.1.1.6 Cemento

El cemento, de origen mesenquimal, recubre la porción radicular del diente, su función es servir de punto de fijación para las fibras ligamentosas, propiciando a través del crecimiento, una compensación al desgaste oclusal (abrasión dentaria), permitiendo al nuevo arreglo de las principales fibras del ligamento periodontal.

Choquet describió 4 casos concernientes a las relaciones del cemento con el esmalte: En la primera relación, el esmalte y el cemento se encuentran borde a borde. En el segundo y tercer caso, el esmalte cubre el cemento y es recubierto por cemento respectivamente. En el cuarto, el esmalte y el cemento dejan entre sí un espacio más o menos amplio, en un nivel en el que la dentina se encuentra expuesta.

El cemento es una variedad de tejido óseo, cuyo espesor es variable (80 a 100 micras), presenta mayor condensación en los puntos donde el diente está sujeto a mayores presiones (ápice) adelgazándose en el cuello. Está constituido por una sustancia fundamental y por células - cementocitos muy semejantes a los osteocitos, estructuralmente se identifican dos clases de cemento: cemento celular, encontrado normalmente en la superficie de la dentina y cemento acelular, el cual puede recubrir la dentina radicular desde la unión cemento- esmalte hasta el ápice.

2.1.1.7 Ligamento Periodontal

El reducido espacio (0.25mm) que existe entre la raíz dentaria y la lámina dura del alvéolo es ocupado por un tejido de naturaleza conjuntiva, derivado del saco dentario (origen mesenquimal). Se trata de un tejido conjuntivo fibroso denso cuya finalidad es mantener el diente en su alvéolo, garantizándole fijación y también cierta movilidad pasiva por acción de las fuerzas masticatorias. La mejor denominación para este tejido es, ligamento periodontal, siendo también conocida como membrana alveolodentaria, tejido peridental o periodontal.

Dentro del ligamento periodontal se encuentran otras estructuras tales como: fibras, células, restos epiteliales, vasos sanguíneos, filetes nerviosos y espacios linfáticos. Las fibras colágenas son las más numerosas e importantes, se agrupan en haces que se disponen de la raíz al alvéolo, sostienen al diente y obedecen a las fuerzas de presión y tracción que se ejercen sobre la pieza dentaria.

Se describen en el periodonto los siguientes haces de fibras principales: dentro del periodonto de protección están las fibras dentogingivales, dentoperiostales, transeptales, alvéolo gingivales y circulares y dentro de las fibras del periodonto de sustentación se Encuentran: las fibras Horizontales, oblicuas y apicales.

Los grupos de haces de fibras periodontales constituyen el principal medio de unión del diente. Las fibras de estos haces, insertándose en el cemento, cruzan el espacio alveolodentario para fijarse en la pared alveolar, con implantación a la manera de fibras de Sharpey.

2.1.1.8 Encía

La mucosa alveolar de un lado y la palatina o lingual del otro se continúan a nivel del borde libre de cada maxilar, contorneando la base de la corona dentaria, insertándose firmemente en el periostio del hueso alveolar, constituyéndose en la encía o periodonto de inserción. Se le define como la parte de la mucosa bucal que cubre los arcos alveolares, en los que están implantados los dientes, el surco gingivolabial es la designación dada al área de reflexión de la mucosa en las partes superior e inferior del vestíbulo bucal.

En la región vestibular la encía está limitada en la maxila y la mandíbula, por la unión mucogingival que la separa de la mucosa alveolar. La mucosa alveolar es de color rojo y presenta numerosos vasos pequeños junto a la superficie.

Bajo el punto de vista anatómico se puede dividir a la encía en libre (papilar, marginal) y adherida, como se observa en la figura. La encía adherida se caracteriza por presentar altas papilas de tejido conjuntivo, que elevan el epitelio por lo que la superficie aparece granulada. El granulado es una expresión de adaptación funcional a impactos mecánicos. La desaparición de este granulado es señal de edema, evidenciando que la encía adherida fue envuelta en un proceso patológico en evolución.

Según Bowers, la función de la encía adherida es mantener firmemente unidos los tejidos gingivales al diente y al hueso alveolar subyacente confiriendo rigidez y resistencia biomecánica, logrando esto, mediante un sistema de haces de fibras supra alveolares contenidos dentro de su tejido conectivo, que a su vez controla la posición de los dientes en la arcada.

2.1.2 METODOS DE RETRACCION DEL SEGMENTO ANTERIOR

2.1.2.1 Determinantes del cierre de Espacio

Se deben considerar muchos factores al determinar la necesidad de extracción de dientes para el tratamiento ortodóntico. Muchos detalles del diagnóstico y objetivos del tratamiento determinan el movimiento dental requerido durante el cierre de espacio, tales como, la estética, salud general de los dientes, y la queja principal del paciente. Además, existen otros factores que son determinantes en el cierre de espacios, dentro de los cuáles se encuentran:

- Cantidad de Apiñamiento:

Las extracciones se hacen generalmente para aliviar el apiñamiento, En caso de apiñamiento grave, el control de anclaje se hace muy importante. Mantener el anclaje mientras se crea espacio para el alineamiento de incisivos es necesario a fin de satisfacer los objetivos de tratamiento.

- Anclaje:

La clasificación de anclaje y el concepto de anclaje diferencial son muy importantes. El control de la posición molar es una necesidad obvia en el cierre de espacio, la pérdida inadvertida de anclaje puede evitar la corrección de mal oclusiones antero posterior.

- Inclinación axial de incisivos y caninos:

La misma fuerza y/o momento aplicado a un diente o grupo de dientes con diferentes inclinaciones axiales produce diferentes tipos de movimiento dental.

- Discrepancias de línea media y simetría izquierda/derecha:

Las discrepancias de la línea media con o sin una relación asimétrica oclusal izquierda o derecha deberían corregirse tan pronto como sea posible en el tratamiento. Las fuerzas asimétricas sobre los lados izquierdo y derecho podrían producir fuerzas verticales unilaterales desviando arcos dentales o pérdida asimétrica de anclaje.

- Dimensión Vertical:

Las fuerzas extrusivas verticales indeseables sobre los dientes posteriores pueden producir rotación mandibular hacia atrás con mayor altura facial en el tercio inferior y mayor Gap interlabial.

- Variables biológicas:

La respuesta biológica se debe a las características de presión en el periodonto. El término, fuerza óptima, es la idea de que hay un nivel de fuerza que fomentará la respuesta la respuesta de tratamiento más eficiente sin efectos secundarios desagradables (como resorción de la raíz).

- Tamaño de unidades de Anclaje:

Aumentar el número de dientes descompone la carga en un área superficial mayor de la raíz. Esto disminuye la tensión o distorsión de las estructuras periodontales dentro de la unidad de anclaje.

2.1.2.2 Retracción de los Caninos

Muchas veces en casos de extracción el alineamiento de incisivos requiere la longitud de la arcada lograda con la retracción de caninos. Que la retracción de caninos sea mínima (inclinación incontrolada) o importante (inclinación controlada o traslación) depende de varias características del segmento anterior.

La retracción pequeña de caninos (inclinación incontrolada de 1 a 2mm) puede llevarse a cabo por lo general mientras se realiza el alineamiento preliminar de los brackets; por otro lado la retracción grande de caninos (inclinación controlada o traslación de 3 mm o más), no se consigue hasta colocar un segmento de alambre estabilizador vestibular rígido en los dientes posteriores. Se deben considerar algunos factores tales como: La cantidad de apiñamiento anterior. Si hay que retraer los incisivos con inclinación controlada, es conveniente retraer los caninos de la misma forma. En estos casos se puede conectar todo el segmento anterior y enderezar los dientes en masa. Inclinación axial original de caninos, clasificación del anclaje y posición de caninos.

Conceptualmente se considera, que la retracción canina separada impone menos carga al anclaje, porque los caninos están opuestos por varios dientes posteriores en la unidad de anclaje.

2.1.2.3 Retracción en Masa

Con el transcurso de los años, los ortodoncistas comenzaron a pensar que el cierre de espacios en dos etapas, primero retracción de caninos y luego retracción de incisivos, es menos perjudicial para el anclaje que la retracción en masa de los seis dientes anteriores. Esto ha sido cierto en algunos métodos para cerrar espacios, pero no es necesariamente valido en todas las instancias.

Los aparatos diseñados correctamente y basados en la biomecánica deseada permiten la retracción en masa de los seis dientes anteriores en una sola etapa. El cierre de espacio en masas puede reducir significativamente la duración del tratamiento. Al obtenerse la alineación de los incisivos, el cierre en masa completa el cierre de

espacios. Existen diferentes formas de lograr el cierre de espacios en masa, la técnica del arco segmentario desarrollada por Burstone, (20,62 utiliza resortes asa T cerradores de espacios, para retracción anterior, cierre simétrico de espacios o protracción posterior, dependiendo de la ubicación de la “T”.

2.2 LOOPS

2.2.1 CONCEPTO

Las ansas o resortes en los arcos de alambre para mover los dientes en forma individual o colectiva no son recientes en ortodoncia. Se han utilizado desde 1940 para almacenar fuerzas o reducir, en forma crítica, las producidas por los alambres al cambiar su comportamiento en la curva carga/deflexión.

Es un resorte o espiral confeccionado en un alambre. Dependiendo de la forma geométrica y de la cantidad de alambre, involucrado en su fabricación, se alteran las propiedades elásticas, las vuelve más flexibles, con más rango de trabajo y producen menos fuerzas
Las ansas deben producir una fuerza continua, pero controlada, con un margen de seguridad preciso para que auto limiten su función después de un tiempo y no produzcan daños permanentes en los dientes y en los tejidos de soporte.

2.2.2 DISEÑO

El diseño y la configuración inciden, en forma directa, en el desempeño mecánico.

Se deben tener en cuenta los siguientes aspectos:

- La forma geométrica.
- El calibre del alambre.
- Lo cerrada o lo abierta que sea.
- El módulo de elasticidad o material de fabricación del alambre.
- La longitud del alambre.
- La altura de los brazos.
- La amplitud de la base.
- La cantidad de espirales.

Las formas geométricas:

1. Las ansas horizontales.

Se emplean en discrepancias de primer orden, como las rotaciones bucolinguales.

2. Las ansas verticales.

Se emplean para mover los dientes en sentido mesiodistal y para la corrección de rotaciones.

Factores que influyen en las fuerzas producidas por las ansas la fuerza producida por un ansa vertical de acero inoxidable de 0.017 x 0.025, de siete milímetros de alta, activada un milímetro, es de, aproximadamente, 250 gramos.

2.2.3 FUERZA

La magnitud de las fuerzas es un elemento muy importante para tener en cuenta en el plan de tratamiento mecánico individualizado de un paciente. Las fuerzas ideales deben ser continuas y biológicamente activas y para lograr este efecto se deben trabajar, con inteligencia, los desempeños de los alambres en la curva carga/deflexión.

- Reduciendo la sección cruzada del alambre, cuando sea necesario.
- Aumentando la distancia interbracket.
- Incorporando ansas en los alambres.
- Usando aleaciones con módulos de elasticidad bajo.

2.2.4 TAMAÑO

Las fuerzas producida por las ansas dependen de muchas variables, entre las que se destacan la fuerza, la dirección de la fuerza, el rango de trabajo, la proporción momento/fuerza, la constancia de la fuerza, el mecanismo de desactivación, el tamaño, el material de fabricación del alambre, la forma geométrica del ansa, la posición dentro del arco y la cantidad de activación.

2.2.5 TIPOS

Las ansas en forma de "T"

Tienen mucho alambre adicional en el plano horizontal, lo que incrementa su resistencia y flexibilidad, reduce las fuerzas y les da un amplio rango de trabajo. Se utilizan para retraer caninos y protraer molares en forma individual y son altamente recomendables para el cierre de espacios en masa por la buena proporción de carga/deflexión que generan, se confeccionan en acero inoxidable de 0.017 x 0.025 y se activan un máximo de dos milímetros para producir 450 gramos/milímetro o en TMA y se activan un máximo de cinco milímetros para producir 280 gramos/milímetro.

Las ansas horizontales dobles

Son eficientes cuando trabajan en dientes individuales y se usan para extruir o intruir las ansas en forma de caja. Están compuestas por brazos verticales y horizontales confeccionados de tal forma que el alambre queda libre y móvil en todos los planos del espacio. Son muy flexibles, tienen un gran rango de trabajo y la magnitud de la fuerza dependerá de la activación oclusogingival o bucolingual.

Las ansas en forma de "L"

Se usan cuando se planean movimientos verticales de intrusión o de extrusión. Son muy funcionales para la desinclinación de molares.

Las ansas verticales

Producen la fuerza en el plano horizontal. Se utilizan para hacer movimientos bucolinguales y mesiodistales. Son altamente eficientes en la fase de alineación y en la del cierre de espacios en masa de los dientes. Son más efectivas cerradas, con los brazos comprimidos por el principio de Bauschinger.

Las ansas transversales

En este tipo de resortes las espirales están dirigidas en sentido bucolingual.

Las ansas combinadas verticales y horizontales

Son bastante flexibles y con mucho rango de trabajo. Hacen el trabajo vertical y horizontal, ya que tienen mucho alambre.

Las ansas con tope

Se utilizan para mantener el perímetro de los arcos. Chocan contra la cara mesial de los tubos en la parte posterior de los arcos. Cuando se abren avanzan los arcos de alambre y sirven para vestibularizar los incisivos y expandir.

Las ansas en forma de omega

Se usan como ansas de tope o como anclaje para activar otras ansas verticales más grandes en mecánicas de amarrado. El ansa es pequeña, no se activa y se mueve en forma libre en el espacio entre el segundo premolar y el primer molar de cada lado. Se utilizan alambres de ligadura de calibre 0.012 entre el doblez en forma de omega y el gancho del tubo, en ambos lados del arco para las activaciones.

Ansas y espirales para verticalizar molares

La verticalización de molares inclinados hacia espacios edéntulos en pacientes adultos que van a ser tratados con implantes o prótesis fijas, es un procedimiento cada vez más común en ortodoncia. El plan de tratamiento mecánico individual del paciente determinará si la corona se desplazará hacia distal o si la raíz vendrá hacia mesial, para cerrar en forma definitiva el espacio. En ambos casos se utilizarán sistemas físicos, estáticamente determinados, con una relación de fuerzas y de momentos determinada previamente y con alambres de módulo de elasticidad bajos como el titanio/molibdeno.

Ansas para el cierre de espacios, en masa

Para el cierre de espacio en masa se utiliza una innumerable cantidad de

ansas con diferentes formas y tamaños. La calidad y la cantidad de movimiento depende de la relación que hay entre la línea de acción de la fuerza producida por la activación y la distancia al centro de resistencia del grupo de dientes en bloque. La relación que hay entre el momento producido por la fuerza y la magnitud del torque, que genera la torsión del alambre dentro de las ranuras de los brackets para producir la cupla, dará lugar a los siguientes movimientos:

a. Inclinación no controlada de corona y de raíz.
b. Inclinación controlada de la corona.
c. Movimiento en cuerpo.
d. Movimiento de la raíz.

Las ansas en alambre de acero inoxidable

Producen fuerzas muy altas y tienen poco rango de trabajo. Un ansa vertical en forma de gota, de siete milímetros de alta, en alambre rectangular de 0.017 x 0.025, activada un milímetro, produce 400 gramos de fuerza.

Ansas en alambre de titanio/molibdeno

Producen fuerzas bajas y tienen mucho rango de trabajo. Un ansa vertical en forma de gota, de siete milímetros de alta, en alambre rectangular de 0.017 x 0.025, activados tres milímetros, produce 180 gramos de fuerza.

2.2.6 FUNCION

Las ansas o resortes en los arcos de alambre para mover los dientes en forma individual o colectiva no son recientes en ortodoncia. Se han utilizado desde 1940 para almacenar fuerzas o reducir, en forma crítica, las producidas por los alambres al cambiar su comportamiento en la curva carga deflexión.

Un ansa es un resorte o espiral confeccionado en un alambre. Dependiendo de la forma geométrica y de la cantidad de alambre, involucrado en su fabricación, se alteran las propiedades elásticas, las vuelven más flexibles, con más rango de trabajo y producen menos fuerzas. Las ansas deben producir una fuerza continua, pero controlada, con un margen de seguridad preciso para que auto limiten su función después de un tiempo y no produzcan daños permanentes en los dientes y en los tejidos de soporte.

2.2.7 ELEMENTOS QUE FORMAN UN LOOP

Está constituida por una base conectora, que puede ser de sección curva, recta con una semicir-cunferencia simple o una espiral sencilla o doble y dos brazos verticales paralelos:

a) La base

Puede ser en forma recta o curva. Cuando se quiere aumentar el rango de trabajo y darle flexibilidad se amplía y se le adicionan espirales. Un incremento de dos o tres milímetros en el ancho reduce la rigidez del resorte en un 15%.

b) Los brazos

La extensión de los brazos, que son paralelos en la mayoría de los casos, determina la magnitud de la fuerza que producen los resortes; mientras más largos sean menos fuerza producen. Las alturas oscilan entre cinco y siete milímetros. Un aumento de dos milímetros en la altura disminuye la fuerza en un 50%.

2.3 BIOMECANICA DEL MOVIMIENTO DENTARIO

2.3.1 MASA

La masa, es la medida de la inercia, que únicamente para algunos casos puede entenderse como la magnitud que cuantifica la cantidad de materia de un cuerpo.

Masa es la cantidad de material que tiene un objeto. La masa permanece siendo la misma, sin importar la cantidad de fuerza que se le imponga. Esto hace que masa sea diferente a peso, pues el peso depende tanto de la cantidad de masa como de gravedad. Esto significa que, aunque un elefante pese menos en la Luna, su masa continúa siendo la misma.

2.3.2 CUERPO

Cuerpo de un objeto es lo apreciable en él de manera sensible, en su longitud, profundidad y latitud, que ocupa un lugar en el espacio. Así podemos apreciar objetos corpóreamente pequeños, medianos y grandes, y de diversas formas, conformando una unidad. Cuerpo extraño es aquel que se adiciona a otro sin pertenecer a su esencia y afectándolo.

2.3.3 TIPOS DE MOVIMIENTO

2.3.3.1 Movimiento de Inclinación

Es el movimiento en el cual existe un mayor desplazamiento de la corona que de la raíz del diente. Los movimientos de inclinación se consiguen aplicando una fuerza única, contra la corona del diente. Al hacerlo el diente gira alrededor de su centro de resistencia, un punto situado aproximadamente a mitad de camino hacia la raíz. El movimiento de inclinación, puede ser clasificado según la localización del centro de

rotación, que es el punto arbitrario que se ubica distante del centro de resistencia alrededor del cual el diente gira en dirección a la fuerza aplicada.

Inclinación incontrolada

Se produce debido a que el centro de rotación se encuentra entre el centro de resistencia y el ápice del diente, como se muestra en la figura. Es movimiento completamente indeseado. Las áreas acelulares pueden formarse principalmente en la región marginal de la raíz y de la zona periapical, además se producirá resorción ósea indirecta.

Inclinación controlada

Este tipo de movimiento se obtiene mediante la aplicación de una fuerza para desplazar la corona y la aplicación de un momento para controlar o mantener la posición del ápice radicular, como se observa en la figura. Es un tipo de movimiento deseable. Un ejemplo de este tipo de movimiento es la retracción de los dientes anteriores en pacientes con protrusión dentaria y a los cuáles se les extrajo los cuatro premolares.

2.3.3.2 Movimiento de Traslación

Si la línea de acción de aplicación de la fuerza pasa a través de centro de resistencia del diente éste responderá con un desplazamiento en cuerpo puro en la dirección de la línea de acción de la fuerza, como se indica en la figura. El movimiento de traslación pura de los dientes implica que la raíz se mueve casi en forma paralela a la superficie ósea interna del alvéolo.

Se ha demostrado experimentalmente que se trata de un método favorable de desplazamiento, siempre que la fuerza no exceda cierto límite. En la traslación se dice que el centro de rotación esta en el

infinito, porque las prolongaciones del eje longitudinal del diente antes y después del movimiento son paralelos o coincidentes. Serán coincidentes cuando el diente se mueva en el sentido de intrusión o extrusión y serán paralelos en los desplazamientos horizontales u oblícuos.

La traslación es uno de los movimientos más complicados de realizar en ortodoncia, esto es debido a las características anatómicas que rodean a los dientes, que hace más difícil la aplicación de una fuerza directamente a través del centro de resistencia de los dientes.

2.3.3.3 Movimiento de Torque

En este movimiento se aplica un momento y una fuerza para desplazar únicamente la raíz, mientras que la corona dental se mantiene sin desplazamiento. Es el movimiento de elección para producir cambios en el eje longitudinal del diente, sin alterar la posición del borde inicial Durante el movimiento de torque inicial el área de presión por lo general se localiza cerca de la zona media de la raíz. Esto ocurre porque el ligamento periodontal normalmente es más ancho en el tercio apical que en el tercio medio. Después de la resorción de las áreas óseas correspondientes al tercio medio, la superficie apical de la raíz, gradualmente empezará a comprimir las fibras periodontales adyacentes y se establecerá un área de presión más amplia. El desplazamiento radicular se usa generalmente para torquear incisivos, para corregir raíces de caninos después del cierre de espacios, como está indicado en la figura, para verticalizar dientes posteriores inclinados a mesial.

2.3.3.4 Movimiento de Rotación

Un movimiento de rotación puede causar ciertas variaciones en el tipo de respuesta tisular que se observa en los lados de presión. En ocasiones la hialinización y la resorción ósea por socavado se producen en una zona de presión, mientras que la resorción ósea directa ocurre en la otra. Estas

variaciones son producidas sobre todo por la posición del diente, en relación con las piezas proximales, y también por la magnitud de la fuerza. Es favorable aplicar una fuerza ligera durante el período inicial. Después de la rotación durante 3 a 4 semanas habitualmente se completa la resorción por socavado y prevalece la resorción ósea directa en los lados de presión. Puede producirse resorción radicular en uno de los lados de presión y con frecuencia en ambos lados, en casos de gran rotación.

En teoría, las fuerzas necesarias para producir la rotación de un diente alrededor de su eje longitudinal podrían ser mucho mayores que las requeridas para producir otros movimientos dentales, ya que se podrían distribuir por todo el ligamento en vez de hacerlo sobre una estrecha franja vertical. Sin embargo, en la práctica es casi imposible aplicar una fuerza rotacional de forma que el diente no se incline también en el alveolo, y cuando esto sucede, se forma una zona de compresión igual que en cualquier otro movimiento de inclinación. Por este motivo, las fuerzas adecuadas para la rotación son parecidas a las que se precisan para la inclinación.

2.3.3.5 Movimiento de Intrusión

La extrusión de los dientes puede usarse cuando existe una mordida abierta anterior o en casos de que exista una mordida profunda, extrayendo los dientes posteriores, también puede usarse este tipo de movimiento cuando se desea corregir problemas del margen gingival. El éxito de la extrusión de los dientes depende en gran medida de que el tratamiento se realice durante un período de crecimiento favorable, el principal período de crecimiento se produce después de los 13 ó 14 años de edad. Graber halló que este período de crecimiento comienza más tarde en los varones que en las mujeres. En teoría, los

movimientos de extrusión no producirían zonas de compresión en el ligamento periodontal, producen sólo zonas de tensión.

2.3.4 CENTRO DE RESISTENCIA

Es importante tener en cuenta que una cosa es un movimiento ideal sobre un cuerpo libre y otra es realizar un movimiento sobre los dientes que están íntimamente relacionados a sus estructuras periodontales las cuales restringen su capacidad de movimiento En los dientes no hablaremos entonces de centro, de gravedad, sino de centro de resistencia. Una fuerza que pase teóricamente por el centro de resistencia de un diente producirá un movimiento en masa del mismo. Dependiendo de las características propias del tipo anatómico del diente y las estructuras de soporte, variara la localización del centro de resistencia

En los dientes monorradiculares, el centro de resistencia está localizado en el eje longitudinal del diente, aproximadamente entre un tercio y la mitad de la raíz a partir de la cresta alveolar.

En los multirradiculares está a 1 ó 2 mm apical a la bifurcación de las raíces.

2.4 ELABORACIÓN DE HIPOTESIS

Si se analizan los métodos de retracción entre el loop de lágrima y el loop de retracción se determina el más efectivo para la corrección.

2.5 IDENTIFICACIÓN DE LAS VARIABLES.

Independiente: Analizan los métodos de retracción entre el loop de lagrima y el loop de retracción.

Dependiente: Determinar cuál es el más efectivo para la corrección de los espacios anteriores en la arcada superior.

Interviniente: Signos y síntomas de los espacios anteriores en la arcada superior.

2.6 OPERACIONALIZACIÓN DE LAS VARIABLES.

Variables	Variables Intermedios	Indicadores	Metodología
Independiente Analizar los métodos de retracción entre el loop de lágrima y el loop de retracción se determina el más efectivo para la corrección.	Aplicación de acuerdo al loop	Favorable Desfavorable	Recopilación de datos
	Tiempo de uso	Corto Medio Largo	Experimental
Dependiente: Determinar cuál es el más efectivo para la corrección de los espacios en la arcada superior.	Efectividad	Alto Media Baja	Observacional
	Riesgos	A corto plazo Alargo plazo	
	Pronostico en el tratamiento	Bueno Malo	Bibliografía
	Costo	Alto Medio Bajo	

CAPITULO III

3. METODOLOGIA

3.1 LUGAR DE LA INVESTIGACIÓN

Clínicas de postgrado de la Facultad Piloto de Odontología.

3.2 PERIODO DE LA INVESTIGACIÓN

Esta investigación se desarrolla en el lapso de tiempo de julio 2012 hasta diciembre del 2012.

3.3 RECURSOS EMPLEADOS

3.3.1 Recursos Humanos

Investigador.

Tutor.

Doctores.

Pacientes.

3.3.2 Recursos materiales

Fotos.

Investigaciones.

Equipos dentales.

Clínicas.

Instrumentales.

3.4 UNIVERSO Y MUESTRA

El universo de pacientes atendidos en la clínica de postgrado en la Facultad Piloto de Odontología con 5 loop de Lágrima y 5 loop de retracción es de 200 pacientes, es decir al ser una cantidad considerables se toma la totalidad como muestra para esta investigación.

3.5 TIPO DE INVESTIGACIÓN

Este tipo de investigación es de tipo experimental ya que se aplicaran los loop de lágrima y los loop de retracción a un grupo de pacientes para determinar su efectividad en el cierre del espacio anterior.

3.6 DISEÑO DE LA INVESTIGACIÓN

Se utilizara el análisis radiográfico para determinar si los loop de lágrima y los loop de retracción tienen una buena adaptación en el espacio de cierre anterior.

3.7 ANÁLISIS DE LOS RESULTADOS

Una vez realizada la investigación se presentaran fotos de los casos clínicos.

CAPITULO IV

4. CONCLUSIONES Y RECOMENDACIONES

4.1 CONCLUSIONES

Al realizar la retracción de los dientes anteriores, existe un movimiento de inclinación, que hace que los dientes de cierta manera se extruyan, lo que en algunos casos, como en pacientes con tendencia o mordida abierta es benéfico, sin embargo no en todos los casos es igual, por eso dependiendo de los objetivos de tratamiento se deben considerar dobleces de compensación en al arco o formas de reforzar el anclaje para evitar dicha extrusión.

Se ve la importancia de realizar esta investigación ya que sus resultados se continuaran con un aporte a la ciencia odontológica.

Una vez realizada esta investigación se podrá determinar cuál de los loop de lágrima o de retracción mejor para el cierre de espacio anterior.

4.2 RECOMENDACIONES

Se recomienda se realice esta investigación de toma inmediata ya que sus resultados aportaran nuevos conocimientos a la ciencia odontológica así como beneficios a los futuros profesionales y pacientes atendidos con esta problemática.

Se puede realizar este estudio, usando otro tipo de aleación como el acero inoxidable, y otro método de cierre de espacios como el uso de cadenas elastoméricas o realizando una comparación entre el método usado para este estudio y el antes descrito, Para comparar el rango de fuerza exacto conseguido por estos dos métodos.

BIBLIOGRAFÍA

1. Canut José Antonio Brusola-2000- Ortodoncia Clínica y Terapéutica- Barcelona (España)-editorial Masson- pág. 45-47.

2. Graber TM, Vanarsdall RL.- 1ª edición ed.; 1994- Ortodoncia, Principios Generales y Técnicas- Ed. Médica Panamericana-Cap. 2.

3. Harfin JF.- 1999-Tratamiento Ortodóntico en el adulto- Ed. Médica Panamericana Buenos Aires- pág. 7-9.

4. Jeryl D. English-2011- Destreza de Ortodoncia de Mosby- editorial Anolca- pág. 245-247.

5. Marcotte M.- 1992- Biomecánica en Ortodoncia- Ediciones Científicas y Técnicas- pág. 57-62.

6. Proffit William R.-1999- Ortodoncia Contemporánea- Barcelona (España)-editorial- pág. 46-49.

7. Uribe Gonzalo Alonso Restrepo-2008-Ortodoncia Teórica y Clínica- Barcelona (España)-editorial Elseveir- pág. 414-436.

ANEXOS

CASO #1

1.1 Foto lateral izquierdo del paciente con loop de lagrima para retracción del segmento anterior superior (Fuente: Clínica de Ortodoncia- Escuela de Postgrado de Odontología) (Tratante: Dra. Daniela Benítez).

1.2 Foto lateral derecho del paciente con loop de lágrima para retracción del segmento anterior superior (Fuente: Clínica de Ortodoncia- Escuela de Postgrado de Odontología) (Tratante: Dra. Daniela Benítez).

1.3 Foto frontal del paciente caso terminado con loop de lagrima para retracción del segmento anterior superior (Fuente: Clínica de Ortodoncia- Escuela de Postgrado de Odontología) (Tratante: Dra. Daniela Benítez)

CASO #2

2.1 Foto lateral izquierdo del paciente con loop de lagrima para retracción del segmento anterior superior (Fuente: Clínica de Ortodoncia- Escuela de Postgrado de Odontología) (Tratante: Dra. Daniela Benítez).

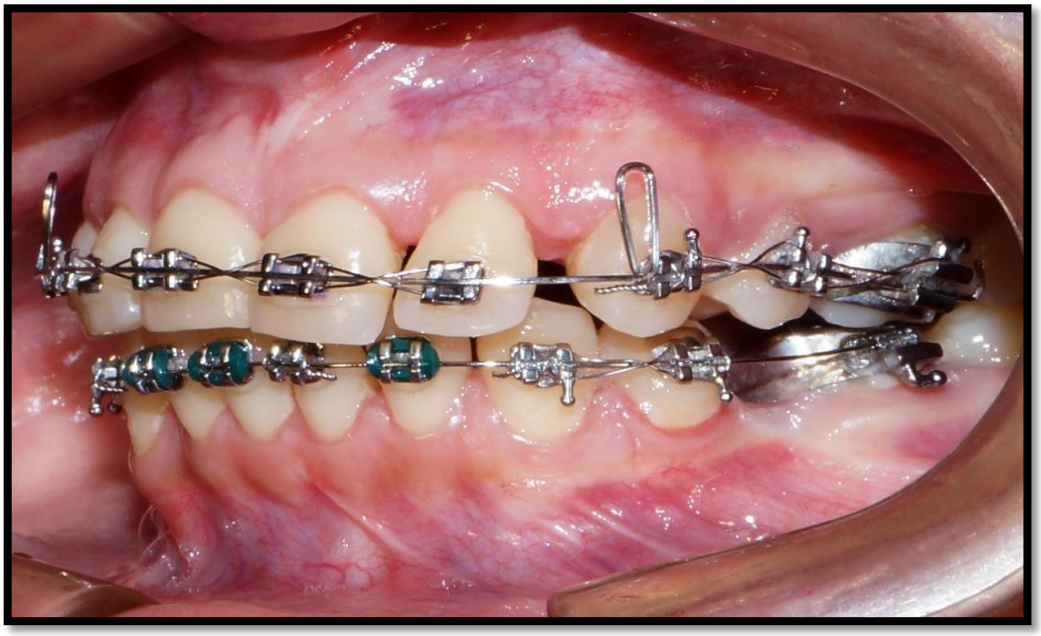

2.2 Foto lateral derecho del paciente con loop de lágrima para retracción del segmento anterior superior (Fuente: Clínica de Ortodoncia- Escuela de Postgrado de Odontología) (Tratante: Dra. Daniela Benítez).

2.3 Foto frontal del paciente caso terminado con loop de lagrima para retracción del segmento anterior superior (Fuente: Clínica de Ortodoncia- Escuela de Postgrado de Odontología) (Tratante: Dra. Daniela Benítez).

CASO #3

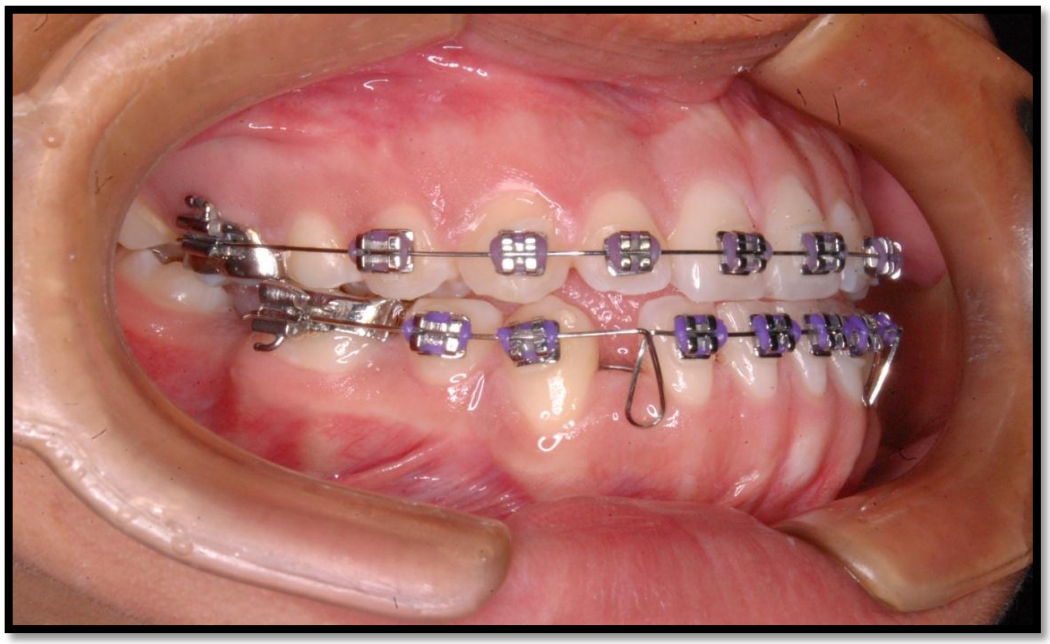

3.1 Foto lateral izquierdo del paciente con loop de lagrima para retracción del segmento anterior inferior (Fuente: Clínica de Ortodoncia- Escuela de Postgrado de Odontología) (Tratante: Dra. Andrea Gómez).

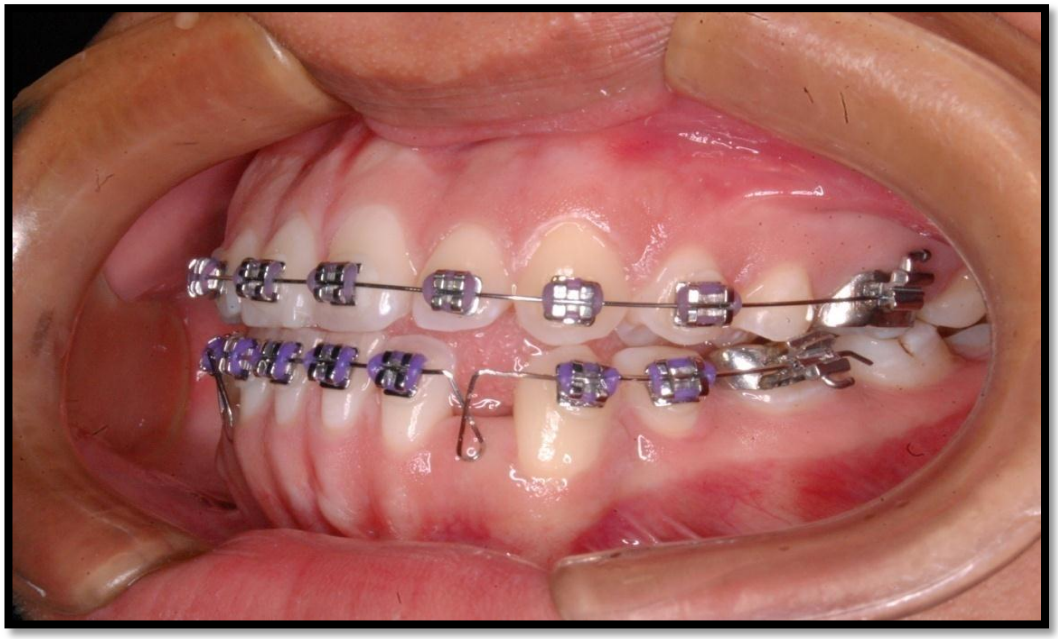

3.2 Foto lateral derecho del paciente con loop de lágrima para retracción del segmento anterior inferior (Fuente: Clínica de Ortodoncia- Escuela de Postgrado de Odontología) (Tratante: Dra. Andrea Gómez).

3.3 Foto frontal del paciente caso terminado con loop de lagrima para retracción del segmento anterior inferior (Fuente: Clínica de Ortodoncia- Escuela de Postgrado de Odontología) (Tratante: Dra. Andrea Gómez).

CASO #4

4.1 Foto lateral izquierdo del paciente con loop de lagrima para retracción del segmento anterior superior (Fuente: Clínica de Ortodoncia- Escuela de Postgrado de Odontología) (Tratante: Dr. Ronald Ramos).

4.2 Foto lateral derecho del paciente con loop de lágrima para retracción del segmento anterior inferior (Fuente: Clínica de Ortodoncia- Escuela de Postgrado de Odontología) (Tratante: Dr. Ronald Ramos).

4.3 Foto frontal del paciente caso terminado con loop de lagrima para retracción del segmento anterior superior (Fuente: Clínica de Ortodoncia- Escuela de Postgrado de Odontología) (Tratante: Dr. Ronald Ramos).

CASO #5

5.1 Foto lateral izquierdo del paciente con loop de lagrima para retracción del segmento anterior superior (Fuente: Clínica de Ortodoncia- Escuela de Postgrado de Odontología) (Tratante: Dr. Andrés Burbano).

5.2 Foto lateral derecho del paciente con loop de lágrima para retracción del segmento anterior inferior (Fuente: Clínica de Ortodoncia- Escuela de Postgrado de Odontología) (Tratante: Dr. Andrés Burbano).

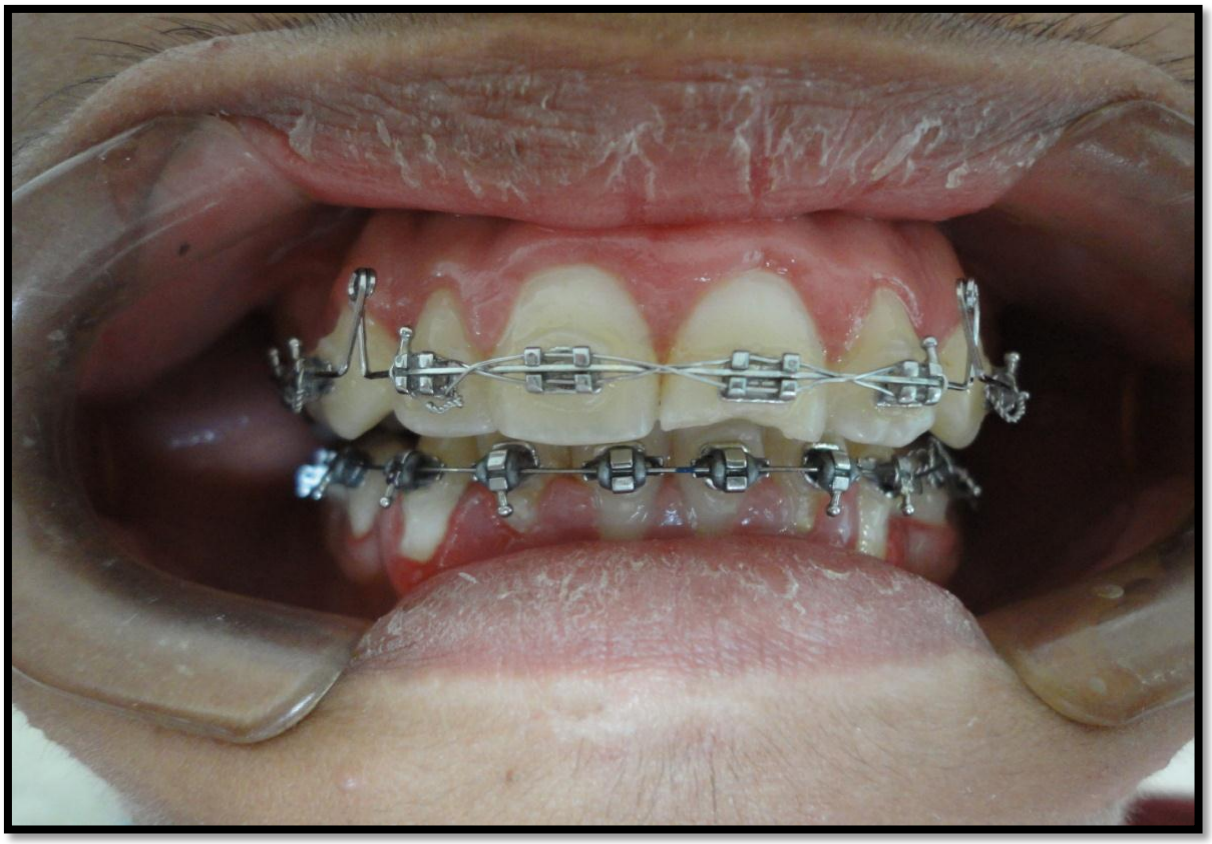

5.3 Foto frontal del paciente caso terminado con loop de lagrima para retracción del segmento anterior superior (Fuente: Clínica de Ortodoncia- Escuela de Postgrado de Odontología) (Tratante: Dr. Andrés Burbano).

CASO #6

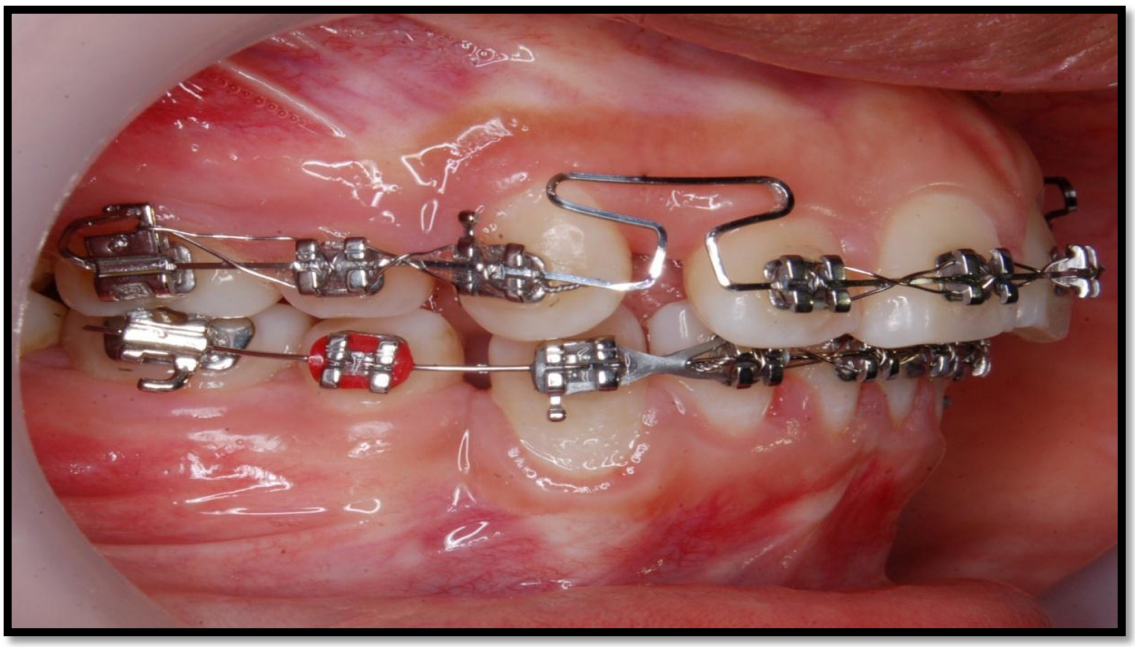

6.1 Foto lateral izquierdo del paciente con loop en forma de "T" para retracción del segmento anterior superior (Fuente: Clínica de Ortodoncia- Escuela de Postgrado de Odontología) (Tratante: Dra. Daniela Benítez).

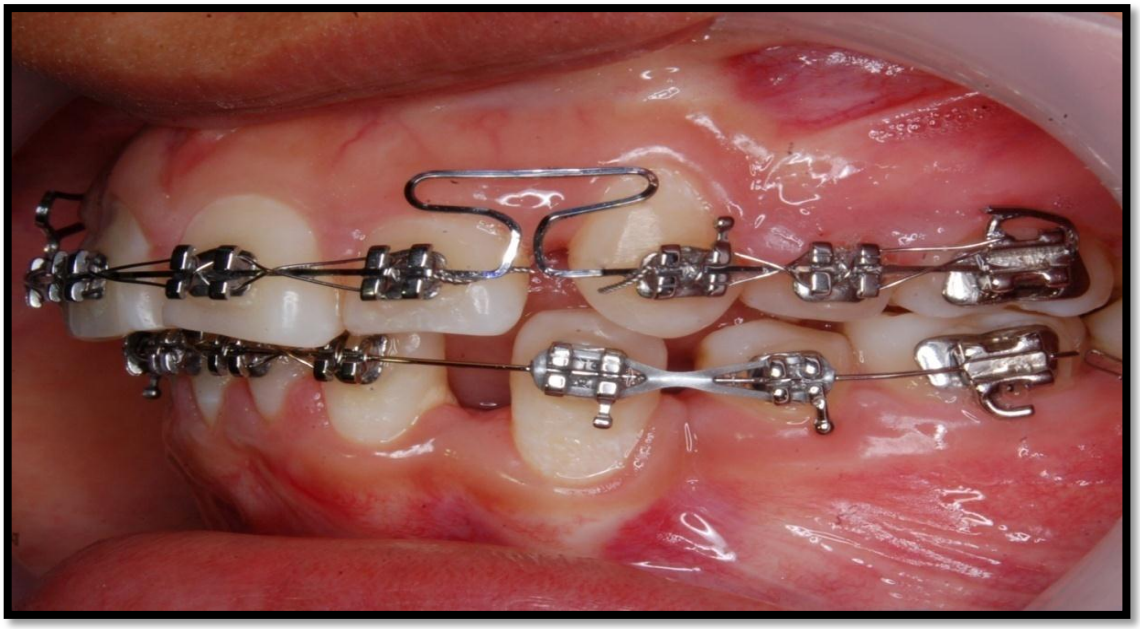

6.2 Foto lateral derecho del paciente con loop en forma de "T" para retracción del segmento anterior superior (Fuente: Clínica de Ortodoncia- Escuela de Postgrado de Odontología) (Tratante: Dra. Daniela Benítez).

6.3 Foto frontal del paciente caso terminado con loop en forma de "T" para retracción del segmento anterior superior (Fuente: Clínica de Ortodoncia- Escuela de Postgrado de Odontología) (Tratante: Dra. Daniela Benítez).

CASO #7

7.1 Foto lateral izquierdo del paciente con loop en forma de "T" para retracción del segmento anterior superior (Fuente: Clínica de Ortodoncia- Escuela de Postgrado de Odontología) (Tratante: Dr. Ronald Ramos).

7.2 Foto lateral derecho del paciente con loop en forma de "T" para retracción del segmento anterior superior (Fuente: Clínica de Ortodoncia- Escuela de Postgrado de Odontología) (Tratante: Dr. Ronald Ramos).

7.3 Foto frontal del paciente caso terminado con loop en forma de "T" para retracción del segmento anterior superior (Fuente: Clínica de Ortodoncia- Escuela de Postgrado de Odontología) (Tratante: Dr. Ronald Ramos).

CASO #8

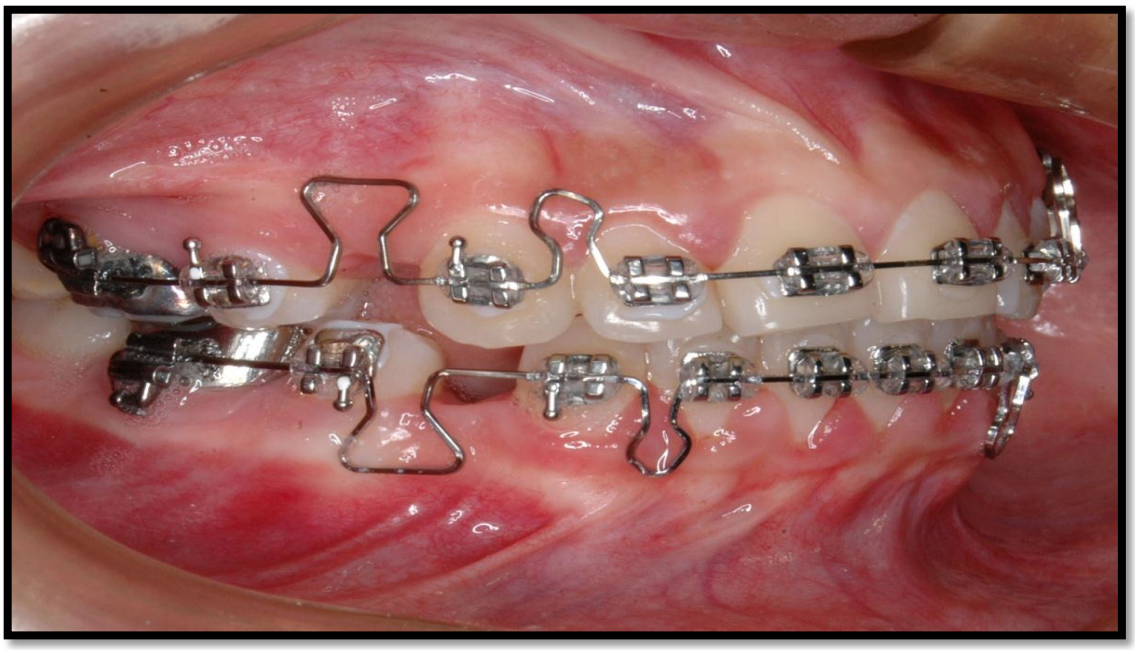

8.1 Foto lateral izquierdo del paciente con loop en forma de "T" para retracción del segmento anterior superior (Fuente: Clínica de Ortodoncia- Escuela de Postgrado de Odontología) (Tratante: Dr. Ronald Ramos).

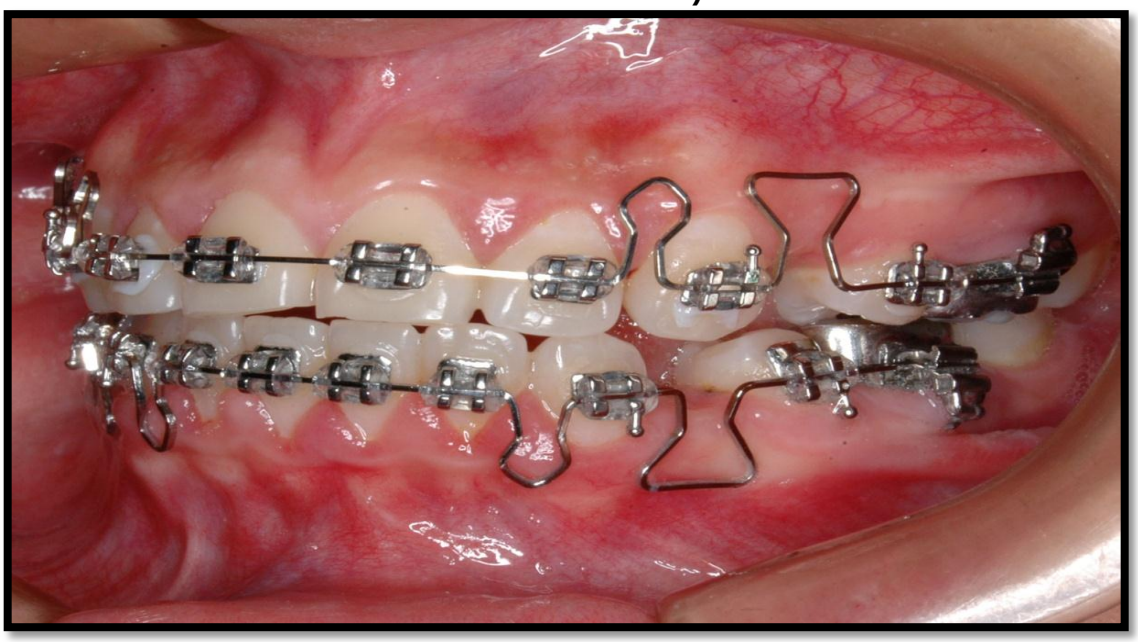

8.2 Foto lateral derecho del paciente con loop en forma de "T" para retracción del segmento anterior superior e inferior (Fuente: Clínica de Ortodoncia- Escuela de Postgrado de Odontología) (Tratante: Dr. Ronald Ramos).

8.3 Foto frontal del paciente caso terminado con loop en forma de "T" para retracción del segmento anterior superior e inferior (Fuente: Clínica de Ortodoncia- Escuela de Postgrado de Odontología) (Tratante: Dr. Ronald Ramos).

CASO #9

9.1 Foto lateral izquierdo del paciente con loop en forma de "T" para retracción del segmento anterior inferior (Fuente: Clínica de Ortodoncia- Escuela de Postgrado de Odontología) (Tratante: Dr. Ronald Ramos).

9.2 Foto lateral derecho del paciente con loop en forma de "T" para retracción del segmento anterior inferior (Fuente: Clínica de Ortodoncia- Escuela de Postgrado de Odontología) (Tratante: Dr. Ronald Ramos).

9.3 Foto frontal del paciente caso terminado con loop en forma de "T" para retracción del segmento anterior inferior (Fuente: Clínica de Ortodoncia- Escuela de Postgrado de Odontología) (Tratante: Dr. Ronald Ramos).

CASO #10

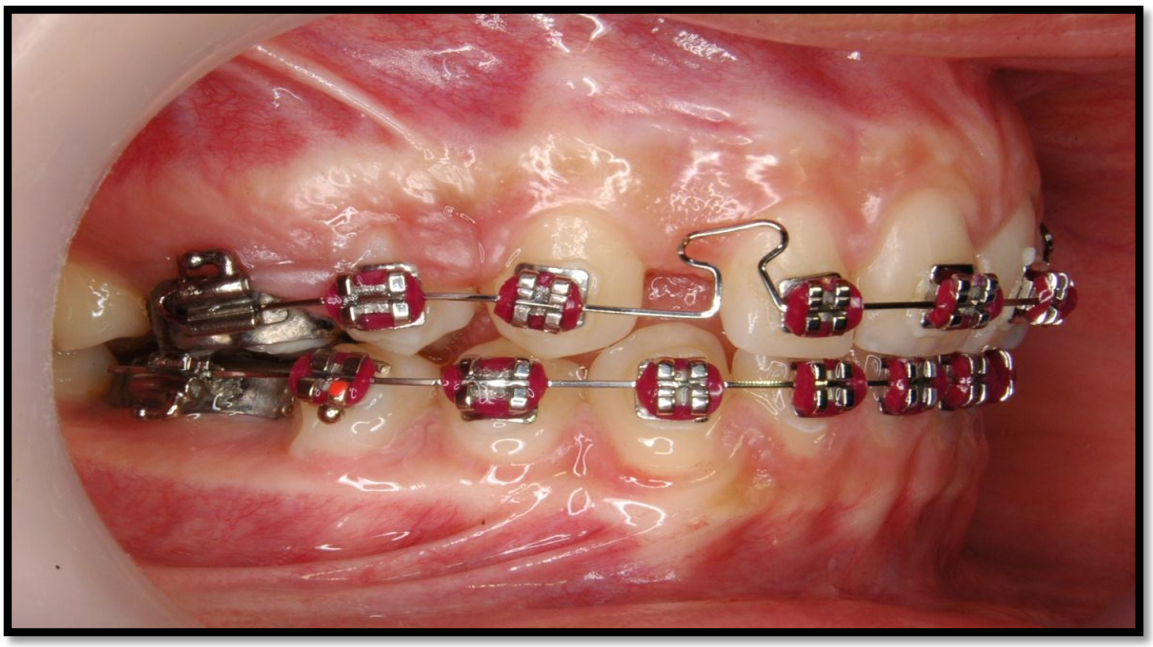

10.1 Foto lateral izquierdo del paciente con loop en forma de "T" para retracción del segmento anterior superior (Fuente: Clínica de Ortodoncia- Escuela de Postgrado de Odontología) (Tratante: Dr. Ronald Ramos).

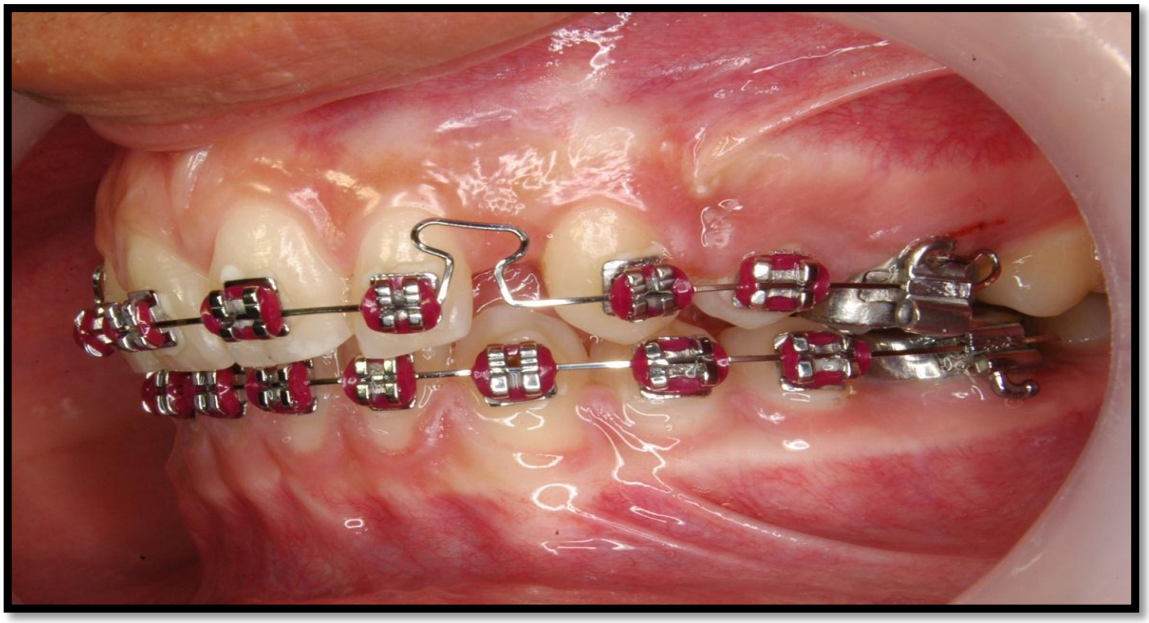

10.2 Foto lateral derecho del paciente con loop en forma de "T" para retracción del segmento anterior superior (Fuente: Clínica de Ortodoncia- Escuela de Postgrado de Odontología) (Tratante: Dr. Ronald Ramos).

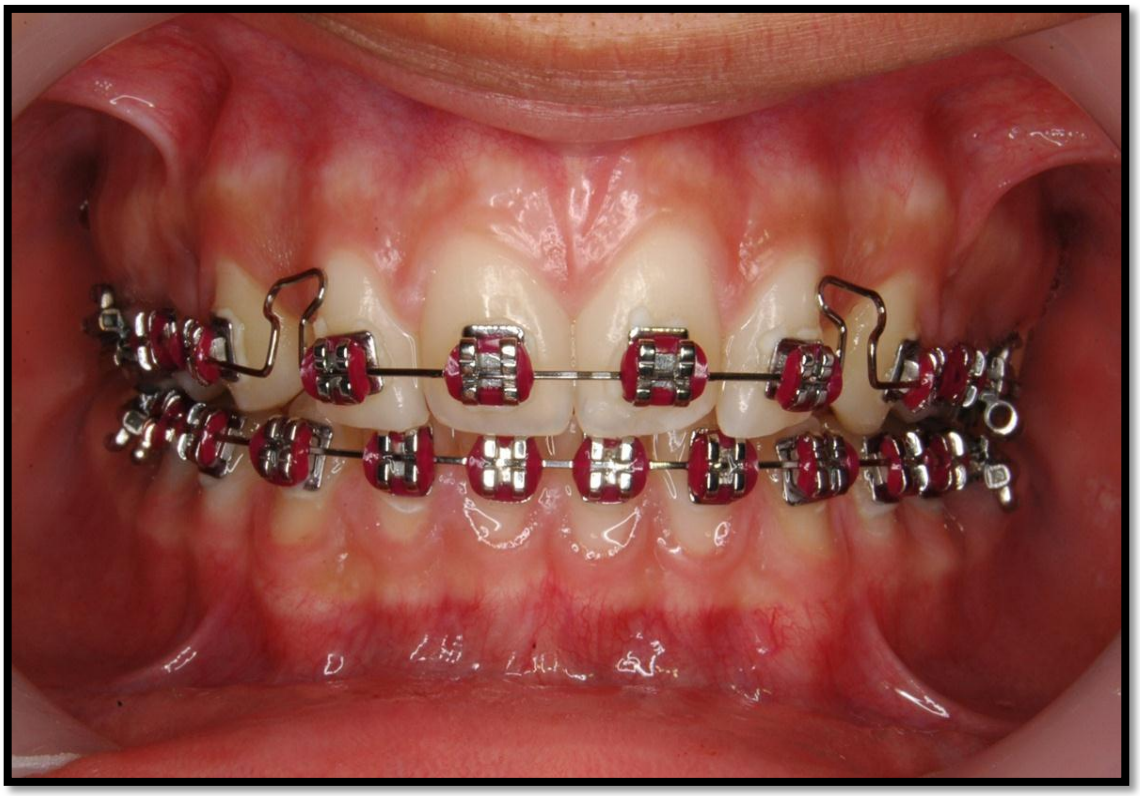

10.3 Foto frontal del paciente caso terminado con loop en forma de "T" para retracción del segmento anterior superior (Fuente: Clínica de Ortodoncia- Escuela de Postgrado de Odontología) (Tratante: Dr. Ronald Ramos).