Guayaquil, 5 de febrero del 2020

Sr. Dr.

Víctor Hugo Hinostroza Saltos MSc.

COORDINADOR DE POSGRADO

FACULTAD DE CIENCIAS MÉDICAS

UNIVERSIDAD DE GUAYAQUIL

De mi consideración:

En atención a la revisión y aprobación del PROYECTO de investigación del profesional **Md Lady Diana Ramírez Moran** de la especialización medica en Imagenologia, los cuales cumple con los parámetros establecidos en las normas vigentes de la Universidad y la propuesta de investigación titulado **"CORRELACIÓN ECOSONOGRÁFICA E HISTOPATOLÓGICA EN EL DIAGNÓSTICO DE CÁNCER DE MAMA"** manifiesto que cumple con los requisitos antes indicado

Atentamente:

MSc Elvia Aspiazu Miranda
REVISOR

UNIVERSIDAD DE GUAYAQUIL
FACULTAD DE CIENCIAS MEDICAS
COORDINACIÓN DE POSTGRADO

Of. CPFCMUG-057-ANTEP

Mayo 6 del 2019

Médico
Lady Diana Ramirez Morán
RESIDENTE ESPECIALIDAD IMAGENOLOGÍA
HOSPITAL TEODORO MALDONADO CARBO IESS
Ciudad

Por medio del presente oficio comunico a usted, que aplicando lo que consta en la Unidad Curricular de Titulación vigente en esta Escuela su **Anteproyecto de Investigación** con el tema:

"CORRELACIÓN ECOSONOGRÁFICA E HISTOPATOLÓGICA EN EL DIAGNÓSTICO DE CANCER DE MAMA".

Tutor asignado: Md. Digna Alexandra Yela Tapia

Ha sido revisado y aprobado por la Coordinación de Posgrado el día 02 de **mayo del 2019,** por lo tanto, puede continuar con la ejecución del **Proyecto final de titulación.**
Revisor: Biol. Elvia Aspiazu Miranda

Atentamente.

Dr. Ramón Villacres Pastor MSc.
COORDINADOR

C. archivo

Revisado y Aprobado	Dr. Ramón Villacres Pastor
Elaborado	Teniga Nicla Guerrero V.

UNIVERSIDAD DE GUAYAQUIL
FACULTAD DE CIENCIAS MÉDICAS
COORDINACIÓN DE POSGRADO

UNIDAD CURRICULAR DE TITULACIÓN

FORMULARIO DE REGISTRO DEL TRABAJO DE TITULACIÓN

FECHA: Día: 10 Mes: Julio Año: 2020

PROGRAMA DE ESPECIALIZACIÓN
IMAGENOLOGIA

UNIDAD ASISTENCIAL DOCENTE (UAD)
HOSPITAL TEODORO MALDONADO CARBO

Fecha Inicio Programa:					
Día:	01	Mes:	06	Año:	2016

Fecha Culminación Programa:					
Día:	31	Mes:	05	Año:	2020

DATOS DEL POSGRADISTA			
NOMBRES:	**LADY DIANA**	APELLIDOS:	**RAMIREZ MORAN**
Cédula No:	**1206117549**	Dirección:	**VILLA BONITA VILLA 5030**
E-mail Institucional:	**Lramirez@htmc.gob.ec**	E-mail personal.	**ladyramirezmoran@gmail.com**
Teléfono convencional:		Teléfono móvil:	**0984175240**

TRABAJO DE TITULACIÓN
CORRELACIÓN ECOSONOGRÁFICA E HISTOPATOLÓGICA EN EL DIAGNÓSTICO DE CANCER DE MAMA

MODALIDAD/OPCIÓN DE TITULACIÓN:		
1. TRABAJO DE INVESTIGACION (X)	**2. EXAMEN COMPLEXIVO** ( )	**3. ARTICULO CIENTIFICO** ( )

LÍNEAS DE INVESTIGACIÓN.	
UNIDAD DE POSGRADO, INVESTIGACIÓN Y DESARROLLO – UG.	
LÍNEA DE INVESTIGACIÓN:	SALUD HUMANA, ANIMAL Y DEL AMBIENTE
SUBLÍNEA:	METODOLOGIAS DE DIAGNOSTICA Y TERAPUETICA, BIOLOGICAS, BIOQUIMICAS Y MOLECULARES
MINISTERIO DE SALUD PÚBLICA.	
ÁREA/LÍNEA DE INVESTIGACIÓN:	NEOPLASIAS DE MAMA
LÍNEA DE INVESTIGACIÓN INSTITUCIONAL	
SUBLÍNEA	PERFIL EPIDEMIOLÓGICO

PALABRAS CLAVE: CÁNCER DE MAMA , DIAGNÓSTICO ECOGRAFIA

TIPO Y DISEÑO DE LA INVESTIGACIÓN:
ESTUDIO RETROSPECTIVO, ANALITICO CORTE TRANSVERSAL

TUTOR:	DRA ALEXANDRA YELA TAPIA
REVISOR METODOLÓGICO:	MSc Elvia Aspiazu Miranda
COORDINADOR DEL PROGRAMA:	DR. ALLAN DAVILA TERREROS

No. DE REGISTRO: No. CLASIFICACIÓN:

VALIDACIÓN DEL TRABAJO DE TITULACIÓN. DIRECTOR / COMISIÓN DE INVESTIGACIÓN.		
F)	F)	F)

Guayaquil, 6 de Enero del 2020

Sr. Dr.

Víctor Hugo Hinostroza Saltos MSc.

COORDINADOR DE POSGRADO

FACULTAD DE CIENCIAS MÉDICAS

UNIVERSIDAD DE GUAYAQUIL

De mi consideración:

En atención a la revisión y aprobación del PROYECTO de investigación del profesional **Md Lady Diana Ramírez Moran** de la especialización medica en Imagenologia, los cuales cumple con los parámetros establecidos en las normas vigentes de la Universidad y la propuesta de investigación titulado **"CORRELACIÓN ECOSONOGRÁFICA E HISTOPATOLÓGICA EN EL DIAGNÓSTICO DE CÁNCER DE MAMA"** manifiesto que cumple con los requisitos antes indicado

Atentamente:

Dra. Alexandra Yela Tapia
MÉDICO IMAGENÓLOGA
M.S.P. LIBRO 1 "A" FOLIO 9 No 27
REG. SENESCYT 1006-14-86051413
I.E.S.S. HOSPITAL REGIONAL T. N.

DRA ALEXANDRA YELA TAPIA
TUTOR DE TESIS

Guayaquil, 6 de Enero del 2020

Sr. Dr.

Víctor Hugo Hinostroza Saltos MSc.

COORDINADOR DE POSGRADO

FACULTAD DE CIENCIAS MÉDICAS

UNIVERSIDAD DE GUAYAQUIL

De mi consideración:

En atención a la revisión y aprobación del PROYECTO de investigación del profesional **Md Lady Diana Ramírez Moran** de la especialización medica en Imagenologia, los cuales cumple con los parámetros establecidos en las normas vigentes de la Universidad y la propuesta de investigación titulado **"CORRELACIÓN ECOSONOGRÁFICA E HISTOPATOLÓGICA EN EL DIAGNÓSTICO DE CÁNCER DE MAMA"** manifiesto que cumple con los requisitos antes indicado

Atentamente:

Dr. Allan Davila Terreros
MEDICO IMAGENOLOGO
MASTER EN EMERGENCIAS
R. SENESCYT 1006-2016-167600
C.I.: 091956240-7

DR ALLAN DAVILA TERREROS
COORDINADOR DE POSGRADO

Memorando Nro. IESS-HTMC-CGI-2020-0082-FDQ
Guayaquil, 08 de Julio de 2020

PARA: LADY DIANA RAMIREZ MORAN
Universidad de Guayaquil

De mi consideración:

Yo, Mgs. Daniel Moran Riquero, con cedula de identidad Nro. 1204008518, en mi calidad de Coordinador General de Investigación del Hospital de Especialidades Teodoro Maldonado Carbo, certifico que he **revisado y aprobado** el proyecto final de tesis realizado por la Dra. Lady Diana Ramirez Moran, estudiante Universidad de Guayaquil, sobre el Tema: ***"CORRELACION ECOSONOGRAFICA E HISTOPATOLOGICA EN EL DIAGNOSTICO DE CANCER DE MAMA"*** **periodo Mayo 2017 a Junio 2018 en el Hospital Teodoro Maldonado.**

Particular que comunico para que continúe el proceso pertinente.

Atentamente,

HOSPITAL DE ESPECIALIDADES T.M.C.
Mgs. Daniel Morán Riquero
COORDINADOR GENERAL DE INVESTIGACIÓN

Mgs. Daniel Moran Riquero
COORDINADOR GENERAL DE INVESTIGACIÓN, ENCARGADO HOSPITAL DE ESPECIALIDADES – TEODORO MALDONADO CARBO

Referencias:
- Solicitud

mm

Memorando Nro. IESS-HTMC-CGI-2019-0168-FDQ
Guayaquil, 19 de Julio de 2019

PARA: Dra. C. Ketty Piedra Chávez
Coordinadora de Posgrado
Facultad de Ciencias Médicas de Universidad de Guayaquil

De mi consideración:

Yo, Mgs. Wilson Stalin Benites Illescas, con cedula de identidad Nro. 0701503047, médico tratante de la Unidad Técnica de Cirugía, en mi calidad de Coordinador General de Investigación del Hospital de Especialidades Teodoro Maldonado Carbo, certifico que la Dra. Lady Diana Ramírez Morán, Posgradista de Imagenología, de la Universidad de Guayaquil, sobre el tema: ***"CORRELACION ECOSONOGRAFICA E HISTOPATOLOGICA EN EL DIAGNOSTICO DE CANCER DE MAMA",*** usando la base de datos CIE 10: C50, C500, C502, C503, C501, C504, C505, C508, C506 y C509, de pacientes atendidos en este Centro Hospitalario.

Particular que comunico para que continúe el proceso pertinente.

Atentamente,

Dr. Wilson Benites Illescas
COORDINADOR GENERAL
DE INVESTIGACIÓN (E)
HOSPITAL DE ESPECIALIDADES T.M.C.

Mgs. Wilson Stalin Benites Illescas
COORDINADOR GENERAL DE INVESTIGACIÓN, ENCARGADO HOSPITAL DE ESPECIALIDADES – TEODORO MALDONADO CARBO

Referencias:
- Solicitud

em

UNIVERSIDAD DE GUAYAQUIL

FACULTAD DE CIENCIAS MÉDICAS

COORDINACIÓN DE POSGRADO

PROYECTO DE INVESTIGACIÓN PRESENTADO COMO REQUISITO PREVIO PARA LA OBTENCIÓN DEL TITULO DE ESPECIALISTA EN IMAGENOLOGIA

TEMA

"Correlación Ecosonográfica E Histopatológica En El Diagnóstico De Cáncer De Mama"

AUTOR

MD. LADY DIANA RAMIREZ MORAN

TUTOR

DRA ALEXANDRA DIGNA YELA TAPIA

AÑO

2020

GUAYAQUIL - ECUADOR

UNIVERSIDAD DE GUAYAQUIL
FACULTAD DE CIENCIAS MÉDICAS
COORDINACIÓN DE POSGRADO

DECLARACIÓN DE RESPONSABILIDAD

Yo, Lady Diana Ramírez Morán

DECLARO QUE:

Este proyecto de investigación: **"CORRELACIÓN ECOSONOGRÁFICA E HISTOPATOLÓGICA EN EL DIAGNÓSTICO DE CÁNCER DE MAMA"** como parte de requisito, previa a la obtención del título de **ESPECIALISTA EN IMAGENOLOGÍA** ha sido desarrollada en base a una investigación exhaustiva, respetando derechos intelectuales de terceros conforme las citas que constan en el texto del trabajo, y cuyas fuentes se incorporan en la bibliografía. Consecuentemente este trabajo es de mi total autoría.

En virtud de esta declaración, me responsabilizo del contenido, veracidad y alcance científico del Anteproyecto de Tesis mencionado.

AUTORA

Md. Lady Diana Ramírez Morán
CC: 1206117549

DEDICATORIA

A Jehová Dios, mi familia, que siempre está presente, protegiéndome, amándome y guiándome

A mi madre por ser un gran apoyo, no solo en el desarrollo de la tesis, sino además en los momentos difíciles de mi vida

AGRADECIMIENTO

A la Dra. Alexandra Yela, y al Dr. Allan Dávila por guiarme en el desarrollo de este proyecto de tesis, con su entrega, sabiduría y tiempo

RESUMEN

Antecedentes: El cáncer de mama es una patología de gran frecuencia. La resonancia magnética es el método de referencia para diagnóstico. Sin embargo, sus costos obligan el uso de métodos más baratos como la ecografía que tiene rendimiento diagnóstico variable.

Objetivos: Determinar la correlación de las características ecosonográfica e histopatológica en pacientes con sospecha de cáncer de mama.

Metodología: Se realizó un estudio transversal que incluyó 112 mujeres de 30 a 50 años atendidas en el hospital Teodoro Maldonado en Guayaquil-Ecuador entre 1-06-2017 y 31-05-2018 por solicitud de ecografía por nódulo mamario. Se seleccionaron aleatoriamente pacientes sin antecedentes de cáncer de mama, con estudio histopatológico de la lesión. Se excluyeron gestantes. Para las criterios de BI-RADS se consideró de alto riesgo categoría 4b-5; para el diagnóstico ecográfico el criterio del imagenólogo.

Resultados: La prevalencia de cáncer de mama fue del 85%, más frecuente el ductal (92,1%). El valor de los criterios ecográficos BI-RADS para diagnóstico de cáncer fue S: 60%, E: 64.71%, VPP: 90.48%, VPN: 22.45%, CPP 1,70, CPN 0,62. Para el informe con criterio ecográfico en relación a la apreciación de observador como lesión maligna fue S: 93.68%, E: 11.76 %; VPP: 85.58%; VPN: 25%; CPP 1.06; CPN 0,54.

Conclusiones: El rendimiento diagnóstico con BIRADS tiene un mejor desempeño diagnóstico que el criterio médico. En parte podría ser por la subjetividad del examen que implica experiencia.

Palabras Claves: Cáncer de mama. Diagnóstico. Ecografía.

ABSTRACT

Background: Breast cancer is a very frequent pathology. Magnetic resonance imaging is the gold standard for diagnosis. However, their costs force the use of cheaper methods such as ultrasound that has variable diagnostic performance.

Objectives: To determine the correlation of the echo-sonographic and histopathological characteristics in patients with suspected breast cancer.

Methodology: A cross-sectional study was conducted that included 112 women between the ages of 30 and 50 treated at the Teodoro Maldonado Hospital in Guayaquil-Ecuador between 06-06-2017 and 05-31-2018, by request for ultrasound imaging of the breast lump. Patients without a history of breast cancer were randomly selected, with a histopathological study of the lesion. Pregnant women were excluded. For the BI-RADS criteria, category 4b-5 was considered high risk; for the ultrasound diagnosis the criterion of the imaging specialist.

Results: The prevalence of breast cancer was 85%, the most frequent was ductal cancer (92.1%). The value of the BI-RADS ultrasound criteria for cancer diagnosis was S: 60%, E: 64.71%, PPV: 90.48%, NPV: 22.45%, PPR: 1.70, NPR: 0.62. For the report with ultrasound criteria in relation to the observer's appreciation as a malignant lesion, it was S: 93.68%, E: 11.76%; PPV: 85.58%; NPV: 25%; PPR: 1.06; NPR: 0.54.

Conclusions: The diagnostic performance with BIRADS has a better diagnostic performance than the medical criteria. In part it could be due to the subjectivity of the exam that involves experience.

Key Words: Breast cancer. Diagnosis Ultrasound

INDICE DE CONTENIDOS

INTRODUCCIÓN 1
CAPÍTULO I PLANTEAMIENTO DEL PROBLEMA 3
1.1 Determinación del problema 3
1.2 Formulación del problema 3
1.3 Pregunta de Investigación 3
1.4 Justificación 3
1.4 Formulación de objetivos 4
1.4.1 General 4
1.4.2 Específicos 4
1.5 Hipótesis 4
CAPÍTULO II MARCO TEÓRICO 5
2.1 Teorías generales 5
2.1.1 Epidemiología del cáncer de mama 5
2.1.2 Biología del cáncer de mama 5
2.1.3 Factores de riesgo en cáncer de mama 7
2.1.4 Importancia del cribado por imágenes en cáncer de mama 7
2.1.5 Los estudios de imágenes en el cáncer de mama 8
2.2 Teorías Sustantivas 10
2.2.1 Ecografía mamaria en la Medicina 10
2.2.2 Importancia de la ecografía en el cribado de cáncer de mama 11
2.2.3 El uso de BI-RADS en Ecografía de mama 14
2.3 Referentes Empíricos 16
CAPÍTULO III MATERIALES Y METODOS 20
3.1 Materiales 20
3.1.1 Lugar de la investigación 20
3.1.2 Periodo de la investigación 20
3.1.3 Universo y muestra 20
3.1.4 Recursos utilizados 21
3.1.5 Presupuesto 21
3.2 Método 22
3.2.1 Tipo de investigación 22

3.2.2 Criterios éticos 23
3.2.3 Operacionalización de variables 23
3.2.4 Procedimiento de la investigación 24
3.2.5 Instrumentos y métodos de recolección de información 25
3.2.6 Estrategias del análisis estadístico 25
3.2.7 Cronograma 26
CAPITULO IV PRESENTACIÓN DE RESULTADOS 27
4.1 Resultados 27
4.2 Discusión 37
CAPÍTULO V CONCLUSIONES Y RECOMENDACIONES 39
5.1 Conclusiones 39
5.2 Recomendaciones 40
Bibliografía 41

INDICE DE TABLAS

Tabla 3-1: Costo del personal de Investigación 21
Tabla 3-2: Costo del Material de investigación 22
Tabla 3-3: Costo del personal de Investigación o Servicio 22
Tabla 3-4: Costo Total de la Investigación 22
Tabla 3-5: Matriz de operacionalización de variables 23
Tabla 3-6: Matriz de distribución de actividades (cronograma de Gant) 26
Tabla 4-1: Características ecográficas de las lesiones presentes entre la población incorporada en el estudio 28
Tabla 4-2: Ubicación de la lesión encontrada entre los pacientes incluidos en el estudio 30
Tabla 4-3: Asociación entre los criterios BI-RADS ecográfica y el tipo histopatológico de la lesión de mama entre pacientes incluidos en la investigación 33
Tabla 4-4: Asociación entre el diagnóstico ecográfico y el tipo histopatológico de la lesión de mama entre pacientes incluidos en la investigación 34
Tabla 4-5: Valoración de los criterios BI-RADS ecográfica para diagnosticar lesiones malignas de mama 35
Tabla 4-6: Valoración del diagnóstico ecográfico para diagnosticar lesiones malignas de mama 36

ÍNDICE DE GRÁFICOS

Ilustración 1-1: Referencia rápida BI-RADS..... 13
Ilustración 4-1: Distribución de los casos incorporados en el estudio según edad..... 27
Ilustración 4-2: Clasificación histopatológica de la tumoración de mama entre los casos incorporados al estudio 31
Ilustración 4-3: Tipo histopatológico de la tumoración de mama entre los casos incorporados al estudio 32

INDICE DE ANEXOS

Anexo 1: Formulario de recolección de información 47
Anexo 2: Base de datos..... 48

INTRODUCCIÓN

El cáncer de mama es la neoplasia diagnosticada con más frecuencia y la principal causa mundial de muerte entre mujeres según las estimaciones de GLOBOCAN 2018 sobre incidencia y mortalidad por cáncer (Bray et al. 2018). La detección temprana y la discriminación precisa del cáncer de mama de las lesiones benignas juegan un papel importante en la determinación del régimen terapéutico, lo que puede ayudar a mejorar la supervivencia libre de enfermedad y la supervivencia general cuando los pacientes son diagnosticados tempranamente y tratados de manera oportuna.

Generalmente el cáncer de mama se diagnostica a través de un síntoma y/o la detección de una lesión en la mama que finaliza con la solicitud de un estudio de mama por imágenes. La detección de tumores que son más pequeños y limitados, tienen menores probabilidades de metástasis, son más susceptibles a la cirugía axilar conservadora de la mama y tienen menos probabilidades de requerir quimioterapia. Este escenario se traduce en una reducción de la morbilidad relacionada con el tratamiento y una mejor supervivencia.

Hasta ahora, la única modalidad de estudio por imágenes que ha sido aprobada con este fin es la mamografía (Pace y Keating 2014) pero varios aspectos como el alto porcentaje de falsos positivos, la cantidad de radiación a las que son expuestos los tejidos mamarios, la incomodidad provocada el examen sobre todo en lo referente al dolor y sobre todo los costas han cuestionado su verdadera aporte, inclusive con la presencia de estudio con resultados controversiales en cuanto a su utilidad como método de valor en la lucha contra la mortalidad provocada por el azote del cáncer de mama. Inclusive ni siguiera la adición de mejoras ha logrado mejorar este aspecto. Últimamente se ha señalado que la resonancia magnética podría ser un complemento ideal para el estudio de las tumoraciones de mama, pero aún faltan también varios estudios y sobre todo hay que tomar en cuenta que la adición de este examen incrementaría el coste del estudio.

Lo que queda claro es que el estudio del ultrasonido sobre todo en entorno de países de ingresos bajo o medios como el Ecuador y a pesar de que en términos generales es un método de rendimiento moderado, mucho más con el desarrollo de adelantos importantes en el software de los equipos y mejores transductores, una de las principales

limitaciones de este método diagnóstico es la alta tasa de resultados falsos positivos y la dependencia de la experiencia del operador que le impiden que pueda hasta la fecha ser considerado como la primera opción en el estudio del cáncer de mama..

.

CAPÍTULO I

PLANTEAMIENTO DEL PROBLEMA

1.1 Determinación del problema

En Ecuador en 2018 se informaron 28.058 casos nuevos de cáncer y se considera que existe una tasa de incidencia de 165 casos de cáncer por cada 100.000 mujeres. De estos 2787 (18,2%) fueron cáncer de mama (Dirección Nacional de Estadísticas y Análisis de la Información de Salud 2018). El cáncer de mama es el tumor maligno más frecuente en mujeres de Guayaquil representando el 24,8% de todos los cánceres reportados en 2017. En ese mismo año produjo una tasa mortalidad en mujeres menores de 75 años de 5,85 muertes por cada 100 000 mujeres (SOLCA 2018).

En el hospital Teodoro Maldonado Carbo se realizan anualmente un promedio de 500 exámenes ecográficos por sospecha de cáncer de mama en los que el diagnóstico final es el producto de la experiencia del imagenólogo y la interpretación de los criterios BI-RADS. A pesar del elevado número de exámenes se desconoce el rendimiento diagnóstico de la ecografía

1.2 Formulación del problema

El desconocimiento de la correlación entre la ecografía y el diagnóstico histopatológico en cáncer de mama impide que se obtenga un valoración de la precisión de la prueba por lo que no se puede ofrecer a los usuarios un estimativo de cuanto confiar en el examen que se le va a realizar.

1.3 Pregunta de Investigación

¿Existe correlación entre las características ecosonográfica y el resultado histopatológico reportadas en pacientes con sospecha de cáncer de mama?

1.4 Justificación

El estudio se justifica en el hecho de que la socialización de la información que determina el rendimiento diagnóstico de la ecografía de mama realizada en el hospital

Teodoro Maldonado Carbo para el diagnóstico de cáncer de mama en la población de mujeres con sospecha de esta neoplasia, puede disminuir la incertidumbre hacia los resultados obtenidos y llevar a una reducción del tiempo tomado para decidir la intervención terapéutica y para planificar una intervención de tratamiento más acorde a los hallazgos.

1.4 Formulación de objetivos

1.4.1 General

Determinar la correlación de las características ecosonográfica e histopatológica en pacientes con sospecha de cáncer de mama.

1.4.2 Específicos

- Describir las características ecosonográficas de las pacientes con sospecha de cáncer de mama
- Estimar el valor de la ecografía para el diagnóstico de cáncer de mama.
- Identificar la correlación ecosonográfica e histopatológica en el cáncer de mama.
- Establecer los aciertos y fallos de la ecografía en diagnóstico de cáncer de mama.

1.5 Hipótesis

"Existe correlación entre las características ecosonográfica y el diagnóstico histopatológico de cáncer de mama"

CAPÍTULO II
MARCO TEÓRICO

2.1 Teorías generales

2.1.1 Epidemiología del cáncer de mama

El cáncer de mama es la causa de muerte por cáncer más frecuentemente diagnosticada en mujeres en todo el mundo, la segunda causa principal de muerte por cáncer en mujeres en países desarrollados, y la principal causa de muerte por cáncer en pacientes jóvenes de países de ingresos bajos y medios, donde una alta proporción de mujeres presentan enfermedad avanzada, lo que conduce a un mal pronóstico (Lauby-Secretan et al. 2015). A nivel mundial, el número de casos de cáncer de mama estará aumentando de 1,4 millones de casos nuevos a nivel mundial en 2008 (Bray et al. 2012), a más de 2,1 millones para 2030 (Bray et al. 2012) . Casi la mitad de esta carga se observa en los países desarrollados, muchos de los cuales tienen exámenes organizados. El 23% de los casos mundiales de cáncer de mama se observan en mujeres de 15 a 49 años en países en desarrollo (Bray et al. 2018) . Más importante aún, incluso después de corregir el creciente número de casos, son las muertes por cáncer de seno, ya que están aumentando en todo el mundo en mujeres de 49 años o menos en los países en desarrollo (Forouzanfar et al. 2011). La baja incidencia en las regiones en desarrollo atribuida a la falta y / o falta de registro de cáncer y la recopilación de datos que, sin embargo, comenzó a mejorar en la última década (Badu-Peprah y Adu-Sarkodie 2018).

2.1.2 Biología del cáncer de mama

Hasta hace aproximadamente 10 años, el cáncer de seno se clasificaba principalmente según su morfología (ductal, lobular, tubular y similares), y la asignación de tratamiento adicional se basaba principalmente en el estadio TNM (es decir, el tamaño del cáncer, la presencia o ausencia de metástasis en los ganglios linfáticos y presencia o ausencia de metástasis a distancia). Con el advenimiento del subtipo molecular del cáncer de mama, este concepto se ha abandonado más o menos, o al menos se ha modificado en gran medida. La clasificación de los cánceres de mama y la estratificación del tratamiento

ahora se basa en su perfil de expresión génica diferente (Bertos y Park 2011; Tran y Bedard 2011; Kuhl 2015).

En la práctica clínica, los cánceres de seno se agrupan actualmente en 4 clases principales que se distinguen en función de diferentes patrones de adiciones y deleciones genómicas. Estos grupos son: luminal-A, luminal-B (con o sin sobreexpresión del receptor 2 del factor de crecimiento epidérmico humano [HER2]), positivo para HER2 y triple negativo (no basal y basal). En el paciente clínico, estos subtipos diferentes están determinados por marcadores sustitutos, es decir, por hallazgos inmunohistoquímicos, para obviar la necesidad de perfiles de expresión génica en cada paciente. Estos marcadores sustitutos son (a) presencia de receptores de estrógeno y progesterona (ER, PR), (b) sobreexpresión del oncogén HER-2 y (c) tasa de proliferación medida por Ki-67 (Bertos y Park 2011; Tran y Bedard 2011; Kuhl 2015; Eugênio et al. 2016).

Los subtipos genómicos proporcionan información pronóstica. En un extremo del espectro, los cánceres luminal-A tienen un pronóstico excelente; La supervivencia a 10 años será superior al 95% para la enfermedad localizada. En el otro extremo del espectro, los triple negativos (de tipo basal) son un grupo heterogéneo de cánceres de mama biológicamente agresivos que pueden comportarse clínicamente casi como cánceres de pulmón de células pequeñas y pueden tomar vías metastásicas impredecibles (Bertos y Park 2011; Tran y Bedard 2011; Kuhl 2015).

Los subtipos genómicos determinan la elección del tratamiento sistémico. Los cánceres de seno Luminal-A responden tan bien al tratamiento antihormonal (tamoxifeno o inhibidores de la aromatasa) que, por lo general, no se recomienda la quimioterapia citotóxica, incluso si los ganglios linfáticos axilares son positivos. En contraste, la quimioterapia citotóxica se recomienda constantemente para los subtipos restantes. Además, los cánceres luminal-B reciben tratamiento antihormonal y los cánceres positivos para HER2 reciben bloqueadores HER-2. Los tumores triple negativos (TNT) reciben quimioterapia sistémica sola, posiblemente incluyendo nuevos agentes como los inhibidores de poli-ADP ribosa polimerasa o inhibidores del receptor de andrógenos (Bertos y Park 2011; Tran y Bedard 2011; Kuhl 2015).

Aproximadamente 30% a 40% de los cánceres de seno pertenecen a la categoría luminal-A, otro 20% a 30% a luminal-B, y 10% a 20% a cáncer de seno HER-2 positivo y triple negativo cada uno. Por consiguiente, es posible una terapia dirigida, por bloqueo antihormonal y / o por receptor HER2, en entre el 80% y el 90% de los casos de cáncer de mama (Bertos y Park 2011; Tran y Bedard 2011; Kuhl 2015).

2.1.3 Factores de riesgo en cáncer de mama

La incidencia del cáncer de seno femenino está aumentando en todas partes. Esta tendencia desfavorable se debe en parte al aumento de los factores de riesgo, como la disminución de la maternidad y la lactancia materna, el aumento de la exposición a hormonas exógenas y los cambios perjudiciales en la dieta y el estilo de vida, incluida la obesidad, ingesta de alcohol y menos actividad física, la menarquia temprana y la menopausia tardía. Los factores de riesgo establecidos para el cáncer de seno incluyen edad, antecedentes familiares o personales de cáncer de seno o de lesiones precancerosas, exposición a radiación ionizante y predisposición genética (Badu-Peprah y Adu-Sarkodie 2018; Berg et al. 2016).

2.1.4 Importancia del cribado por imágenes en cáncer de mama

La detección del cáncer de seno tiene como objetivo reducir la mortalidad por este cáncer, así como la morbilidad asociada con etapas avanzadas de la enfermedad, a través de la detección temprana en mujeres asintomáticas. La clave para lograr los mayores efectos potenciales de este examen es proporcionar acceso temprano a servicios de diagnóstico y tratamiento efectivos. El aseguramiento integral de la calidad es esencial para mantener un equilibrio apropiado entre beneficios y daños (Freimanis y Yacobozzi 2014).

Si bien los avances en el tratamiento han mejorado los resultados en el cáncer de mama, el estado de los ganglios linfáticos axilares sigue siendo el factor pronóstico más importante. Los cánceres detectados clínicamente son más grandes, con un tamaño medio de 2,6 cm, en comparación con los que se detectan mediante mamografía de detección, con un tamaño medio de 1,5 cm. Los cánceres encontrados clínicamente son también más propensos a mostrar metástasis ganglionares axilares: 38% a 45% son ganglios positivos

en comparación con 18% a 25% de los cánceres detectados por mamografía (Berg et al. 2016) .

El beneficio en la supervivencia del cribado mamográfico se debe a la identificación de cánceres invasivos con ganglios negativos. En ensayos controlados aleatorios, se observó una reducción del 15% en la mortalidad por cáncer de mama en mujeres de 40 a 49 años y una reducción del 22% en mujeres de 50 a 74 años. El beneficio reducido de la mamografía en las mujeres más jóvenes se debe a varios factores, incluidos los efectos de enmascaramiento del parénquima denso, que es más común en este grupo, y también porque los cánceres son invasivos, de crecimiento más rápido, y pueden presentarse clínicamente en el intervalo entre exámenes. La mamografía no está ampliamente disponible en los países en desarrollo. Una prueba que detecta cánceres invasivos con ganglios negativos, así tan buena o mejor que la mamografía, con detección de cáncer no limitada por la densidad del seno, que es además portátil, menos costosa y sin uso de radiación ionizante, podría contribuir a la reducción de la mortalidad por cáncer de seno en todo el mundo. En el protocolo 6666 prospectivo internacional multicéntrico de la Red de Imágenes del Colegio Americano de Radiología (ACRIN), se observó un aumento estadísticamente significativo en la detección de cáncer cuando se agregó a la mamografía un tamizaje con ultrasonido de toda la mama realizado por un médico. En ACRIN 6666, el cribado con ecografía se realizó e interpretó independientemente de los resultados mamográficos. El estudio brindo la oportunidad de considerar las características de rendimiento de la detección programática del cáncer de seno usando solo ultrasonido, al tiempo que compara los resultados con los observados en la mamografía (Berg et al. 2016)

2.1.5 Los estudios de imágenes en el cáncer de mama

La Resonancia magnética es la única modalidad de detección probada para reducir la mortalidad específica por cáncer de mama. La mamografía de detección conduce a una reducción general del 19% en la mortalidad por cáncer de mama y se considera que tiene más beneficio para las mujeres desde los 60 años (32%). Como resultado, la American Cancer Society recomienda la mamografía de detección a partir de los 45 años o antes, según las preferencias individuales ya que desde esta edad se logra una reducción de la mortalidad del 15%. Los posibles aspectos negativos de la mamografía de detección son

los exámenes falsos positivos (61%), la exposición a la radiación, el dolor, la ansiedad y otros efectos psicológicos negativos, así como el importante asunto de los costos. La mamografía tiene una probabilidad de un resultado falso positivo durante un período de 10 años para las mujeres que comienzan la detección entre las edades de 40 y 50 años. El riesgo de un examen falso positivo disminuye conforme se incrementa la edad (Pace y Keating 2014). Esto inclusive a determinado se recomiende la realización mamografía de detección cada dos años en mujeres de 50 a 74 años de edad, tomando en cuenta que las mujeres más jóvenes tienen una alta tasa de resultados falsos positivos y que la mamografía en mujeres de 39 a 49 años se recomiende siempre y cuando tengan un algo puntaje luego de una estratificación de su riesgo de cáncer de mama mediante alguna escala validada o si el examen es solicitado por la paciente.

La adición de la tomosíntesis mamaria digital a un examen de mamografía digital de campo completo convencional reduce los resultados falsos positivos y aumenta la detección del cáncer. Una preocupación acerca de agregar tomosíntesis mamaria digital a la detección es la duplicación aproximada de la dosis de radiación sobre la de la mamografía digital de campo completo convencional realizada de manera independiente. Para abordar este problema, algunas instituciones, como la nuestra, reconstruyen imágenes sintéticas bidimensionales a partir de imágenes de tomosíntesis tridimensionales; Este proceso reduce la dosis de radiación en aproximadamente un 45%. La experiencia clínica inicial con imágenes sintéticas bidimensionales no ha demostrado un aumento en los exámenes de recuerdo, por lo que se mantiene el beneficio más significativo de la tomosíntesis. Aun así, la reducción de los exámenes falsos positivos después de la implementación de la tomosíntesis ha sido solo de 16 por cada 1,000, y una reducción máxima aceptable en la tasa de recuerdo del 12% al 9% al 10% y un aumento en el umbral de biopsia de un 2% de probabilidad de malignidad a un 4% de probabilidad de malignidad lo que podría tener un mayor impacto en la reducción del daño de la detección (Hall 2014; McDonald et al. 2016).

Complementar la mamografía con otras modalidades de imágenes para pacientes de alto riesgo conduce a la detección adicional de cánceres ocultos mamográficamente. La resonancia magnética tendría una mayor sensibilidad a la malignidad (84,6%) que la ecografía (39,6%) o la mamografía (38,6%). Además, el uso de resonancia magnética (RM) como complemento de la mamografía tiene una mayor

sensibilidad a la malignidad (92,7%) que el uso de ultrasonido como complemento de la mamografía (52%). Como resultado, para las mujeres que tienen un riesgo de cáncer de seno de más del 20% de por vida, se recomienda la resonancia magnética de mama como complemento de la mamografía. Este grupo incluye mujeres con mutaciones genéticas que connotan un mayor riesgo de cáncer de seno y aquellas con antecedentes de radioterapia para el linfoma de Hodgkin que incluyó el tejido mamario (McDonald et al. 2016; Cho et al. 2017).

El ultrasonido es una buena opción para la detección de mujeres de alto riesgo que no pueden hacerse una RM de seno o mujeres con riesgo intermedio, como aquellas con senos densos. Las principales limitaciones de la ecografía de detección son una alta tasa de resultados falsos positivos y la dependencia de la experiencia del operador. La alta tasa de resultados falsos positivos (y el bajo valor predictivo positivo) de la ecografía aún no cumple con el estándar mínimo recomendado por la Agencia de Ultrasonidos para la Investigación y Política de Atención Médica. Con respecto a otras modalidades de detección, el criterio actual de idoneidad del American College of Radiology (ACR) establece: "No hay evidencia suficiente para apoyar el uso de modalidades de imágenes [de detección adicionales] como la termografía, imágenes de rayos gamma específicas para el seno , mamografía por emisión de positrones e imágenes ópticas ” (McDonald et al. 2016).

2.2 Teorías Sustantivas

2.2.1 Ecografía mamaria en la Medicina

La ecografía puede evaluar la morfología, la orientación, la estructura interna y los márgenes de las lesiones desde múltiples planos con alta resolución, tanto en los senos predominantemente grasos como en las estructuras densas y glandulares. Entre esas características, el tejido circundante, la forma, el contorno del margen, el límite de la lesión y las características acústicas posteriores fueron factores importantes a considerar al clasificar una lesión. Los resultados de la medición del tumor, incluido el "halo", predijeron el tamaño del tumor para el carcinoma lobular invasivo, con una alta precisión diagnóstica. El sistema de informe e información de imágenes mamarias (BI-RADS) del ACR se ha utilizado ampliamente en la mayoría de los países donde se implementa la

detección del cáncer de mama. BI-RADS está diseñado para reducir la variabilidad entre radiólogos al crear informes para mamografía, ultrasonografía o resonancia magnética. La cuarta versión de la Edición Americana se completa con ultrasonidos y léxicos de resonancia magnética. Una actualización extensa de la Cuarta y Quinta Edición de BI-RADS (2013) realizó algunas revisiones basadas en la práctica clínica acumulada (Guo et al. 2018b). La variabilidad del observador de BI-RADS para la ecografía mamaria mostraron que el acuerdo entre observadores e intraobservadores con el Léxico BI-RADS para ultrasonidos es satisfactorio. El uso del Léxico BI-RADS puede proporcionar una descripción precisa y coherente y una evaluación de los ultrasonidos. De mama. BI-RADS está integrado en el DICOM estándar y se implementa directamente en las estaciones de mamografía digital y en el diagnóstico asistido por computadora (Guo et al. 2018a; Lee et al. 2008).

2.2.2 Importancia de la ecografía en el cribado de cáncer de mama

La ecografía de mamas en modo B se introdujo a finales de 1970 y se utilizó por primera vez para distinguir con mayor precisión una imagen mamarias quísticas de sólidas. En Europa, tanto los cirujanos mamarios como los radiólogos adoptaron la ecografía mamaria y la utilizaron de forma rutinaria para el cribado del cáncer de mama y para fines de diagnóstico desde la década de 1980. En los Estados Unidos, llevó mucho más tiempo aceptar la ecografía mamaria como un método de imagen mamaria por sí solo, especialmente combinados con enfoques técnicos avanzados como Doppler color, ecografía tridimensional (3D) y onda de corte elastográfíca. Con la adición de un capítulo específico sobre las pautas de adquisición de ultrasonido de mama, la terminología y los criterios de interpretación de imágenes en el léxico del Sistema de Información y Reporte de Imágenes de Seno en 2003, el uso de ultrasonido se estableció como una examen de imágenes de gran importancia para el estudio del cáncer de mama (Kuhl 2015) .

Uno de los aspectos más importantes al momento establecer los métodos de cribado para cáncer de mama, son los daños más importantes asociados con la detección temprana del cáncer de seno a través de la mamografía como los resultados falsos positivos, el sobrediagnóstico y posiblemente el cáncer inducido por la radiación. Las estimaciones del riesgo acumulativo de resultados falsos positivos difieren entre los programas organizados y la detección oportunista. La estimación del riesgo acumulativo

para los programas organizados es de aproximadamente el 20% para una mujer que tenía 10 evaluaciones entre las edades de 50 y 70 años. Menos del 5% de todas las pruebas de detección de falsos positivos resultaron en un procedimiento invasivo. Debido a las diferencias en los sistemas de salud y el control de calidad para el rendimiento de los exámenes de detección, las tasas de recuerdo para investigación adicional tienden a ser más altas en los exámenes oportunistas que en los programas de cribado organizados. En general, los estudios muestran que tener una mamografía falsamente positiva tiene consecuencias psicológicas negativas a corto plazo para algunas mujeres (Lauby-Secretan et al. 2015; Bond et al. 2013; Hofvind et al. 2012).

El sobrediagnóstico se puede estimar sobre la base de datos de estudios observacionales realizados en programas organizados o mediante modelos estadísticos. Existe un debate en curso sobre el método preferido para estimar el sobrediagnóstico. Después de una revisión exhaustiva de la literatura disponible, el grupo de trabajo concluyó que la estimación más adecuada del sobrediagnóstico está representada por la diferencia en las probabilidades acumulativas de detección de cáncer de mama en mujeres cribadas y no cribadas, después de permitir suficiente tiempo de espera. El Grupo de trabajo de Euroscreen calculó una estimación resumida del sobrediagnóstico del 6,5% (rango, 1 a 10%) sobre la base de datos de estudios en Europa que se ajustaron tanto por el tiempo de entrega como por las tendencias contemporáneas de incidencia. Cuando se utilizaron los mismos comparadores, las estimaciones correspondientes de sobrediagnóstico en ensayos aleatorizados y controlados después de un largo período de seguimiento desde el final del cribado fueron similares (4 a 11%). Estudios observacionales similares no europeos y más recientes en Europa han llevado a estimaciones más altas de sobrediagnóstico (Lauby-Secretan et al. 2015; Puliti et al. 2012).

El cáncer de mama inducido por radiación es una preocupación en las mujeres a las que se les ofrece un examen de detección. El riesgo acumulado estimado de muerte por cáncer de seno debido a la radiación del examen mamográfico es de 1 a 10 por 100,000 mujeres, dependiendo de la edad, la frecuencia y duración del examen (Lauby-Secretan et al. 2015; Advisory Group on Ionising Radiation. 2011).

Tejido mamario	Términos	
A. Composición del tejido (solo tamizaje)	1. a. Ecoestructura adiposa homogénea 2. a. Ecoestructura fibroglandular homogénea 3. c. Ecoestructura heterogénea	
Hallazgos	**Términos**	
B. Nódulos	1. Forma	a. Ovalada b. Redondeada c. Irregular
	2. Orientación	a. Paralela b. No paralela
	3. Margen	a. Circunscrito b. No circunscrito i. Indefinido ii. Angulado iii. Microlobulado iv. Espiculado
	4. Ecogenicidad	a. Anecoica b. Hiperecoica c. Compleja (quística y sólida) d. Hipoecoica e. Isoecoica f. Heterogénea
	5. Hallazgos acústicos p osteriores	a. Sin hallazgos acústicos posteriores b. Refuerzo acústico posterior c. Sombra acústica posterior d. Patrón mixto
C. Calcificaciones	1. Calcificaciones intranodulares 2. Calcificaciones extranodulares 3. Calcificaciones intraductales	
D. Hallazgos asociados	1. Distorsión de la arquitectura	
	2. Cambios ductales	
	3. Cambios cutáneos	a. Engrosamiento cutáneo b. Retracción cutánea
	4. Edema	
	5. Vascularización	a. Ausente b. Interna c. Anular
	6. Elasticidad	a. Blanda b. Intermedia c. Dura
E. Casos especiales	1. Quiste simple	
	2. Microquistes agrupados	
	3. Quiste complicado	
	4. Lesión dentro del espesor cutáneo	
	5. Cuerpo extraño, incluidos los implantes mamarios	
	6. Ganglios linfáticos intramamarios	
	7. Ganglios linfáticos axilares	
	8. Alteraciones vasculares	a. MAV (malformaciones arteriovenosas/seudoaneurismas) b. Enfermedad de Mondor
	9. Colecciones líquidas posquirúrgicas	
	10. Necrosis grasa	

Ilustración 1-1: ***Referencia rápida BI-RADS*****. Modificado de Spak et al. 2017, pág. 183**

2.2.3 El uso de BI-RADS en Ecografía de mama

El Breast Imaging Reporting y Data System (BI-RADS ®) es un sistema normalizado de presentación de informes de patología de mama detectado en la mamografía, la ecografía y la resonancia magnética nuclear (RMN). Este sistema estructurado fomenta la coherencia entre los informes y facilita una comunicación clara entre el radiólogo y otros médicos al proporcionar un léxico de descriptores, una estructura de informes que relaciona las categorías de evaluación con las recomendaciones de gestión y un marco para la recopilación y auditoría de datos. Publicado por el American College of Radiology (ACR), la edición inicial de BI-RADS ® fue creado en 1993. La segunda, tercera y cuarta ediciones se lanzaron en 1995, 1998 y 2003 respectivamente. Cada edición se basó en trabajos anteriores al aclarar términos anteriores con el objetivo de estratificar el riesgo. Además, la inclusión de descriptores de ultrasonido y resonancia magnética promovió la congruencia entre las modalidades. Las representaciones artísticas de patología, que aparecieron en la tercera edición del léxico, también ayudaron a aprender y comprender el marco (Spak et al. 2017)

Se ha agregado una subsección de consideración general a la quinta edición de BI-RADS ® sobre ultrasonido (Magny et al. 2020 jan 8) , que es la que se abordará en esta revisión. Esta subsección incluye información sobre anatomía de la mama, calidad de imagen, etiquetado y medición, así como documentación (Tabla 2.1).

- Masas: Se proporciona descriptores de masa examinados bajo ultrasonido de "forma", "orientación", "margen", "patrón de eco" y "características posteriores". La unificación de descriptores de masa a través de mamografías y exámenes de resonancia magnética ayuda a alinear los hallazgos identificados en modalidades separadas. Además, ayuda a eliminar la confusión de los descriptores de masa benignos y malignos en múltiples tipos de imágenes. Con este fin, el descriptor histórico del "límite de la lesión" se ha eliminado de la nueva versión del léxico. Esto se debe en parte al bajo valor diagnóstico de la presencia de una zona de transición ecogénica o borde ecogénico versus una zona de transición de margen abrupto de una masa para discriminar patologías benignas y malignas. El léxico proporciona descriptores de márgenes de "circunscrito", "indistinto", "angular", "microlobulado" y "espiculado" para los márgenes de masa identificados ecográficamente. Finalmente,

el descriptor histórico de "características acústicas posteriores" ha sido renombrado en la nueva edición a "características posteriores" como se mencionó anteriormente. Los términos disponibles para describir estas características de una masa en la quinta edición son "sin características posteriores", "mejora", "sombreado" y "patrón combinado".

- Calcificaciones: se agregó "calcificaciones intraductales" en la 5ª edición y eliminó el descriptor histórico "macrocalcificaciones". Las "calcificaciones en una masa" y las "calcificaciones fuera de una masa" también están disponibles para describir las calcificaciones visibles durante un examen de ultrasonido.
- Tejido circundante: Múltiples términos históricamente ubicados dentro de la categoría de "tejido circundante" se han reorganizado bajo "características asociadas". Estos descriptores incluyen "distorsión arquitectónica", "cambios de conducto", "edema", "retracción de la piel" y "engrosamiento de la piel". Tenga en cuenta que la "distorsión arquitectónica" describe varios efectos sobre el tejido circundante, incluidos los cambios que involucran los ligamentos de Cooper, que históricamente se encontraba en la categoría de tejido circundante. Este cambio alinea el léxico de manera similar a los descriptores disponibles en la mamografía.
- Vascularidad: Los términos relacionados con la vascularización fueron históricamente "no presente o no evaluado", "presente en la lesión", "presente inmediatamente adyacente a la lesión" y "vascularidad aumentada difusamente en el tejido circundante". Los hallazgos relacionados con la vascularización ahora se han simplificado en la quinta edición en la categoría de características asociadas como "ausente", "vascularización interna" y "vasos en el borde".
- Elasticidad: La evaluación de la rigidez de los tejidos ha sido un área de investigación en desarrollo relacionada con el cáncer de mama para aumentar la descripción morfológica. Varios estudios han demostrado resultados prometedores al complementar un examen de ultrasonido con imágenes de elasticidad de compresión para ayudar a diferenciar entre lesiones benignas y malignas. Se han creado nuevos descriptores en la categoría de características asociadas para la evaluación de la elasticidad de "suave", "intermedio" y "duro" para promover este objetivo.
- Descriptores para casos especiales: Los descriptores bajo la categoría de casos especiales permanecen disponibles de la edición anterior para describir un diagnóstico o hallazgo único. Estos términos incluyen: "microquistes agrupados", "quiste

complicado", "masa en o sobre la piel", "cuerpo extraño incluyendo implantes", "ganglios linfáticos intramamarios" y "ganglios linfáticos axilares". Tenga en cuenta que un quiste complicado se refiere a un quiste con restos internos visibles como ecos internos homogéneos de bajo nivel. Se han creado los términos "quiste simple", "recolección de líquido posquirúrgico" y "necrosis grasa", así como descriptores relacionados con anormalidades vasculares de "malformaciones arteriovenosas (MAV) / pseudoaneurismas" y "enfermedad de Mondor" que pueden usarse para describir estos hallazgos con un diagnóstico patognomónico.

2.3 Referentes Empíricos

Con el objetivo de evaluar la precisión respectiva de las herramientas de diagnóstico comunes para el cáncer de mama, incluyendo la toma de historia, el examen físico, la ecografía y la mamografía, Shen y colegas (2012) incluyeron pacientes consecutivas sometidas a toma de historia, examen físico, ultrasonido, mamografía y evaluación de anatomía patológica. Un total de 1468 pacientes (1475 lesiones mamarias) constituyeron la población de estudio. La mediana de edad fue de 44 (rango 13-92) años. 551 pacientes fueron diagnosticados como cáncer de mama. La mediana de edad en el momento del diagnóstico fue de 51 años y el cáncer de seno alcanzó su punto máximo en el grupo de edad de 40 a 60 años. La sensibilidad del modelo de evaluación de riesgos, examen físico, ultrasonido y mamografía fue 47.5%, 86.2%, 89.8% y 79.3%, respectivamente; la especificidad fue 68.8%, 83.3%, 81.0% y 88.7%, respectivamente; PRV fue 47.6%, 75.5%, 73.8% y 80.8%, respectivamente; El VPN fue del 68.8%, 91.0%, 93.0% y 87.8%, respectivamente; y la precisión fue de 60.9%, 84.4%, 84.3% y 85.2%, respectivamente. Otros análisis de subgrupos demostraron que la edad es un factor importante que influye en la sensibilidad y especificidad del examen físico, el ultrasonido y la mamografía. Los autores concluyeron que el ultrasonido es más sensible que la mamografía para el diagnóstico precoz del cáncer de mama en mujeres chinas y debe usarse de manera rutinaria como una herramienta de diagnóstico de primera línea. Algunas veces, un solo método de diagnóstico no es suficiente y se necesita un examen combinado para algunas poblaciones de alto riesgo.

En el estudio de Berg y colegas (2016) realizado para establecer las características y el rendimiento del ultrasonido en lugar de mamografía para detectar el cáncer de mama

se re reclutaron 2672 participantes en los Estados Unidos, Canadá y Argentina. Se realizó una biopsia o un seguimiento de 12 meses. Se reportaron 111 eventos de cáncer de mama: 89 (80,2%) fueron cánceres invasivos, con tamaño medio 12 mm. La detección de cáncer fue comparable para cada uno de los ultrasonidos con las mamografías (P = .90), los cánceres invasivos detectados por ultrasonido fueron con mayor frecuencia negativos a los ganglios, 34 de 53 (64,2%) frente a 18 de 41 (43,9%) por mamografía (P = 0,003). Los autores concluyeron que la tasa de detección de cáncer con ultrasonido es comparable con la mamografía, con una mayor proporción de cánceres invasivos y con ganglios negativos entre las detecciones de ultrasonido Los falsos positivos son más comunes con el cribado mediante ultrasonido.

Con el objetivo de comparar el uso de la ecografía y la mamografía como herramientas de detección del cáncer de mama en mujeres Omidiji y colegas (2017) organizaron un estudio descriptivo comparativo de corte transversal utilizando tanto el ultrasonido y la mamografía como herramientas de detección en 300 mujeres con consentimiento de 30 a 60 años que asistieron a una campaña gratuita de detección de cáncer de mama en un hospital terciario en Lagos - Nigeria. Los resultados mostraron que la edad media fue de 41.01 + 6.5 años con mayoría en el grupo de edad de 30 a 39 años 139 (55%). Predominó el parénquima graso (BIRADS A y B) {ultrasonido 237 (79%); mamografía 233 (77.7%)} en todos los grupos de edad. 7 (2,3%) fueron confirmados malignos por histología, 6 en el grupo de 30 a 39 años y 1 en el grupo de 40 a 49 años. La ecografía detectó el 100% de los casos confirmados mientras que la mamografía el 85%. La sensibilidad fue mayor usando ultrasonido (100%) que mamografía (85.7%). Los autores concluyeron que el ultrasonido se puede utilizar como primera línea de detección, especialmente en áreas remotas / rurales en países en desarrollo.

Badú y colegas (2018) evaluaron la validez del diagnóstico clínico, la mamografía y la ecografía mamaria en la evaluación preoperatoria de pacientes con sospecha de cáncer de mama para la detección precisa de la enfermedad y permitir un manejo adecuado. Con este objetivo realizaron un estudio transversal prospectivo en el que incluyeron todos los pacientes con sospecha clínica de cáncer de mama que dieron su consentimiento informado y que tuvieron estudio histopatológico. Los resultados mostraron que un total de 103 pacientes fueron reclutados para este estudio con una edad

media de 55 (± 15) años, de los cuales 52 (50.5%) tenían lesiones malignas. La sensibilidad general del diagnóstico clínico fue del 50,5%. Mientras que la sensibilidad general y la especificidad para la mamografía y la ecografía fueron 73.0%, 80.0% y 100%, 80.4% respectivamente. Los investigadores concluyeron que el diagnóstico clínico, la ecografía y la mamografía pueden predecir potencialmente la enfermedad del cáncer de mama con considerable sensibilidad y especificidad.

Ban y colegas (2018) efectuaron un estudio para establecer si los criterios de retiro para las masas de mama durante el cribado ecográfico son adecuados realizaron estudio en el que se examinaron 10519 evaluaciones. Los resultados que podrían concluirse que son benignos fueron un patrón quístico y tres características de un patrón sólido. El patrón quístico se observó en 6512 casos, el fibroadenoma típico en 1483 casos y el quiste complicado típico en 70 casos. Solo tres de estos 8065 casos fueron cánceres, por lo que el valor predictivo negativo fue del 99,9%. El patrón sólido con características malignas obvias, es decir, masas con un halo ecogénico y / o interrupción de la interfaz y masas con múltiples focos ecogénicos, se observaron en 33 casos. Veinte de los 33 casos fueron malignos, lo que resultó en un valor predictivo positivo del 66,7%. Los investigadores concluyeron que aunque algunas partes de los criterios deben considerarse para la verificación y revisión, los criterios actuales para el retiro de las masas son válidos en su mayoría.

Para determinar los factores que influyen en la precisión de la evaluación del tamaño del tumor de mama por ultrasonido Xu y colegas (2019) Se utilizaron cinco factores (tipo de tumor, subtipo molecular, tamaño histológico, grado histológico y densidad mamaria) para evaluar la precisión de la medición de la ecografía mamaria en el tamaño del tumor. La subestimación del tamaño se definió como el diámetro de la lesión del índice de ultrasonido <tamaño histológico en al menos 5 mm. Los resultados informaron que la ecografía mamaria subestimó significativamente el tamaño del tumor, especialmente en casos con componentes intraductales (p = 0,002). Hubo una tendencia a una subestimación de mayor tamaño en los tumores de cáncer de mama con alto grado histológico (p = 0.03), tumores de cáncer de mama con sobreexpresión del receptor del factor de crecimiento epidérmico humano tipo 2 (HER2) (p = 0.02) y receptor de hormonas (HR) - / HER2 + tumores de cáncer de mama (p = 0,008). Además, la biopsia central reveló una mayor probabilidad de subestimación del tamaño con componentes

intraductales (p = 0.002). La subestimación del tamaño fue más frecuente con un tamaño histológico mayor (p <0,001). Las masas en las mamas sin tejidos densos se subestimaron significativamente (p = 0.036) en comparación con que si lo eran. Los autores concluyeron que la subestimación del tamaño estuvo influenciada por el tipo patológico, el subtipo molecular y el tamaño histológico. Los resultados patológicos de la biopsia central fueron propicios para predecir el tamaño del tumor antes de la cirugía en el diagnóstico preciso del cáncer de mama.

CAPÍTULO III
MATERIALES Y METODOS

3.1 Materiales

3.1.1 Lugar de la investigación

El estudio se realizó en el Hospital "Dr. Teodoro Maldonado Carbo" del Instituto Ecuatoriano de Seguridad Social, una casa de salud de especialidades para atención en salud de tercer nivel de complejidad, que cuenta con 400 camas y cuenta con una Unidad Técnica de Imágenes que brinda atención por imágenes de rayos X, ecografía, Tomografía Computada, Resonancia Magnética, Mamografía e intervencionismo radiológico. El complejo Se encuentra ubicado al sur de la ciudad de Guayaquil en la avenida 25 de julio y Ernesto Albán

3.1.2 Periodo de la investigación

1 de junio de 2017 a 31 de mayo de 2020

3.1.3 Universo y muestra

Pacientes atendidos en el Servicio de Imagen y Ultrasonido del hospital "Dr Teodoro Maldonado Carbo" en quienes se solicitó Ecografía por sospecha de cáncer de mama. La población de estudio debió cumplir con los siguientes criterios de selección:

- Criterios de inclusión
  - Estudio histopatológico de la lesión encontrada
  - Estudios de imágenes realizados en la institución
- Criterios de exclusión
  - Sin diagnóstico definitivo de lesión de mama.
  - Mujeres con embarazo

Un total de 320 expedientes fueron identificados como Universo, la aplicación de los criterios de selección proporcionó un total de 112 casos como población de estudio. Debido a que el tamaño de esta Población fue pequeño, y permitía una adecuado manejo de los datos, se procedió a incluirlos a todos como muestra de manera no aleatoria, por conveniencia.

3.1.4 Recursos utilizados

- Recursos humanos
  - Investigador
  - Médicos residentes
- Recursos Físicos
  - Hojas
  - Esferos
  - Internet
  - Historias clínicas
  - Computador
  - Impresiones

3.1.5 Presupuesto

Tabla 3-1: ***Costo del personal de Investigación***

Código	Rubro	Cantidad	Costo Unitario	Costo Total ($)
	01 Personal			
01.1	Estadígrafo	1	$ 350,000	$ 350,00
			Total	$ 350,00

Elaborado por: Md. Lady Ramírez

Tabla 3-2: ***Costo del Material de investigación***

Código	Rubro	Cantidad	Costo Unitario	Costo Total ($)
	02 Materiales y Suministros			
02.1	Hojas	1000	$ 0,004	$ 4,00
02.2	Esferográficos	4	$ 0,350	$ 1,40
02.3	Tinta para impresora	1	$ 60,000	$ 60,00
			Total	$ 65,40

Elaborado por: Md. Lady Ramírez

Tabla 3-3: ***Costo del personal de Investigación o Servicio***

Código	Rubro	Cantidad	Costo Unitario	Costo Total ($)
	03 servicios			
03.1	Anillado	5	$ 8,000	$ 40,00
03.2	Encuadernado	3	$ 5,000	$ 15,00
03.3	Gastos varios (10%)	1	$ 16,080	$ 47,00
			Total	$ 102,00

Elaborado por: Md. Lady Ramírez

Tabla 3-4: ***Costo Total de la Investigación***

Código	Rubro	Costo Total ($)
03.0	Personal	$ 350,00
01.0	Materiales y suministros	$ 65,40
02.0	Servicios	$ 102,00
	Total	$ 517,40

Elaborado por: Md. Lady Ramírez

3.2 Método

3.2.1 Tipo de investigación

Se realizó una investigación con enfoque cuantitativo ya que las conclusiones se infirieron a partir de análisis numéricos.

El trabajo de investigación fue de tipo observacional el investigador tiene una posición de mero observador frente a los hechos sin manipulación de las variables

La presente investigación fue de tipo analítica debido a que el propósito del estudio consiste en determinar el valor de un método diagnóstico, estimando los resultados a partir de la asociación entre aciertos y fallas del método.

Se utilizó un diseño investigativo de tipo transversal ya que se toman en un momento dado los resultados del examen imagenológico y se cotejan con el resultado histopatológico

3.2.2 Criterios éticos

El marco teórico que sustenta científicamente el presente trabajo contiene las citas respectivas según las recomendaciones de la universidad. El estudio cuenta además con la declaración de autenticidad del presente estudio y una revisión con un sistema antiplagio que contratado actualmente por la Universidad de Guayaquil. El estudio se efectuó garantizando el derecho a la confidencialidad de los casos y los datos obtenidos se emplearon estrictamente para fines científicos. En todos los casos se solicitó una autorización verbal a los sujetos que fueron elegidos para la investigación.

3.2.3 Operacionalización de variables

Tabla 3-5: ***Matriz de operacionalización de variables***

Variable	Indicador	Valor final o Item	Tipo de variable
	Independiente		
Diagnóstico ecográfico de lesión de mama	*Características sonográficas	*Lesión maligna *Lesión Benigna	Cualitativa Nominal Dicotómica
	Dependiente		
Correspondencia del diagnóstico de cáncer de mama	Existencia de concordancia entre el diagnóstico imagenológica y el diagnostico anatomopatológico	*Acierto *Falla	Cualitativa Nominal Dicotómica

Variable	Indicador	Valor final o Item	Tipo de variable
		Intervinientes	
Edad	Intervalo temporal entre el nacimiento y el ingreso al estudio	30 – 50 años	Cuantitativa Numérica contínua
Forma del Nódulo	Descripción de la forma de la lesión realizada por el operador en el informe Ecográfico	*Irregular *Redondeada *Ovalada	Cualitativa Nominal
Margen del Nódulo	Descripción del borde de la lesión realizada por el operador en el informe Ecográfico	*Circunscrito *No Circunscrito	Cualitativa Nominal Dicotómica
Ecogenicidad del nódulo	Fenómenos acústicos de la ecografía reportada en el informe por el operador	*Hipoecoica *Heterogénea *Anecoica *Hiperecoica *Isoecoica *Compleja	Cualitativa Nominal
Hallazgos acústicos posteriores del Nódulo	Fenómenos acústicos de la ecografía reportada en el informe por el operador	*Sin Hallazgos Acústico Posteriores *Sombra Acústica Posterior *Refuerzo Acústico Posterior *Patrón Mixto	Cualitativa Nominal
Calcificaciones	Presencia de la lesión histopatológico	*Si *No	Cualitativa Nominal Dicotómica
Vascularización del nódulo	Disposición del flujo sanguíneo según el doppler color	*Ausente *Interna *Anular	Cualitativa Nominal
Criterios BI-RADS	Parámetros del sistema Breast Imaging Reporting y Data System del American College of Radiology (ACR),	*4A *4B *4C *5	Cualitativa Ordinal

Fuente: Base de datos institucional
Elaborado por: Md. Lady Ramírez

3.2.4 Procedimiento de la investigación

A todas las pacientes se les realizó el estudio ecográfico y según se observaran o no los nódulos mamarios, se categorizaron como presentes o ausentes. A todas las

lesiones de aspecto nodular según su tamaño, forma y número, se les tomó de tres a cinco muestras para biopsia, y luego de extraídas las muestras se depositaron en frascos, tapados, rotulados conservados en formol al 10%, y remitidos al anatomopatólogo para su análisis. Durante el examen ecográfico también se evaluó las características radiológicas (ecogenicidad), localización y las características morfológicas del nódulo mamario, lo cual permitió categorizarlos según sus formas (redondeadas, ovaladas o fusiformes), bordes (regulares o irregulares) y márgenes (definidos o espiculados). las fichas clínicas de los pacientes fueron llenadas por los médicos residentes en la fecha que se atendió al paciente. En el caso de las encuestas estas se realizaron a los pacientes y sus familiares en el momento de ingreso a la unidad de salud.

3.2.5 Instrumentos y métodos de recolección de información

Los instrumentos de recolección de información que se emplearon fueron:

- Historia clínica electrónica
- Formulario de recolección de información.
- Ecógrafo Toshiba A Xario CV 260 y Mindray DC-3
- Informe de anatomía patológica

Los métodos por emplearse serán:

- Observación dirigida

3.2.6 Estrategias del análisis estadístico

Método estadístico

Para la descripción de las variables numéricas se calcularon promedios, desviación estándar y para la descripción de las variables nominales se emplearon frecuencias simples y frecuencias relativa. Para el análisis de valor de método se estimó, sensibilidad y especificidad, valores predictivo positivo y negativo, cocientes de probabilidad positivos y negativos calculándose en cada caso los intervalos de confianza al 95%. Para determinar la exactitud diagnóstica de estos tests y comparar la capacidad discriminativa de las dos formas de realizar el diagnóstico de cáncer de mama por

ecografía con los valores de método calculados se construyó una curva operativa del receptor (COR) para determinar el área bajo la curva.

Hipótesis estadísticas:

H_0: No Existe correlación ecosonográfica e histopatológica entre el diagnóstico ecosonográfico y el diagnóstico histopatológico en cáncer de mama

H_1: Existe correlación ecosonográfica e histopatológica entre el diagnóstico ecosonográfico y el diagnóstico histopatológico en cáncer de mama

Programa estadístico

IBM SPSS Statistics 22

3.2.7 Cronograma

Tabla 3-6: ***Matriz de distribución de actividades (cronograma de Gant)***

Actividades	2020													
	enero		febrero		marzo		abril		mayo		junio		julio	
	1	2	1	2	1	2	1	2	1	2	1	2	1	2
Recolección de datos	■	■												
Tabulación de datos			■	■	■									
Revisión de material bibliográfico			■	■	■									
Análisis e interpretación					■									
Informe final preliminar					■									
Corrección					■						■		■	■
Informe final definitivo													■	■

Fuente: Base de datos institucional
Elaborado por: Md. Lady Ramírez

CAPITULO IV
PRESENTACIÓN DE RESULTADOS

4.1 Resultados

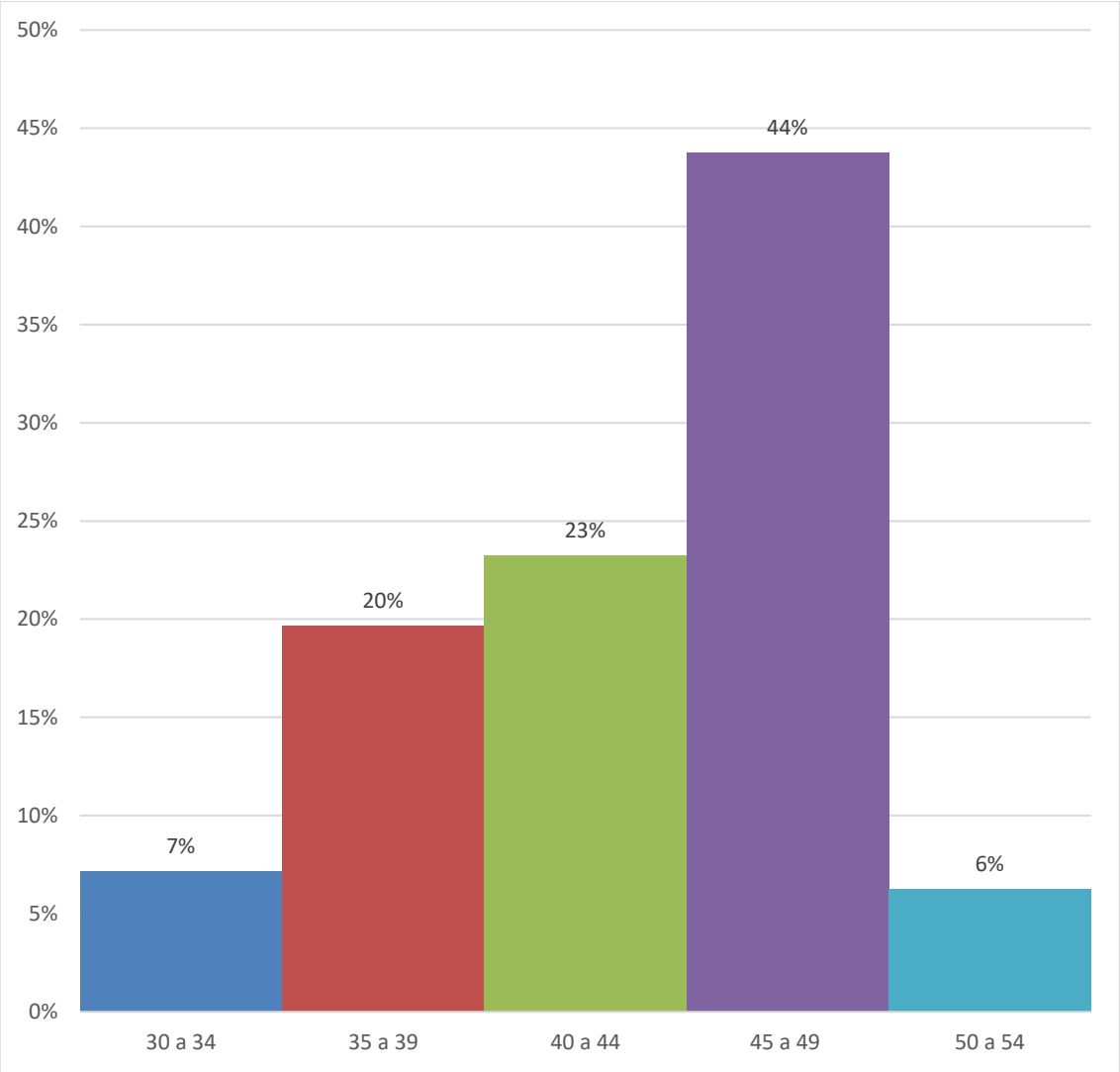

Ilustración 4-1: ***Distribución de los casos incorporados en el estudio según edad.***
Fuente: **Base de datos institucionales**

El mayor grupo de casos fue incluido en la clase de 45 a 49 años (44%). El 73% de los pacientes tuvo 40 años o más. La media de edad para todo el grupo fue de 42.9 ± 5.3 años, y se reportaron edades mínimas de 30 años y máximas de 50 años.

Tabla 4-1: ***Características ecográficas de las lesiones presentes entre la población incorporada en el estudio***

Característica		Frecuencia (n= 112)	Porcentaje
Forma del Nódulo	**Irregular**	88	78,6
	Redondeada	16	14,3
	Ovalada	8	7.1
Margen del Nódulo Circunscrito		21	18,8
Ecogenicidad del nódulo	**Hipoecoica**	64	57.1
	Heterogénea	29	25.9
	Anecoica	9	8.0
	Hiperecoica	5	4.5
	Isoecoica	3	2.7
	Compleja	2	1.8
Hallazgos acústicos posteriores del Nódulo	**Sin Hallazgos Acústicos posteriores**	81	72.3
	Sombra Acústica Posterior	26	23.2
	Refuerzo Acústico Posterior	3	2.7
	Patrón Mixto	2	1.8
Calcificaciones		27	24.1
Hallazgos asociados con distorsión		56	50.0
Vascularización del nódulo	**Ausente**	81	72.3
	Interna	24	21.4
	Anular	7	6.3
Criterios BI-RADS	**4A**	49	43.8
	5	27	24.1
	4B	23	20.5
	4C	13	11.6

Fuente: Base de datos institucional
Elaborado por: Md. Lady Ramírez

Las características al examen ultrasonográfico mostraron que con respeto a la forma del nódulo en la mayoría de los casos se informó de un nódulo irregular (78.6%), seguido por el redondeado (14.3%) y finalmente el ovalado (7.1%).

El margen de los nódulos solo estuvo circunscrito en el 18.8% de los casos.

La ecogenicidad de la tumoración fue reportada como hipoecoica en el 57.1%, siendo el segundo más frecuente la heterogénea (25.9%). También se reportaron ecogenicidades hiperecoica, anecoica, compleja, isoecoica, con frecuencias de 8%, 4.5%, 2.7% y 1.8%.

En relación con los reforzamientos acústicos posteriores, en el 72.3% de los casos estos no se reportaron. La sombra acústica posterior se informó en el 23.2%. El refuerzo acústico posterior se encontró en el 2.7%. Un patrón mixto se pudo apreciar en el 1.8% de los pacientes.

Calcificaciones se observaron en el 24.1% de las mujeres con nódulos de mama.

Hallazgos asociados con distorsión fueron informados en el 50%.

La vascularización del nódulo fue informada como ausente en el 72.3% de los casos, se reportó como interna en el 21,4% y anular en el 6,3%.

Los nódulos mamarios estudiados por ecografía fueron clasificados en el sistema BI-RADS como 4A en el 43.8%, y 5 en el 24.1%, y calificado como 4B en el 20.5%, finalmente se consideraron 4C con el 11,6%.

Tabla 4-2: ***Ubicación de la lesión encontrada entre los pacientes incluidos en el estudio***

	Localización	Frecuencia	Porcentaje
Mama Derecha (n= 55)	**Cuadrante Supero-Externo**	27	49.1
	Cuadrante Supero-Interno	23	41.8
	Cuadrante Infero-Interno	3	5.5
	Cuadrante Infero-Externo	2	3.6
Mama Izquierda (n= 57)	**Cuadrante Supero-Externo**	31	54.4
	Cuadrante Supero-Interno	21	36.8
	Cuadrante Infero-Externo	4	7.0
	Cuadrante Infero-Interno	1	1.8

Fuente: Base de datos institucional
Elaborado por: Md. Lady Ramírez

En la mama derecha se informó la presencia de nódulos en 55 casos, el 49.1% de estas pacientes presentaron la lesión en el cuadrante supero-externo. Otra ubicación frecuente fue en el cuadrante supero-interno 41.8%; con menos frecuencia se presentó en el cuadrante infero-interno en el 5,5% y el 4,8% en el cuadrante infero-externo en un 3.6%

En la mama izquierda se informó la presencia de nódulos en 57 casos, el 54.4% de estas pacientes presentaron la lesión en el cuadrante supero-externo. Otra ubicación frecuente fue en el cuadrante supero-izquierdo 36.8%; con menos frecuencia se presentó en el cuadrante infero-externo en el 7% y el 1.8% en el cuadrante infero-interno.

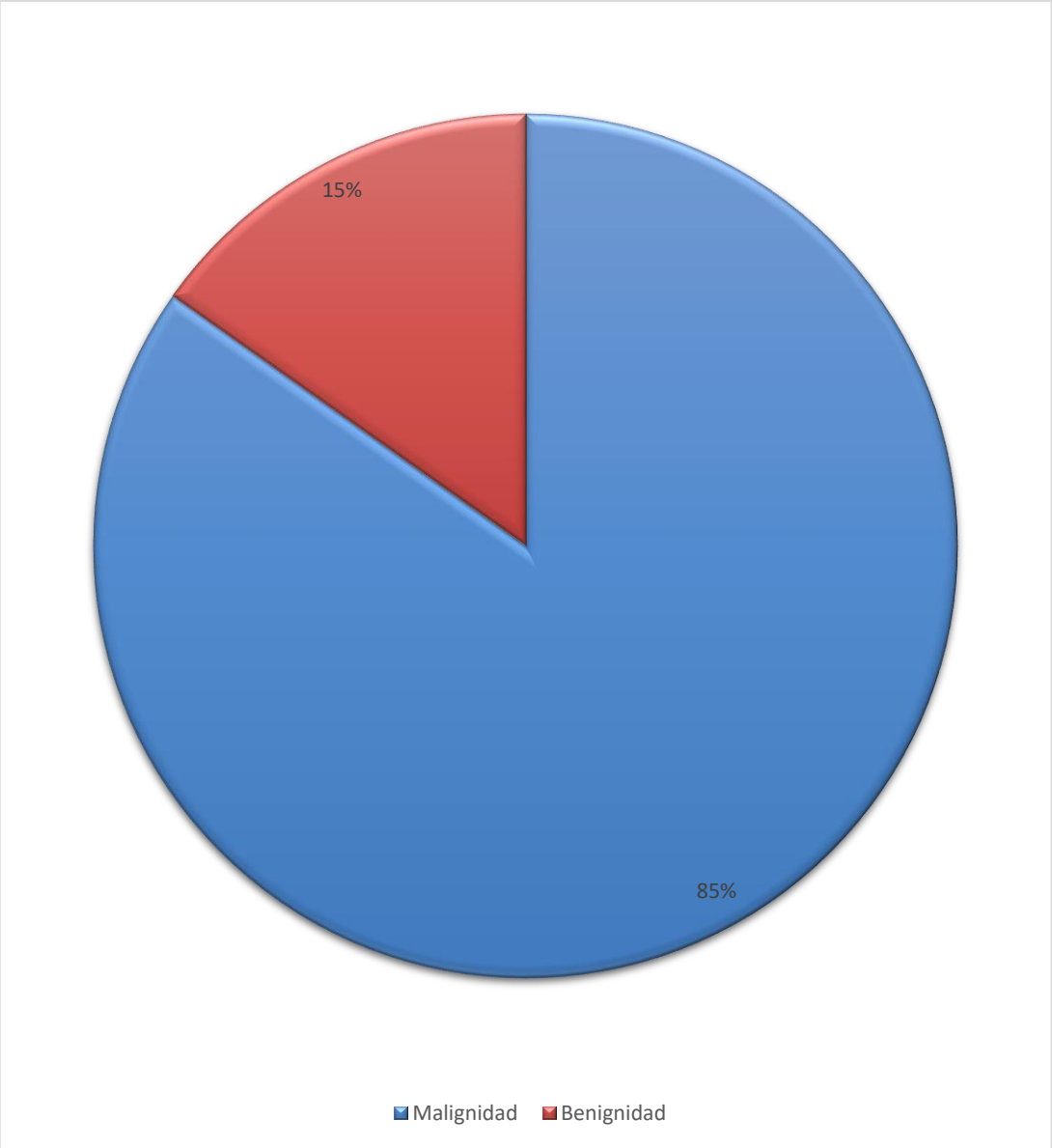

Ilustración 4-2: ***Clasificación histopatológica de la tumoración de mama entre los casos incorporados al estudio.*** **Fuente: Base de datos Institucionales**

El 85% de los pacientes incluidos en el estudio tuvieron una lesión de tipo maligno y el restante 17% de tipo benigno.

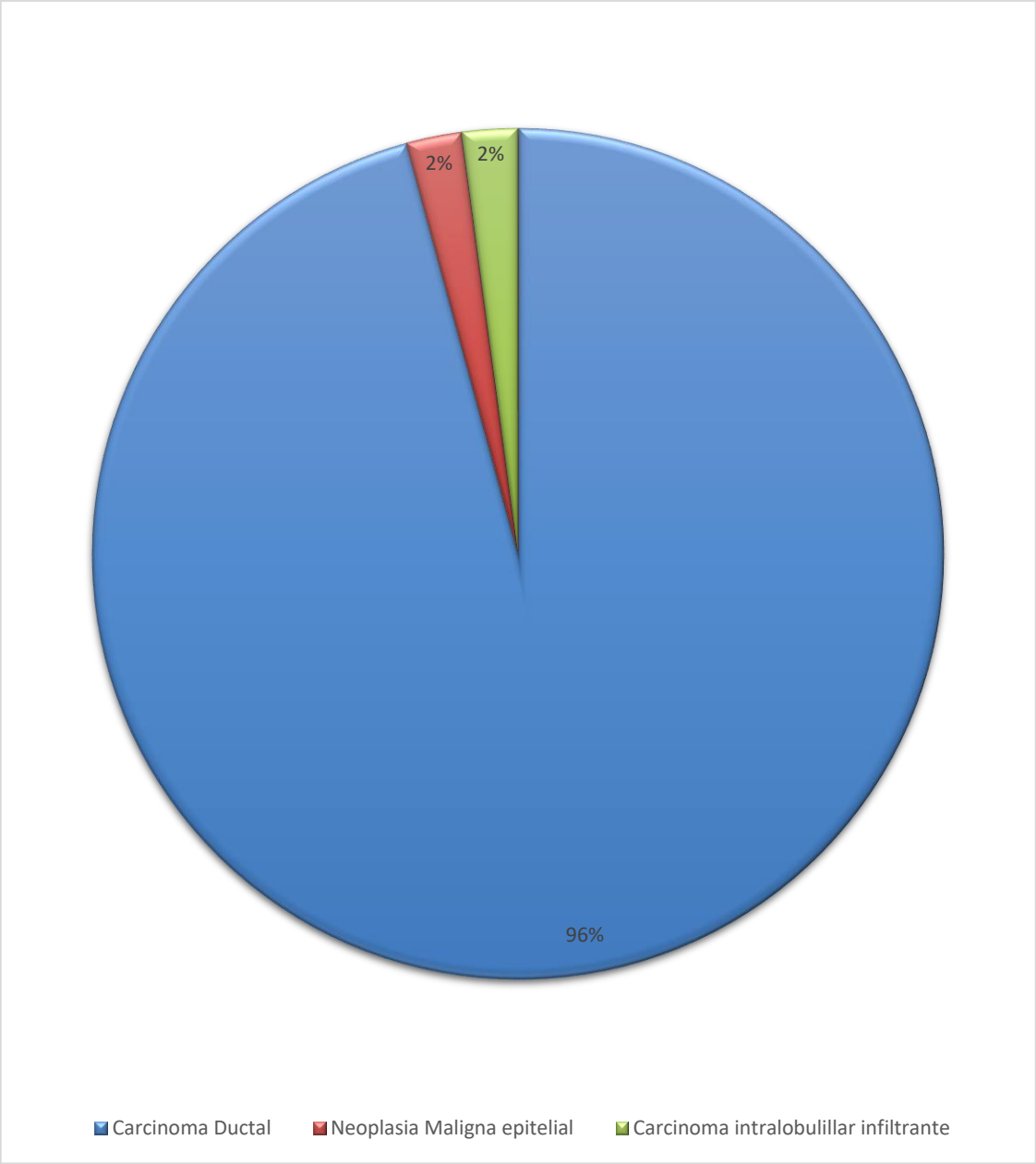

Ilustración 4-3: ***Tipo histopatológico de la tumoración de mama entre los casos incorporados al estudio.*** **Fuente: Base de datos Institucionales**

Entre los diagnósticos histopatológicos reportados a partir de los especímenes estudiados entre los pacientes incluidos en la investigación, 96% correspondió a carcinoma ductal, seguido de lejos por la neoplasia maligna epitelial y el carcinoma lobulillar infiltrante que representaron juntas el 4% de las muestras.

Tabla 4-3: ***Asociación entre los criterios BI-RADS ecográfica y el tipo histopatológico de la lesión de mama entre pacientes incluidos en la investigación***

Criterios BI-RADS	Tipo histopatológico		Total
	Maligna	Benigna	
Riesgo moderado – riesgo alto (4B, 4C, 5)	57 90.48%	6 9.52%	63
Riesgo Bajo-Moderado (4A)	38 77.55%	11 22,45%	49
Total	95 84.82%	17 15.18%	112

Fuente: Base de datos institucional
Elaborado por: Md. Lady Ramírez

Entre las clasificaciones BI-RADS ecográficas relacionados con un riesgo de bajo a moderado se encontraron la cantidad de lesiones benignas fue baja (22.45%), mientras que el 77,55% de las lesiones malignas se reportaron en este grupo. En las clasificaciones más altas (de 4B a 5) se incluyó el 90.48% de los casos de diagnósticos malignos mientras que en estas categorías se incluyó solo el 9.52% de las lesiones benignas.

Tabla 4-4: ***Asociación entre el diagnóstico ecográfico y el tipo histopatológico de la lesión de mama entre pacientes incluidos en la investigación***

Diagnóstico Ecográfico	Tipo histopatológico		Total
	Maligna	**Benigna**	
Maligno	89 85.58%	15 14.42%	104
Benigno	6 75.00%	2 25.0%	8
Total	95 84.82%	17 15.18%	112

Fuente: Base de datos institucional
Elaborado por: Md. Lady Ramírez

Entre los diagnósticos ecográficos de Benignidad se encontraron 6 lesiones malignas (75%), mientras que la proporción de lesiones benignas fue del 25%. En los diagnósticos de malignidad mediante ecografía se incluyó el 87,40% de los informes histopatológicos de malignidad y el 12.50% de las lesiones benignas.

Tabla 4-5: ***Valoración de los criterios BI-RADS ecográfica para diagnosticar lesiones malignas de mama***

Parámetros	Valor Central	IC$^{95\ \%}$ Límite inferior	IC$^{95\ \%}$ Límite superior
Pacientes correctamente diagnosticados	60.71%	51.01%	69.67%
Sensibilidad	60%	49.42%	69.76%
Especificidad	64.71%	38.62%	84.74%
Valor predictivo positivo	90.48%	79.76%	96.07%
Valor predictivo negativo	22.45%	12.25%	36.99%
Cociente de probabilidades positivo	1.70	0.87	3.30
Cociente de probabilidades negativo	0.62	0.40	0.95

Fuente: Base de datos institucional
Elaborado por: Md. Lady Ramírez

Con una prevalencia de la enfermedad del 85% entre pacientes femeninas a las cuales se envía a realizar ecografía por sospecha de cáncer de mama, l a valoración de los criterios ecográficos de BI-RADS para diagnosticar lesión maligna de mama tuvo una capacidad de diagnosticar enfermos entre sanos en un 60% (IC$^{95\%}$: 49.42% - 69.76%). La capacidad de identificar sanos entre enfermos fue del 64.71% (IC$^{95\%}$: 38.62% - 84.74%). La probabilidad de presentar una lesión maligna de mama luego de que existe un reporte de BI-RADS de 4B o superior fue del 90.48% (IC$^{95\%}$: 79.76% - 96.07%) mientras que la probabilidad de no tener una lesión maligna si la clasificación de BI-RADS es 4A es del 22.45% (IC$^{95\%}$: 12.25 – 36.99%). La probabilidad de encontrar un positivo con los criterios de BI-RADS 4B o superior entre una paciente que se envía a realizar ecografía de mama por sospecha de cáncer que en una que no tiene esta categoría es de 1,70 (IC$^{95\%}$: 0.87 – 3.30) lo que no es constante ya que el valor inferior del IC del 95% desciende de 1. La probabilidad de encontrar un negativo para cáncer de mama aplicando los criterios de BI-RADS 4B o superior es de 0,62 (IC$^{95\%}$: 0,40 – 0,95) en relación a los que no tienen un BIRADS 4A lo que es constante ya que el valor del IC del 95% permanece por debajo de 0. En términos generales fueron correctamente diagnosticados el 60.71% de los pacientes utilizando esos criterios

Tabla 4-6: ***Valoración del diagnóstico ecográfico para diagnosticar lesiones malignas de mama***

Parámetros	Valor Central	IC$^{95\ \%}$ Límite inferior	IC$^{95\ \%}$ Límite superior
Pacientes correctamente diagnosticados	81.25%	72.54%	87.77%
Sensibilidad	93.68%	86.23%	97.41%
Especificidad	11.76%	2.06%	37.75%
Valor predictivo positivo	85.58%	77.01%	91.44%
Valor predictivo negativo	25%	4.45%	64.42%
Cociente de probabilidades positivo	1.06	0.89	1.27
Cociente de probabilidades negativo	0.54	0.12	2.44

Fuente: Base de datos institucional
Elaborado por: Md. Lady Ramírez

Con una prevalencia de la enfermedad del 85% entre pacientes femeninas a las cuales se envía a realizar ecografía por sospecha de cáncer de mama, l a valoración de los criterios del ecografista para diagnosticar lesión maligna de mama tuvo una capacidad de diagnosticar enfermos entre sanos en un 93.68% (IC$^{95\%}$: 86.23% - 97.41%). La capacidad de identificar sanos entre enfermos fue del 11.76% (IC$^{95\%}$: 2.06% - 37.75%). La probabilidad de presentar una lesión maligna de mama luego de que existe un reporte ecográfico con criterio del imagenólogo de malignidad fue del 85.58% (IC$^{95\%}$: 77.01% - 91.44%) mientras que la probabilidad de no tener una lesión maligna si el imagenólogo ha informado que no lo es, fue del 25% (IC$^{95\%}$: 4.45 – 64.42%). La probabilidad de encontrar cáncer de mama con los criterios del imagenólogo que entre aquellas en las que el imagenólogo dijo que no existía un cáncer de mama es del 1.06 (IC$^{95\%}$: 0.89 – 1.27) lo que no es constante ya que el valor inferior del IC del 95% desciende de 1. La probabilidad de encontrar un negativo para cáncer de mama aplicando la consideración general de benignidad del imagenólogo es de 0,54 (IC$^{95\%}$: 0,12 – 2.44) en relación a los que no tienen este criterio, lo que es inconstante ya que el valor del IC del 95% desciende de 1. En términos generales fueron correctamente diagnosticados el 84.82% de los pacientes utilizando esos criterios

4.2 Discusión

En el estudio que se acaba de presentar se informa que los criterios BI-RADS ecográficos no son adecuados por sí solos para la identificación de cáncer de mama ya que si bien tiene un VPP fue del 90.48% la capacidad para realizar un diagnóstico adecuado es del 60% lo que sin duda se halla influenciado por la baja capacidad del VPN (22,45%). Esto es confirmado por Elverici y colegas (2015) quienes en el hospital de Ankara – Turquía, encontraron un valor predictivo positivo para los criterios 4B y 4C de hasta un 74.3%, respectivamente, con lo que concluyeron que los criterios de BI-RADS no son suficientes para discriminar entre lesiones malignas y benignas, y se requiere biopsia. Las subcategorías 4A, 4B y 4C son útiles para predecir la probabilidad de malignidad. Inclusive antes de la actualización de los criterios BI-RADS en su quinta edición se observa una elevada variación en los valores del rendimiento diagnóstico. Así, Lazarus y colegas (2006) en su estudio efectuado en el hospital de Rhode Island en Providence – Estados unidos, reportaron un VPP de los valores de utilizando los criterios 4B en delante de hasta un 91%. Fu y colegas (2011) del Centro Médico de la Defensa Nacional en Taípe – Taiwán, encontraron que el VPP de los criterios BI-RADS fue 35.2% en la categoría 4b, 79.6% en la categoría 4c y 99.6% en la categoría 5. Hong y colegas (2005) encontraron que el VPP de los descriptores sonográficos de BI-RADS mostraron valores entre 62% y 84%. Estos hallazgos señalan que hay una gran variabilidad en el rendimiento diagnóstico. Esto lleva a considerar que por un lado es posible que se necesitan aún reglas de subclasificación de los criterios más objetivas y claras que no han podido ser solucionadas ni por las anteriores versiones ni por la actual. Otro punto importante a tener en cuenta es la edad de la población de estudio y la alta prevalencia de cáncer de mama en el hospital. También es importante tomar en cuenta que Kaminsky y colegas (Kaminsky et al. 2019) de la Universidad de Tel Aviv – Israel, encontraron que en ausencia de hallazgos clínicos la ecografía mamaria no proporciona información adicional para complementar el examen físico en mujeres autoreferidas menores de 40 años que no tienen ningún factor de riesgo importante para desarrollar cáncer de seno y esto tiene razón en la estructura de la mama de mujeres con menores de 40 años con mayor cantidad de tejido mamario denso; en el estudio es importante señalar aproximadamente el 50% de las mujeres tenían menos de 40 años y esto pudo haber modificado el rendimiento diagnóstico de los criterios BI-RADS.

El estudio mostró que el uso del diagnóstico ecográfico tomando en cuenta no solo los parámetros de la clasificación BIRADS sino el conjunto de información ecográfica y la experiencia del médico imagenólogo, tuvo un rendimiento mejor como herramienta de detección del cáncer de mama en mujeres, sin embargo este parece menor que el informado por Omidiji y colegas (2017) en un estudio multicéntrico en diversas ciudades de Nigeria, organizaron un estudio descriptivo comparativo de corte transversal en el que la ecografía detectó el 100% de los casos. Ban y colegas (2018) en un estudio multicéntrico en diversas ciudades de Japón, efectuaron un estudio para establecer si los criterios de retiro para las masas de mama durante el cribado ecográfico y encontraron un valor predictivo negativo del 99,9% y un valor predictivo positivo del 66,7% lo cual tuvo un mejor rendimiento como método de cribado. Shen y colegas (2015) en un estudio multicéntrico en varias instituciones de salud en la ciudad de Beijing - China en cambio encontró que la ecografía era más sensible con una mejor precisión diagnóstica con una alta especificidad 99.9%, y un valor predictivo positivo de 72.7. Posiblemente los mismos factores que influyeron en el valor de los criterios BI-RADS ecográficos.

CAPÍTULO V
CONCLUSIONES Y RECOMENDACIONES

5.1 Conclusiones

En relación con los resultados que se acaban de presentar puede concluirse que la valoración ecográfica utilizando los criterios BI-RADS fue similar para identificar enfermos y sanos, mientras que el criterio médico parece identificar mejor a enfermos, pero no a sanos.

La mitad de las pacientes que consultan por tumoraciones de mama son mujeres adultas jóvenes. La prevalencia de lesiones malignas entre pacientes en las cuales se envía a realizar examen ecográfico de mama para descartar malignidad es alta, afectando algo más de las cuatro quintas partes de las pacientes. Casi la totalidad de los cánceres son carcinomas.

En la valoración ecográfica cuatro quintas partes de las lesiones presentan forma irregular, con márgenes del nódulo circunscrito en aproximadamente una quinta parte de los casos. La ecogenicidad del nódulo fue reportada como hipoecoico en cerca de las dos terceras parte de los casos En cerca tres cuartas partes de los casos no se encontraron hallazgos acústicos posteriores. Casi una cuarta parte de los casos presentaron calcificaciones. Los hallazgos asociados con distorsión se evidenciaron en la mitad de los casos. No se encontró vascularización del nódulo en cerca de las tres cuartas partes de los casos. En casi la mitad de los casos los hallazgos de la clasificación de BI-RADS fue de 4 A. El diagnóstico ecográfico de malignidad se dio en cerca de cuatro quintas partes de los casos.

5.2 Recomendaciones

- Realizar futuros estudios que establezca el impacto de la edad en el diagnóstico ecográfico del cáncer de mama.
- Determinar el impacto del tejido mamario denso en el diagnóstico ecográfico del cáncer de mama.
- Establecer el valor de cada uno de los elementos empleados para clasificar los criterios BI-RADS en la capacidad diagnóstica de la ecografía para el cáncer de mama.
- Comparar el valor diagnóstico para cáncer de mama de la ecografía y la resonancia magnética.

Bibliografía

Advisory Group on Ionising Radiation. (2011): Risk of solid cancers following radiation exposure: estimates for the UK population. Londres. Disponible en línea en https://assets.publishing.service.gov.uk/government/uploads/system/uploads/attachment_data/file/334311/RCE-19_for_website_v2.pdf.

Badu-Peprah, Augustina; Adu-Sarkodie, Yaw (2018): Accuracy of clinical diagnosis, mammography and ultrasonography in preoperative assessment of breast cancer. En: *Ghana Medical Journal* 52 (3), pág. 133–139. DOI: 10.4314/gmj.v52i3.5.

Ban, Kanako; Tsunoda, Hiroko; Suzuki, Sakiko; Takaki, Rie; Sasaki, Kyouko; Nakagawa, Minako (2018): Verification of recall criteria for masses detected on ultrasound breast cancer screening. En: *Journal of medical ultrasonics (2001)* 45 (1), pág. 65–73. DOI: 10.1007/s10396-017-0778-5.

Berg, Wendie A.; Bandos, Andriy I.; Mendelson, Ellen B.; Lehrer, Daniel; Jong, Roberta A.; Pisano, Etta D. (2016): Ultrasound as the Primary Screening Test for Breast Cancer: Analysis From ACRIN 6666. En: *Journal of the National Cancer Institute* 108 (4). DOI: 10.1093/jnci/djv367.

Bertos, Nicholas R.; Park, Morag (2011): Breast cancer - one term, many entities? En: *The Journal of clinical investigation* 121 (10), pág. 3789–3796. DOI: 10.1172/JCI57100.

Bond, M.; Pavey, T.; Welch, K.; Cooper, C.; Garside, R.; Dean, S.; Hyde, C. (2013): Systematic review of the psychological consequences of false-positive screening mammograms. En: *Health technology assessment (Winchester, England)* 17 (13), 1-170, v-vi. DOI: 10.3310/hta17130.

Bray, Freddie; Ferlay, Jacques; Soerjomataram, Isabelle; Siegel, Rebecca L.; Torre, Lindsey A.; Jemal, Ahmedin (2018): Global cancer statistics 2018: GLOBOCAN estimates of incidence and mortality worldwide for 36 cancers in 185 countries. En: *CA: a cancer journal for clinicians* 68 (6), pág. 394–424. DOI: 10.3322/caac.21492.

Bray, Freddie; Jemal, Ahmedin; Grey, Nathan; Ferlay, Jacques; Forman, David (2012): Global cancer transitions according to the Human Development Index (2008–2030): a population-based study. En: *The Lancet Oncology* 13 (8), pág. 790–801. DOI: 10.1016/S1470-2045(12)70211-5.

nov 2009: Breast Cancer. Disponible en línea en http://www.uspreventiveservicestaskforce.org/Page/Topic/recommendation-summary/breast-cancer-screening.

Cho, Nariya; Han, Wonshik; Han, Boo-Kyung; Bae, Min Sun; Ko, Eun Sook; Nam, Seok Jin et al. (2017): Breast Cancer Screening With Mammography Plus Ultrasonography or Magnetic Resonance Imaging in Women 50 Years or Younger at Diagnosis and Treated With Breast Conservation Therapy. En: *JAMA oncology* 3 (11), pág. 1495–1502. DOI: 10.1001/jamaoncol.2017.1256.

Dirección Nacional de Estadísticas y Análisis de la Información de Salud (2018): Registro Diario Automatizado de Consultas y Atenciones Ambulatorias –. Disponible en línea en https://www.salud.gob.ec/cifras-de-ecuador-cancer-de-mama/.

Elverici, Eda; Barça, Ayşe Nurdan; Aktaş, Hafize; Özsoy, Arzu; Zengin, Betül; Çavuşoğlu, Mehtap; Araz, Levent (2015): Nonpalpable BI-RADS 4 breast lesions: sonographic findings and pathology correlation. En: *Diagnostic and interventional radiology (Ankara, Turkey)* 21 (3), pág. 189–194. DOI: 10.5152/dir.2014.14103.

Eugênio, Deise Santiago Girão; Souza, Juliana A.; Chojniak, Rubens; Bitencourt, Almir G. V.; Graziano, Luciana; Souza, Elvira F. (2016): Breast cancer features in women under the age of 40 years. En: *Revista da Associacao Medica Brasileira (1992)* 62 (8), pág. 755–761. DOI: 10.1590/1806-9282.62.08.755.

Forouzanfar, Mohammad H.; Foreman, Kyle J.; Delossantos, Allyne M.; Lozano, Rafael; Lopez, Alan D.; Murray, Christopher J. L.; Naghavi, Mohsen (2011): Breast and cervical cancer in 187 countries between 1980 and 2010: a systematic analysis. En: *The Lancet* 378 (9801), pág. 1461–1484. DOI: 10.1016/S0140-6736(11)61351-2.

Freimanis, Rita I.; Yacobozzi, Margaret (2014): Breast cancer screening. En: *North Carolina medical journal* 75 (2), pág. 117–120. DOI: 10.18043/ncm.75.2.117.

Fu, C-Y; Hsu, H-H; Yu, J-C; Hsu, G-C; Hsu, K-F; Chan, D-C et al. (2011): Influence of age on PPV of sonographic BI-RADS categories 3, 4, and 5. En: *Ultraschall in der Medizin (Stuttgart, Germany : 1980)* 32 Suppl 1, S8-13. DOI: 10.1055/s-0029-1245384.

Guo, Rongrong; Lu, Guolan; Qin, Binjie; Fei, Baowei (2018a): Ultrasound Imaging Technologies for Breast Cancer Detection and Management: A Review. En: *Ultrasound in medicine & biology* 44 (1), pág. 37–70. DOI: 10.1016/j.ultrasmedbio.2017.09.012.

Guo, Rongrong; Lu, Guolan; Qin, Binjie; Fei, Baowei (2018b): Ultrasound Imaging Technologies for Breast Cancer Detection and Management: A Review. En: *Ultrasound in medicine & biology* 44 (1), pág. 37–70. DOI: 10.1016/j.ultrasmedbio.2017.09.012.

Hall, Ferris M. (2014): Screening mammography guidelines: an alternative proactive approach. En: *Radiology* 273 (3), pág. 646–651. DOI: 10.1148/radiol.14140958.

Hofvind, Solveig; Ponti, Antonio; Patnick, Julietta; Ascunce, Nieves; Njor, Sisse; Broeders, Mireille et al. (2012): False-positive results in mammographic screening for breast cancer in Europe: a literature review and survey of service screening programmes. En: *Journal of medical screening* 19 Suppl 1, pág. 57–66. DOI: 10.1258/jms.2012.012083.

Hong, Andrea S.; Rosen, Eric L.; Soo, Mary S.; Baker, Jay A. (2005): BI-RADS for sonography: positive and negative predictive values of sonographic features. En: *AJR. American journal of roentgenology* 184 (4), pág. 1260–1265. DOI: 10.2214/ajr.184.4.01841260.

Kaminsky, Oleg; Abdul Halim, Nasser; Zilbermints, Veacheslav; Sharon, Eran; Aranovich, David (2019): Young Woman in the Breast Clinic: Ultrasound or Not? En: *The Israel Medical Association journal : IMAJ* 21 (9), pág. 612–614.

Kuhl, Christiane K. (2015): The Changing World of Breast Cancer: A Radiologist's Perspective. En: *Investigative radiology* 50 (9), pág. 615–628. DOI: 10.1097/RLI.0000000000000166.

Lauby-Secretan, Béatrice; Scoccianti, Chiara; Loomis, Dana; Benbrahim-Tallaa, Lamia; Bouvard, Véronique; Bianchini, Franca; Straif, Kurt (2015): Breast-cancer screening--viewpoint of the IARC Working Group. En: *The New England journal of medicine* 372 (24), pág. 2353–2358. DOI: 10.1056/NEJMsr1504363.

Lazarus, Elizabeth; Mainiero, Martha B.; Schepps, Barbara; Koelliker, Susan L.; Livingston, Linda S. (2006): BI-RADS lexicon for US and mammography: interobserver variability and positive predictive value. En: *Radiology* 239 (2), pág. 385–391. DOI: 10.1148/radiol.2392042127.

Lee, Hye-Jeong; Kim, Eun-Kyung; Kim, Min Jung; Youk, Ji Hyun; Lee, Ji Young; Kang, Dae Ryong; Oh, Ki Keun (2008): Observer variability of Breast Imaging Reporting and Data System (BI-RADS) for breast ultrasound. En: *European journal of radiology* 65 (2), pág. 293–298. DOI: 10.1016/j.ejrad.2007.04.008.

Magny, Samuel; Shikhman, Rachel; Keppke, Ana (2020 jan 8): Breast, Imaging, Reporting and Data System (BI RADS). Treasure Island: StatPearls Publishing. Disponible en línea en https://www.ncbi.nlm.nih.gov/books/NBK459169/.

McDonald, Elizabeth S.; Clark, Amy S.; Tchou, Julia; Zhang, Paul; Freedman, Gary M. (2016): Clinical Diagnosis and Management of Breast Cancer. En: *Journal of nuclear medicine : official publication, Society of Nuclear Medicine* 57 Suppl 1, 9S-16S. DOI: 10.2967/jnumed.115.157834.

Omidiji, Olubukola At; Campbell, Princess C.; Irurhe, Nicholas K.; Atalabi, Omolola M.; Toyobo, Oluyemisi O. (2017): Breast cancer screening in a resource poor country: Ultrasound versus mammography. En: *Ghana Medical Journal* 51 (1), pág. 6–12. DOI: 10.4314/gmj.v51i1.2.

Pace, Lydia E.; Keating, Nancy L. (2014): A Systematic Assessment of Benefits and Risks to Guide Breast Cancer Screening Decisions. En: *JAMA* 311 (13), pág. 1327–1335. DOI: 10.1001/jama.2014.1398.

Puliti, Donella; Duffy, Stephen W.; Miccinesi, Guido; Koning, Harry de; Lynge, Elsebeth; Zappa, Marco; Paci, Eugenio (2012): Overdiagnosis in mammographic screening for breast cancer in Europe: a literature review. En: *Journal of medical screening* 19 Suppl 1, pág. 42–56. DOI: 10.1258/jms.2012.012082.

Shen, S.; Zhou, Y.; Xu, Y.; Zhang, B.; Duan, X.; Huang, R. et al. (2015): A multi-centre randomised trial comparing ultrasound vs mammography for screening breast cancer in high-risk Chinese women. En: *British journal of cancer* 112 (6), pág. 998–1004. DOI: 10.1038/bjc.2015.33.

Shen, Song-jie; Sun, Qiang; Xu, Ya-li; Zhou, Yi-dong; Guan, Jing-hong; Mao, Feng et al. (2012): Comparative analysis of early diagnostic tools for breast cancer. En: *Zhonghua zhong liu za zhi [Chinese journal of oncology]* 34 (11), pág. 877–880. DOI: 10.3760/cma.j.issn.0253-3766.2012.11.018.

SOLCA (2018): Cáncer en Guayaquil. Información Epidemológica (Análisis de información en salud).

Spak, D. A.; Plaxco, J. S.; Santiago, L.; Dryden, M. J.; Dogan, B. E. (2017): BI-RADS® fifth edition: A summary of changes. En: *Diagnostic and interventional imaging* 98 (3), pág. 179–190. DOI: 10.1016/j.diii.2017.01.001.

Tran, Ben; Bedard, Philippe L. (2011): Luminal-B breast cancer and novel therapeutic targets. En: *Breast cancer research : BCR* 13 (6), pág. 221. DOI: 10.1186/bcr2904.

Xu, Jin; Ma, Ge; Liang, Mengdi; Wang, Yue; Pan, Hong; Li, Li et al. (2019): Factors that influence ultrasound evaluation of breast tumor size. En: *Medical ultrasonography* 21 (2), pág. 144–151. DOI: 10.11152/mu-1747.

ANEXOS

Anexo 1: Formulario de recolección de información

CORRELACIÓN ECOGRÁFICA E HISTOPATOLÓGICA EN EL DIAGNÓSTICO DE CANCÉR DE MAMA

Responsable: Md Lady Ramírez

Historia Clínica
Edad
NÓDULO:

- Forma
- Margen
- Ecogenicidad
- Hallazgos acústicos posteriores del Nódulo
- Calcificaciones
- No calcificaciones
- Localización de mama derecha
- Localización de mama Izquierda

DIAGNOSTICO HISTOPATOLOGICO.
Nódulo mamario según la histopatología

- Maligno
- Benigno

Tipos histopatológicos de Nódulos mamarios malignos
Nódulo de mama confirmado.

Anexo 2: Base de datos

Edad	Forma del Nódulo	Margen del Nódulo	Ecogenicidad del Nódulo	Hallazgos acústicos posteriores del Nódulo	calcificaciones	Localización del Nódulo en mama derecha	Localización del Nódulo en mama izquierda	Hallazgos Asociados	Vascularización del nódulo	Nódulo según BIRAS ecografico	Nódulo mamario según la histopatología	Tipos histopatológicos de Nódulos mamarios	Nódulo de mama según pruebas ecosonografías	Nódulo de mama según pruebas histopatológicas	Fallecido	Localización del Nódulo
49	3	2	4	3	1		1	2	1	4	2	2	1	1	2	21
50	3	2	4	1	2	1		2	2	4	2	1	1	1	2	11
46	3	2	4	1	2		2	2	1	2	2	1	1	1	2	22
49	3	2	4	1	2		1	1	1	1	2	1	1	1	2	21
48	3	2	4	1	2	1		1	1	4	2	6	1	1	2	11
45	3	2	4	1	2	2		1	1	1	2	1	1	1	2	12
47	2	1	1	1	2	2		1	1	1	2	1	1	1	2	12
50	3	2	4	1	2	1		1	1	4	2	1	1	1	2	11
45	3	2	4	1	1		2	1	2	4	2	1	1	1	2	22
47	3	2	6	1	1	1		2	1	3	2	1	1	1	1	11
44	3	2	6	3	1		2	2	2	4	2	1	1	1	2	22
47	3	2	4	1	1	2		1	1	3	2	1	1	1	2	12
37	3	2	4	1	2	2		1	1	1	2	1	1	1	2	12
35	3	2	6	1	2	2		1	1	2	1	7	1	2	2	12
36	3	2	6	3	1	1		2	2	4	2	1	1	1	2	11
50	3	2	6	1	2	3		1	1	1	2	1	1	1	2	13
43	2	1	4	1	2	1		1	3	4	2	1	1	1	1	11
40	1	1	4	1	2	2		1	1	1	2	1	1	1	1	12
33	3	2	6	1	2	1		1	1	1	2	1	1	1	1	11
50	3	2	4	3	1	1		1	1	1	2	1	1	1	2	11

Edad	Forma del Nódulo	Margen del Nódulo	Ecogenicidad del Nódulo	Hallazgos acústicos posteriores del Nódulo	calcificaciones	Localización del Nódulo en mama derecha	Localización del Nódulo en mama izquierda	Hallazgos Asociados	ascularización del nódulo	Nódulo según BIRAS ecografico	Nódulo mamario según la histopatología	Tipos histopatológicos de Nódulos mamarios	Nódulo de mama según pruebas ecosonografías	Nódulo de mama según pruebas histopatológicas	Fallecido	Localización del Nódulo
42	3	2	4	3	1	1		1	1	2	2	1	1	1	2	11
44	3	2	6	1	2	1		1	2	1	2	1	1	1	2	11
39	3	2	5	1	1	1		1	1	3	2	1	1	1	2	11
48	3	2	4	1	2		4	1	1	1	2	1	1	1	2	24
44	3	2	1	1	2		1	2	1	1	2	1	1	1	2	21
37	3	2	4	1	2		2	1	1	4	2	1	1	1	2	22
45	3	2	4	1	2		3	1	1	1	2	1	1	1	2	23
48	3	2	4	1	2		2	1	1	1	2	1	1	1	2	22
46	3	2	4	1	2		1	1	1	1	2	1	1	1	2	21
38	3	2	4	1	2		1	2	1	2	2	1	1	1	2	21
36	3	2	6	1	2		1	2	1	1	2	1	1	1	2	21
46	3	2	4	1	2		1	1	1	1	2	1	1	1	2	21
36	3	1	2	1	2		1	1	1	1	2	1	1	1	2	21
40	3	2	4	1	1	1		2	1	2	2	1	1	1	2	11
38	3	2	6	1	2	2		2	1	2	2	1	1	1	1	12
30	2	1	4	1	2		1	1	1	1	1	7	1	2	2	21
45	3	2	4	1	1	2		2	1	3	2	1	1	1	1	12
45	3	2	4	3	2	2		2	2	2	2	1	1	1	2	12
41	3	2	2	1	2		1	2	2	2	1	7	1	2	2	21
44	3	2	4	1	1		1	1	1	2	2	1	1	1	2	21

Edad	Forma del Nódulo	Margen del Nódulo	Ecogenicidad del Nódulo	Hallazgos acústicos posteriores del Nódulo	calcificaciones	Localización del Nódulo en mama derecha	Localización del Nódulo en mama izquierda	Hallazgos Asociados	ascularización del nódulo	Nódulo según BIRAS ecografico	Nódulo mamario según la histopatología	Tipos histopatológicos de Nódulos mamarios	Nódulo de mama según pruebas ecosonografías	Nódulo de mama según pruebas histopatológicas	Fallecido	Localización del Nódulo
48	1	1	2	1	2		2	1	1	1	2	1	1	1	1	22
45	3	2	4	1	2		1	1	1	1	2	1	1	1	2	21
42	3	2	4	1	2	1		1	1	1	2	1	1	1	2	11
46	3	2	4	1	2		1	2	2	3	2	1	1	1	2	21
41	1	1	4	1	2		2	1	1	1	1	7	1	2	2	22
50	3	2	6	1	2	1		2	2	2	2	1	1	1	2	11
41	3	2	4	1	2		2	1	3	4	2	1	1	1	2	22
50	3	2	4	3	1	2		2	2	4	2	1	1	1	2	12
36	3	2	4	1	2	2		2	1	3	2	1	1	1	2	12
40	3	2	6	3	2	1		2	1	2	2	1	1	1	2	11
37	3	2	4	1	2	1		1	2	1	2	1	1	1	2	11
37	3	2	4	3	2		2	2	3	2	2	1	1	1	2	22
44	3	2	4	3	2	1		1	1	2	2	1	1	1	2	11
39	3	2	6	1	2	1		1	1	2	2	1	1	1	2	11
45	3	2	6	3	2		1	2	3	1	2	1	1	1	2	21
36	3	2	6	3	2		2	1	1	4	2	1	1	1	2	22
37	3	2	4	3	2		1	2	3	4	2	1	1	1	1	21
40	3	2	4	1	2		2	1	2	4	2	1	1	1	2	22
45	2	1	5	1	2	1		2	1	1	1	7	1	2	2	11
32	3	2	4	3	2		2	2	1	4	2	1	1	1	2	22

Edad	Forma del Nódulo	Margen del Nódulo	Ecogenicidad del Nódulo	Hallazgos acústicos posteriores del Nódulo	calcificaciones	Localización del Nódulo en mama derecha	Localización del Nódulo en mama izquierda	Hallazgos Asociados	ascularización del nódulo	Nódulo según BIRAS ecografico	Nódulo mamario según la histopatología	Tipos histopatológicos de Nódulos mamarios	Nódulo de mama según pruebas ecosonografías	Nódulo de mama según pruebas histopatológicas	Fallecido	Localización del Nódulo
45	3	2	4	1	2	2		2	1	4	2	1	1	1	2	12
40	3	2	4	4	2	2		2	1	4	2	1	1	1	2	12
41	3	2	4	1	2	1		2	1	4	2	1	1	1	2	11
45	1	1	1	2	2		1	1	1	1	1	7	1	2	2	21
47	3	2	4	1	2		1	2	2	1	2	6	1	1	2	21
48	1	1	4	1	2		1	1	1	2	2	1	1	1	2	21
39	1	1	1	1	2		1	2	1	1	2	1	1	1	2	21
44	1	1	4	1	2	4		2	1	1	1	7	1	2	2	14
38	3	2	4	1	2	2		1	1	2	2	1	1	1	2	12
46	1	2	6	1	2		2	1	1	3	2	1	1	1	2	22
50	3	2	4	1	1	2		2	1	3	2	1	1	1	2	12
49	3	2	6	3	1	2		2	1	4	2	1	1	1	2	12
48	3	2	4	1	2		1	2	1	3	2	1	1	1	1	21
42	3	2	2	1	1		2	2	1	2	2	1	1	1	2	22
47	3	2	6	1	2	2		1	2	2	2	1	1	1	2	12
45	1	1	6	3	1	4		1	1	1	2	1	1	1	2	14
35	1	1	4	1	2	1		1	2	1	1	7	1	2	2	11
40	3	2	4	3	1		1	1	2	1	2	1	1	1	2	21
47	1	1	4	1	2		1	1	1	1	1	7	1	2	2	21
49	3	2	5	1	2	1		2	2	1	2	1	1	1	2	11

Edad	Forma del Nódulo	Margen del Nódulo	Ecogenicidad del Nódulo	Hallazgos acústicos posteriores del Nódulo	calcificaciones	Localización del Nódulo en mama derecha	Localización del Nódulo en mama izquierda	Hallazgos Asociados	ascularización del nódulo	Nódulo según BIRAS ecografico	Nódulo mamario según la histopatología	Tipos histopatológicos de Nódulos mamarios	Nódulo de mama según pruebas ecosonografías	Nódulo de mama según pruebas histopatológicas	Fallecido	Localización del Nódulo
48	3	2	4	4	2		1	2	2	4	2	1	1	1	2	21
42	3	2	6	1	2	2		1	1	3	2	1	1	1	1	12
49	3	2	3	1	1	2		2	1	2	2	1	1	1	2	12
49	3	2	6	1	2	2		2	1	1	2	1	1	1	1	12
35	3	2	6	1	2	2		2	3	3	1	7	1	2	2	12
45	2	1	1	2	2		2	2	1	1	2	1	1	1	2	22
49	3	2	2	1	1	3		2	1	1	2	1	2	1	2	13
46	2	1	1	1	2		1	1	1	1	2	1	2	1	2	21
31	3	2	6	1	2		1	1	1	1	2	1	2	1	2	21
46	3	2	4	1	1		2	1	1	1	2	1	2	1	2	22
46	3	2	4	1	2		2	1	1	1	2	1	2	1	2	22
46	3	2	4	1	2	2		2	1	3	2	1	1	1	2	12
34	3	2	1	3	1	1		2	1	1	1	7	1	2	2	11
44	1	2	6	1	2		2	1	1	1	2	1	1	1	2	22
49	3	2	6	3	1		1	2	1	4	2	1	1	1	2	21
32	1	2	6	1	2	1		1	1	1	1	7	1	2	2	11
48	3	2	4	1	2	4		2	2	1	2	1	1	1	2	14
36	1	1	4	1	2		2	2	1	2	1	7	1	2	2	22
48	3	2	6	3	1		2	2	2	4	2	1	1	1	2	22
37	3	2	4	3	2		3	2	2	2	2	1	1	1	2	23

Edad	Forma del Nódulo	Margen del Nódulo	Ecogenicidad del Nódulo	Hallazgos acústicos posteriores del Nódulo	calcificaciones	Localización del Nódulo en mama derecha	Localización del Nódulo en mama izquierda	Hallazgos Asociados	ascularización del nódulo	Nódulo según BIRAS ecografico	Nódulo mamario según la histopatología	Tipos histopatológicos de Nódulos mamarios	Nódulo de mama según pruebas ecosonografías	Nódulo de mama según pruebas histopatológicas	Fallecido	Localización del Nódulo
43	3	1	4	3	1		1	1	1	1	2	1	1	1	2	21
38	3	2	4	1	2	1		2	2	4	2	1	1	1	2	11
46	1	2	6	1	2		3	2	2	3	1	7	1	2	2	23
33	3	2	4	3	1	2		2	1	4	2	2	1	1	2	12
47	3	2	4	3	2		1	2	3	4	2	1	1	1	1	21
40	2	1	3	1	2	1		1	1	1	2	1	1	1	2	11
49	3	2	6	1	2		2	2	2	4	2	1	2	2	2	22
41	3	2	1	1	2		1	2	1	2	2	1	1	1	2	21
31	3	2	6	3	2		3	1	1	2	1	7	1	2	2	23
49	3	2	4	3	1		1	2	1	4	2	1	1	1	2	21
40	2	1	1	2	2	1		1	1	1	1	7	2	2	2	11
45	1	2	4	1	2		1	2	1	1	1	7	2	1	2	21
42.9																
5.3																

Guayaquil 09 de Marzo del 2020

REPORTE DE ANTIPLAGIO

Yo **DRA. DIGNA ALEXANDRA YELA TAPIA** con CI 0917454084 Médico Tratante en calidad de tutor del proyecto de investigación realizado por el **MD LADY DIANA RAMIREZ MORAN** con CI 1206117549, residente del posgrado de la especialización de IMAGENOLOGIA desarrollada en el Hospital Teodoro Maldonado Carbo, certifico la veracidad del reporte del ANTIPLAGIO URKUND del proyecto de investigación titulado **"CORRELACION ECOSONOGRÁFICA E HISTOPATOLÓGICA EN EL DIAGNÓSTICO DE CANCER DE MAMA ".**

RESULTADO DEL ANÁLISIS - URKUND

URKUND

Document Information

Analyzed document	RAMIREZ MORAN LADY PARA URKUND.docx (D73742488)
Submitted	6/3/2020 2:27:00 AM
Submitted by	jacqueline velastegui eguez
Submitter email	jacqueline.velasteguie@ug.edu.ec
Similarity	0%
Analysis address	jacqueline.velasteguie.ug@analysis.urkund.com

Sources included in the report

W	URL: https://www.infosalus.com/mujer/noticia-cribado-cancer-mama-reduce-riesgo-muerte-4 ... Fetched: 6/3/2020 2:28:00 AM	1

Dra. Alexandra Yela Tapia
MÉDICO IMAGENÓLOGA
M.S.P. LIBRO 1 "A" FOLIO 9 No 27
REG. SENESCYT 1006-14-86051413
I.E.S.S. HOSPITAL REG. DR. T. M. C.

DRA ALEXANDRA YELA TAPIA
CI 0917454084
TUTOR

b

Presidencia de la República del Ecuador

Plan Nacional de Ciencia, Tecnología, Innovación y Saberes

SENESCYT

REPOSITORIO NACIONAL EN CIENCIA Y TECNOLOGIA
FICHA DE REGISTRO DE TESIS

TÍTULO Y SUBTÍTULO: CORRELACIÓN ECOSONOGRÁFICA E HISTOPATOLÓGICA EN EL DIAGNÓSTICO DE CANCER DE MAMA	
AUTORA: Md. Lady Diana Ramírez Morán	**TUTOR:** Dra. Alexandra Digna Yela Tapia
	REVISOR: MSc Elvia Aspiazu Miranda
INSTITUCIÓN: Universidad de Guayaquil	**FACULTAD:** Ciencias Médicas
ESPECIALIDAD: Imagenología	
FECHA DE PUBLICACION:	**No. DE PÁGS:** 65
AREAS TEMÁTICAS: Diagnóstico Imagenológico del Cáncer de mama	
PALABRAS CLAVE: Cáncer de mama. Diagnóstico. Ecografía.	

RESUMEN: Antecedentes: El cáncer de mama es una patología de gran frecuencia. La resonancia magnética es el método de referencia para diagnóstico. Sin embargo, sus costos obligan el uso de métodos más baratos como la ecografía que tiene rendimiento diagnóstico variable. **Objetivos:** Determinar la correlación de las características ecosonográfica e histopatológica en pacientes con sospecha de cáncer de mama. **Metodología:** Se realizó un estudio transversal que incluyó 112 mujeres de 30 a 50 años atendidas en el hospital Teodoro Maldonado en Guayaquil-Ecuador entre 1-06-2017 y 31-05-2018 por solicitud de ecografía por nódulo mamario. Se seleccionaron aleatoriamente pacientes sin antecedentes de cáncer de mama, con estudio histopatológico de la lesión. Se excluyeron gestantes. Para las criterios de BI-RADS se consideró de alto riesgo categoría 4b-5; para el diagnóstico ecográfico el criterio del imagenólogo. **Resultados:** La prevalencia de cáncer de mama fue del 85%, más frecuente el ductal (92,1%). El valor de los criterios ecográficos BI-RADS para diagnóstico de cáncer fue S: 60%, E: 64.71%, VPP: 90.48%, VPN: 22.45%, CPP 1,70, CPN 0,62. Para el informe con criterio ecográfico en relación a la apreciación de observador como lesión maligna fue S: 93.68%, E: 11.76 %; VPP: 85.58%; VPN: 25%; CPP 1.06; CPN 0,54. El área bajo la curva fue 0,624 y 0,473 respectivamente. **Conclusiones:** El rendimiento diagnóstico con BIRADS tiene un mejor desempeño diagnóstico que el criterio médico. En parte podría ser por la subjetividad del examen que implica experiencia.

Nº DE REGISTRO (en base de datos):		**Nº DE CLASIFICACIÓN:**
DIRECCIÓN URL (tesis en la web):		
ADJUNTO PDF:	**SI** X	**NO**
CONTACTO CON AUTOR/ES:	**Teléfono:** +593 98 417 5240	**E-mail:** ladyramirezmoran@gmail.com
CONTACTO EN LA INSTITUCIÓN:	**Nombre:** Universidad de Guayaquil- Facultad de Ciencias Médicas – Coordinación de posgrado.	
	Teléfono: 2288086	
	E-mail: posgrado-fcm@hotmail.com	