UNIVERSIDAD DE GUAYAQUIL

FACULTAD PILOTO DE ODONTOLOGÍA

TRABAJO DE GRADUACIÓN PREVIO A LA OBTENCIÓN DEL TÍTULO DE ODONTÓLOGO

TEMA:

Tratamiento del absceso dentoalveolar en evolución en la pieza # 13

(Caso Clinico)

AUTOR(A):

Chamorro Meza Wendy Vanessa

Tutor:

Dra. Mary Lou Endara

Guayaquil, Mayo del 2016

APROBACIÓN DEL TUTOR/A

Por la presente certifico que he revisado y aprobado el trabajo de titulación cuyo tema es: Tratamiento del absceso dentoalveolar en evolución en la pieza # 13 (Caso Clinico), presentado por Wendy Vanessa Chamorro Meza, del cual he sido su tutor/a, para su evaluación, como requisito previo para la obtención del título de Odontóloga.

Guayaquil, Mayo del 2016.

…….

Dra. Mary Lou Endara

C.C: 0904862140

UNIVERSIDAD DE GUAYAQUIL

FACULTAD PILOTO DE ODONTOLOGÍA

CERTIFICACIÓN DE APROBACION

Los abajo firmantes certifican que el trabajo de grado previo a la obtención del Título de Odontólogo/a es original y cumple con las exigencias académicas de la Facultad de Odontología, por consiguiente se aprueba.

……..	…….
Dr. Mario Ortiz San Martin. MSc.	Dr. Miguel Álvarez Avilés. MSc.
Decano	**Subdecano**

…….

. Dr. Patricio Proaño Yela. MSc.

AUTORIA

Yo, Wendy Vanessa Chamorro Meza, con cédula de identidad Nº 0925353351, declaro ante el Consejo Directivo de la Facultad de Odontología de la Universidad de Guayaquil, que el trabajo realizado es de mi autoría y no contiene material que haya sido tomado de otros autores sin que este se encuentre referenciado.

Guayaquil, Mayo del 2016.

_____

Wendy Vanessa Chamorro Meza

C.I. Nº 0925353351

DEDICATORIA

Este trabajo está dedicado primeramente a Dios por brindarme la vida, por permitirme llegar a hasta este momento de mi vida. Por ayudarme a salir de cada obstáculo que se me ha presentado. A mi abuelita y madre por ser un pilar fundamental y brindarme su apoyo incondicional. A mi hija por ser mi mayor inspiración para lograr mis metas. A mis hermanos por compartir cada momento de felicidad y dificultad.

A las Dra Mary Lou Endara por brindarme sus conocimientos y guiarme durante todos estos años de aprendizaje.

Al Sr. Eduardo por brindarme su amistad muy sincera y su ayuda incondicional.

WENDY CHAMORRO MEZA

AGRADECIMIENTO

Principalmente a DIOS por guiarme y bendecir mi camino por haberme dado fuerza y valor para culminar esta etapa de mi vida, porque sin su ayuda no estuviese en donde estoy.

A mi Abuelita y a mi Madre por sus consejos la confianza y el apoyo brindado, porque sin duda sin ellas no estaría culminando este ciclo de vida, son seres maravillosos e mui importantes en mi vida.

A mi hija ese ángel que llego a mi vida para llenarla de alegría es mi mayor inspiración por ella lucho cada día por ser mejor.

A mi padre que ya no está conmigo pero sin embargo lo llevo en mi corazón y este logro va dedicado sin duda alguna a él, siempre fue un ser incondicional y tuvo una mucha confianza en que lo lograría. Te amo mucho papa.

A mis hermanos y abuelito por creer en mí, por ser parte fundamental de mi vida por estar en los buenos y malos momentos.

A mi tutora Dra. Mary Lou Endara por la paciencia, el cariño y tiempo brindado para el desarrollo de mi trabajo de titulación, se convirtió en nuestra inspiración para continuar aprendiendo cada día.

Al Sr. Eduardo quien a pesar de recién conocernos nos brindó su amistad, cariño y ayuda incondicional.

A mis amigositos por su amistad siempre los llevare en mi corazón.

WENDY CHAMORRO MEZA

CESIÓN DE DERECHOS DE AUTOR

Dr.
Mario Ortiz San Martín, MSc.
DECANO DE LA FACULTAD DE ODONTOLOGÍA
Presente.

A través de este medio indico a Ud. que procedo a realizar la entrega de la Cesión de Derechos de autor en forma libre y voluntaria del trabajo Tratamiento del absceso dentoalveolar en evolución en la pieza # 13 (Caso Clinico), realizado como requisito previo para la obtención del título de Odontóloga, a la Universidad de Guayaquil.

Guayaquil, Mayo del 2016.

……

Wendy Vanessa Chamorro Meza

C.I. Nº 0925353351

INDICE GENERAL

Contenido	Pág.
CARATULA	I
APROBACIÓN DEL TUTOR/A	II
CERTIFICACIÓN DE APROBACION	III
AUTORIA	IV
DEDICATORIA	V
AGRADECIMIENTO	VI
CESIÓN DE DERECHOS DE AUTOR	VII
INDICE GENERAL	VIII
INDICE DE FOTOS	X
RESUMEN	XII
ABSTRACT	XIII
1. INTRODUCCIÓN	1
Absceso dental.	4
Definición	5
Etiología	6
Síntomas del absceso dental	7
Características Clínicas de los Abscesos del Periodonto	8
Clasificación de Los abscesos odontogénicos	10
Absceso apical agudo	14
Absceso apical crónico	17
Periodontitis Apical Aguda	20
2. OBJETIVO	22
3. DESARROLLO DEL CASO	22

3.1Historia clínica del paciente 22
3.1.1 Identificación del paciente 22
3.1.2 Motivo de consulta 23
3.1.3 Anamnesis 23
3.2 Odontograma 23
3.3 Imágenes de RX, fotos intraorales, extraorales 23
3.3.1 Examen extra oral 24
3.3.2 Examen Intra oral 26
3.3.3 Examen radiográfico 28
3.4 Diagnóstico 29
4. PRONÓSTICO 30
5. PLANES DE TRATAMIENTO 30
5.1 Tratamiento 30
6. DISCUSION 43
7. CONCLUSIONES 43
8. RECOMENDACIONES 43
BIBLIOGRAFÍA 44
ANEXOS 47

INDICE DE FOTOS

Contenido	Pág.
Foto 1 PACIENTE VISTA DE FRENTE	24
Foto 2 PACIENTE VISTA LATERAL DERECHA	25
Foto 3 PACIENTE VISTA LATERAL IZQUIERDA	25
Foto 4 MAXILAR SUPERIOR	26
Foto 5 MAXILAR INFERIOR	26
Foto 6 VISTA LATERAL DERECHA	27
Foto 7 VISTA LATERAL IZQUIERDA	27
Foto 8 VISTA FRONTAL	28
Foto 9 RADIOGRAFÍA	28
Foto 10 RADIOGRAFIA	29
Foto 11 COLOCACION DEL ANESTÉSICO	31
Foto 12 AISLAMIENTO ABSOLUTO	31
Foto 13 APERTURA	32
Foto 14 ACCESO CAMERAL	32
Foto 15 CONDUCTOMETRIA	33
Foto 16 IRRIGACION CON HIPOCLORITO	33
Foto 17 MEDICACIÓN DEL CONDUCTO	35
Foto 18 CONOMETRIA	36
Foto 19 RADIOGRAFÍA CONOMETRIA	36
Foto 20 RADIOGRAFÍA	37
Foto 21 MEZCLA DEL CEMENTO	37
Foto 22 PENACHO	38
Foto 23 COLOCACIÓN DEL ACIDO GRABADOR	39
Foto 24 ELIMINACIÓN DE PUNTOS DE CONTACTO	39
Foto 25 RESTAURACION FINAL	40
Foto 26 RADIOGRAFÍA FINAL	40

INDICE DE ILUSTRACIONES

Contenido	Pág.
Ilustración 1 Odontograma	23

RESUMEN

En la cavidad bucal se pueden producir una variedad de enfermedades de diferente etiología, por ello es muy importante que el profesional de salud identifique y conozca las consecuencias que ocasiona, este tipo de patología, el absceso dentoalveolar es una complicación de la caries dental, también se puede producir cuando un diente se rompe o recibe un golpe, cuando hay aberturas en el esmalte dental permiten que las bacterias infecten la pulpa de los dientes si no se previenen o tratan a tiempo, se producen infecciones severas, el objetivo del presente estudio fue realizar el tratamiento del absceso dentoalveolar en evolución en la pieza en un canino superior, se atendió a una paciente de 37 años que acudió a la consulta refiriendo dolor en la pieza # 13, indica que “El dolor es mas de 1 minuto no puede dormir boca abajo”, radiográficamente se encontró un absceso de 6.6 mm, después del tratamiento endodóntico se procedió a obturar la pieza y restaurar el diente, como resultado la paciente presento una gran mejoría en cuanto al dolor, se recomendó visitas periodicas para evaluar la pieza dentaria, se concluye que el absceso alveolar agudo es un proceso séptico periapical, con aumento de volumen que no rebasa la región anatómica del diente afectado, lo cual da lugar a la multiplicación bacteriana, degeneración tisular y la formación de pus que se colecciona por debajo de la mucosa o la piel. Se origina a partir de infección por caries, lesiones traumáticas, medicamentos empleados en la terapéutica radicular y presencia de infecciones por granulomas o quistes. Debemos complementar el tratamiento del absceso dentoalveolar con fármacos para atacar el proceso infeccioso.

Palabras Clave: Absceso dento alveolar, endodoncia, absceso

ABSTRACT

In the oral cavity can cause a variety of diseases of different etiologies, so it is very important that the health professional to identify and know the consequences it causes, this type of pathology, dentoalveolar abscess is a complication of tooth decay, also can occur when a tooth is broken or chipped when there are openings in the tooth enamel allow bacteria to infect the pulp of teeth if not prevented or treated early, severe infections occur, the objective of this study was will make the treatment of dentoalveolar abscess development in the piece evolving in an upper canine, a 37 year old patient who came to the office complaining of pain in the piece # 13 attended, states that "pain is more than one minutes no can sleep upside down ", radiographically an abscess of 6.6 mm was found after endodontic treatment proceeded to seal the piece and restore the tooth, as a result the patient presented a great improvement in pain, periodic visits are recommended to assess the evoluvion, it is concluded that acute alveolar abscess is a periapical septic process, with increased volume does not exceed the anatomical region of the affected tooth, which leads to bacterial multiplication, tissue degeneration and the formation of pus that collects below mucosal or skin. It originates from infection caries, traumatic injuries, drugs used in root canal therapy and the presence of granulomas infections or cysts. We must complement the treatment of dentoalveolar abscess with drugs to attack the infectious process.

Keywords: dento alveolar abscess, endodontics, abscess

1. INTRODUCCIÓN

Antecedentes

El Dr. Navarro Belkis y sus colaboradores realizo un estudio sobre el uso de Hepar sulphur en el tratamiento del absceso dentoalveolar, realizó un estudio de intervención del tipo pre experimental con 30 pacientes que acudieron a La consulta de urgencia de cuerpo de guardia del Policlínico Universitario Docente “Juan B. Contreras Fowler”, de Ranchuelo, provincia de Villa Clara, Cuba, en el período comprendido entre septiembre del 2010 a marzo del 2011 con el diagnóstico clínico de absceso dentoalveolar agudo, con el objetivo de evaluar la efectividad de la terapia homeopática en la fase aguda de esta patología. Una vez establecido el diagnóstico clínico a través del examen bucal, se indicó el uso de Hepar sulphur, posteriormente se chequearon las diferentes variables a través de un modelo de encuesta y teniendo en cuenta la evolución después del tratamiento, a las 72 horas de evolución, fue evaluada la efectividad de esta terapia sobre la base del dolor. El procesamiento estadístico se realizó utilizando porcentajes como medida resumen y chi-cuadrado para precisar la asociación de las variables estudiadas, con nivel de significación de $p<0,05$. Se demostró que la terapia aplicada fue efectiva en un 80 % y parcialmente efectiva en un 20 % de los pacientes tratados. La mayoría de los pacientes estuvieron satisfechos con el tratamiento recibido. Por los resultados obtenidos se consideró esta terapia como útil, efectiva e inocua. (Navarro, Ávalos, García, & Romero, 2012)

Las Dras. Hilda Rodríguez y Miralys Marrero realizaron un estudio descriptivo de corte transversal para conocer el comportamiento del absceso dentoalveolar agudo como una complicación de caries dental en la población mayor de 19 años de edad, de la Clínica Docente “Párraga” en el período comprendido desde enero de 2009 a enero de 2010. A cada uno de ellos y previo consentimiento, se les confeccionó la historia clínica

para obtener las variables de interés para la investigación, vaciándose posteriormente en una planilla de recolección de datos. El diagnóstico de esta afección estuvo dado por las características clínicas de la misma y antecedentes del paciente obtenidos en el interrogatorio. En el estudio realizado se observó un predominio del sexo masculino con predominio del grupo de edad de 35-59 años que padecían esta enfermedad, los molares inferiores fueron los más vulnerables a padecerla. Se concluyó, además, que mientras más temprano se encuentre el desarrollo del absceso dentoalveolar agudo la evolución clínica será más favorable. (Rodríguez & Marrero, 2012)

El Dr. Ignacio Velasco realizo un estudio de infecciones odontogénicas del cual tuvo el siguiente resultado: las infecciones odontogénicas son una de las principales causas de consulta en la práctica odontológica. Estas afectan a individuos de todas las edades y son responsables de la mayoría de las prescripciones de antibióticos en el campo de la odontología. Las infecciones odontogénicas son generalmente subestimadas en términos de morbilidad y mortalidad, aunque su incidencia y severidad han bajado drásticamente en los últimos 70 años. Sin embargo, estas infecciones pueden presentar distintos grados de severidad e incluso algunas pueden ser bastante complejas y necesitar una atención de emergencia en un ambiente hospitalario bajo un especialista en Cirugía Bucal y Maxilofacial. Las infecciones odontogénicas son comúnmente el resultado de una pericoronaritis, caries con exposición pulpar, periodontitis o la complicación de un procedimiento dental. Existen en la literatura diversos principios y planes de tratamiento para las infecciones odontogénicas, por lo que el objetivo de nuestra revisión es establecer de una manera simplificada en base a la literatura actual los principios que el clínico debería seguir para enfrentar infecciones odontogénicas con distintos niveles de complejidad. (Velasco, 2012)

La Dra Ana Hernández indica que las complicaciones derivadas del absceso dentoalveolar agudo constituyen un tema de preocupación para el estomatólogo, debido al riesgo que generan para el estado de salud en general, a pesar de esto existen pocos estudios específicos sobre el tema, realizo un estudio cuyo objetivo fue describir las complicaciones derivadas del absceso dentoalveolar agudo en pacientes pertenecientes al área VII, Cienfuegos, se realizó investigación observacional, descriptiva, transversal en el periodo comprendido de enero a diciembre de 2013. El universo fue de 374 pacientes que acudieron con absceso alveolar agudo, y la muestra 87 que derivaron en alguna complicación. La fuente para obtener información fue la observación. El registro primario de datos y recolección de la información se obtuvo mediante la historia clínica individual, luego de obtener el consentimiento informado de los pacientes. Principales variables: edad, sexo, dientes afectados con mayor frecuencia, comportamiento de las complicaciones ante tratamiento de elección y automedicación, factores sistémicos asociados y complicaciones derivadas del absceso dentoalveolar agudo. Los resultados se expresaron en total y porcentajes. En sus resultados el sexo femenino estuvo afectado con las complicaciones derivadas del absceso dentoalveolar agudo (72,41 %), y el grupo de edad de 35-59 años en 34,48 %. El segundo premolar superior se afectó en 28,74. El 71,26 % respondió de manera positiva ante tratamiento de elección. La diabetes mellitus tipo I y II como factor sistémico se mostró en 53,33 %; la celulitis facial odontógena leve apareció como complicación en 64,36 %. Concluye que las complicaciones derivadas del absceso dentoalveolar agudo fueron la celulitis facial odontógena leve y moderada; las mujeres fueron las más afectadas. El padecimiento de enfermedades sistémicas agravó más el cuadro clínico; pero el rápido tratamiento indicado por el facultativo para impedir casos, fatales. (Hernández, Sueiro, & Hernández, 2015)

La Dra Danisbel Pérez Ayala Especialista de Primer Grado en Estomatología General Integral. Máster en salud bucal, realizo en la práctica estomatológica, uno de los procesos periapicales más

comúnmente observados en los servicios de urgencias, es el absceso dentoalveolar agudo, su Objetivo, describir el comportamiento del absceso dentoalveolar agudo como urgencia en la población adulta, se realizó un estudio descriptivo, de corte transversal en la Clínica Estomatológica “Hermanos Saiz” del municipio San Juan y Martínez, Pinar del Río, de septiembre de 2013 a septiembre de 2014. El universo estuvo constituido por 120 pacientes con diagnóstico de absceso dentoalveolar agudo según las características clínicas y antecedentes del paciente obtenidos en el interrogatorio. De ellos, se seleccionaron 80 pacientes al azar como muestra. Se procesaron los datos manualmente y presentaron en tablas utilizando el por ciento como medida resumen. Resultados: el mayor número de pacientes afectados correspondió al sexo masculino con un predominio del grupo de edad de 35-59 años. Las fases clínicas I y II fueron las más frecuentes, los molares inferiores resultaron las piezas dentarias más vulnerables; el dolor fue el síntoma más prevaleciente, mientras que nadie acudió aquejado por presentar malestar general. El diagnóstico de esta patología en estadio inicial (fase I) es directamente proporcional a una evolución favorable del cuadro clínico, se describió el comportamiento del absceso dentoalveolar agudo como urgencia en la población adulta, lo que posibilita proponer nuevas investigaciones sobre factores relacionados con el origen y prevención de dicha enfermedad. (Pérez, 2015)

Absceso dental.

Conocido también como absceso periapical, infección dental, absceso en un diente o absceso dentario es una acumulación de material infectado (pus) resultante de una infección bacteriana en el centro de un diente. (Ecured, 2016)

Las enfermedades periodontales generalmente son de curso lento y progresivo, de tipo crónico, con poco dolor o sin él. Esta carencia de signos y síntomas con frecuencia enmascara la presencia de la enfermedad, hasta que se presenta un daño grave. Sin embargo, existen

algunos procesos periodontales inflamatorios de tipo agudo que se caracterizan por dolor. (Esta entidad se encuentra en la Clasificación de Enfermedades Periodontales y Condiciones. Los abscesos odontogénicos incluyen un amplio grupo de infecciones agudas que se originan en los dientes o en el periodonto y son las causas principales para que los pacientes soliciten asistencia de emergencia en la clínica odontológica. Actualmente se ha catalogado como la tercera en frecuencia en pacientes con periodontitis no tratadas y durante periodo de mantenimiento. El absceso periodontal es una infección y por consecuente inflamación localizada purulenta de los tejidos periodontales y es lo más frecuente en los hallazgos clínicos de pacientes con periodontitis moderadas o avanzadas. (Salinas, 2007)

Definición

El absceso dental es la acumulación de pus (material infectado) en un diente o en las encía, la bacteria es la causa de un absceso dental. Las bacterias habitualmente entran al diente cuando el esmalte (parte exterior del diente) se daña debido a la caries dental. La bacteria también podría entrar tras una lesión al diente, como cuando se rompe o desportilla un diente. Los procedimientos que se realizan en los dientes o en las encías podrían también causar un absceso dental. Las partículas de alimento que se quedan atoradas entre los dientes por un tiempo extendido podrían también llevar a la formación de un absceso. (Allina Health, 2015)

Un absceso dental es una complicación de la caries dental. También puede ocurrir cuando un diente se rompe o recibe un golpe. Las aberturas en el esmalte dental permiten que las bacterias infecten el centro del diente (la pulpa). La infección puede propagarse desde la raíz del diente hasta los huesos que lo sostienen. (DrTango, 2014)

La infección ocasiona una acumulación de pus e inflamación de los tejidos internos del diente. Esto causa un dolor de muelas intenso. Si la pulpa del diente muere, el dolor de muelas se puede detener, a menos que se

desarrolle un absceso. La infección puede permanecer activa y seguir diseminándose, causando más dolor y destruyendo tejido. (DrTango, 2014)

Etiología

En la mayoría de los casos el absceso periodontal se presenta en un saco periodontal preexistente; siendo éste un factor importante en la etiología del absceso. Tanto en la remisión espontánea como en la remisión por medio de un tratamiento parcial, la cicatrización ocurre, de manera especial, en la porción coronal del saco. Los tejidos epiteliales pueden volver a adherirse a la raíz del diente mientras que permanecen bacterias y desechos en la porción apical del saco. Con la porción coronal del saco cerrado, se impide el drenaje y puede resultar un absceso. Mientras más profunda, estrecha o tortuosa sea el saco, hay mayores probabilidades de que ocurra un absceso después de la cicatrización parcial. (Salinas, 2007)

Distintos factores locales pueden provocar la formación de un absceso periodontal. Cuando un material extraño se introduce por la fuerza dentro del tejido gingival u ocluye el orificio del saco, las bacterias pueden proliferar, surgir una infección bacteriana y conducir a un absceso gingival o periodontal. También se puede formar un absceso periodontal por el uso inapropiado de aparatos para la irrigación bucal que introduzcan bacterias dentro de los tejidos. Otros factores etiológicos pueden ser la diabetes, maloclusiones, respiradores bucales, impactacción alimenticia, factores de tejidos blandos, oclusión traumáticas; tensión y emoción, hormonas, drogas, enfermedades sistémicas y anomalias genéticas, perforaciones laterales de conductos en su preparación endodóncica; anormalidades en la anatomía dental, tales como, perlas de esmalte y raíces invaginadas de furcaciones en molares. (Chacon, 2014)

Un absceso dental es una complicación de la caries dental y también puede resultar de un trauma al diente, como cuando un diente se rompe o

recibe un golpe. Las aberturas en el esmalte dental permiten que las bacterias infecten el centro del diente (la pulpa). La infección puede propagarse desde la raíz del diente hasta los huesos que lo sostienen.
La infección ocasiona una acumulación de pus (tejido muerto, bacterias vivas y muertas, glóbulos blancos) e inflamación de los tejidos internos del diente. Esto causa un dolor de muelas intenso. Si la pulpa del diente muere, el dolor de muelas se puede detener, a menos que se desarrolle un absceso. Esto es especialmente válido si la infección sigue estando activa y continúa diseminándose y destruyendo tejido. (Lopez, 2015)

Las Causas más comunes de aparición de un absceso dentario.

- Caries
- Traumatismo dental
- Aparición de una muela del juicio
- Acumulación de tártaro bajo la encía
- Desprendimiento de los dientes
- Periodontitis no tratada. (Villagómez, 2015)

Síntomas del absceso dental

El síntoma principal es un dolor de muelas intenso y continuo que se puede describir como terrible, agudo, pulsátil o punzante. Otros síntomas pueden abarcar: (Lopez, 2015)

- Sabor amargo en la boca
- Mal aliento
- Malestar, inquietud, sensación general de enfermedad
- Fiebre
- Dolor al masticar
- Sensibilidad de los dientes al calor o al frío
- Ganglios inflamados en el cuello
- Área mandibular superior o inferior inflamada (un síntoma muy grave) (Lopez, 2015)

Características Clínicas de los Abscesos del Periodonto

El síntoma más frecuente es el dolor, siendo de tipo latente. El paciente no se percata de otros síntomas hasta que el dolor se hace evidente. Se observa con frecuencia tumefacción gingival o mucosa, o ambas, en el área del dolor. La tumefacción puede variar desde un pequeño agrandamiento de la encía hasta una inflamación difusa que involucra encía, mucosa alveolar y bucal y puede extenderse hacia la cara y cuello. (Salinas, 2007)

Los tejidos afectados estarán rojos a rojo azulados. Presencia de cálculo dental en la superficie radicular. Con frecuencia la tumefacción y los cambios relacionados son adyacentes al diente afectado. De manera ocasional, la zona afectada puede localizarse a 1 ó 2 dientes distantes a la inflamación o a los cambios de color. (Salinas, 2007)
El diente o los dientes afectados por un absceso periodontal están extremadamente sensibles a la masticación y a la percusión. Con frecuencia, el diente está móvil y puede extruirse del alvéolo y sentirse "alto" a la oclusión. De modo ocasional, el absceso puede ser drenado a través de uno o más conductos sinuosos hacia la cavidad bucal. (Salinas, 2007)

Con frecuencia, se puede observar exudado seropurulento en el saco periodontal, el cual puede estar profundo, alrededor del diente afectado con drenaje a través de un trayecto fistuloso. Ocasionalmente, una linfadenopatía regional, leucocitosis y un pequeño aumento de la temperatura corporal acompañarán a los abscesos periodontales. Pueden ser lesiones agudas o crónicas. (Salinas, 2007)

Modos de aparición del absceso periodontal y factores asociados

Habitualmente, los abscesos periodontales resultan de periodontitis crónicas preexistentes y son precipitados por cambios en la microflora subgingival y disminución de la respuesta del paciente, algunos factores

que pueden estar asociados con la formación del absceso periodontal agudo son: (Salinas, 2007)

- Extensión de la infección de un saco periodontal profunda hacia los tejidos periodontales vecinos y la localización del proceso inflamatorio supurativo a lo largo del aspecto lateral de la porción radicular. (Salinas, 2007)
- Propagación lateral de la inflamación desde la superficie interna de un saco periodontal hacia el tejido conectivo de la pared del saco. La localización del absceso surge cuando se altera el drenaje hacia el ámbito del saco. (Salinas, 2007)
- Saco periodontal con trayectoria tortuosa (compleja) alrededor de la raíz, puede formarse un absceso periodontal en la cavidad ciega, cuyo extremo profundo queda excluído de la superficie. (Salinas, 2007)
- Remoción incompleta del cálculo dental durante el tratamiento de un saco periodontal, la pared gingival se pliega, ocluye la entrada del saco y se forma un absceso en la porción incomunicada del saco periodontal. En niños ocasionalmente ocurre por introducción de un cuerpo extraño al tejido periodontal. (Salinas, 2007)

Puede registrarse un absceso periodontal en ausencia de enfermedad periodontal, luego de traumatismos dentarios o la perforación de la pared lateral de una superficie radicular en el tratamiento de endodoncia. (Salinas, 2007)

Respuesta alterada del hospedero como la diabetes no controlada. Las alteraciones sistémicas en los diabéticos pueden ser una significativa influencia en la formación de abscesos periodontales, además de la disminución de la respuesta celular inmunitaria, disminución de la quimiotaxis y fagocitosis y actividad bactericida de los leucocitos. Los diabéticos padecen de cambios vasculares y metabolismo del colágeno alterado, facilitando así la susceptibilidad para la formación de abscesos. La interacción alterada de los productos finales de la glicolización (AGEs),

con su receptor celular (RAGE), ha sido sugerida como un mecanismo patogénico para la aceleración de enfermedades periodontales en la diabetes. Las consecuencias críticas de hiperglicemia son la glicolización no enzimática y la oxidación de proteínas y lípidos, que resultan en la formación de los AGEs las cuales se acumulan en el plasma, piel, encía de pacientes diabéticos. (Salinas, 2007)

Terapia antimicrobiana sistémica, en algunos casos, los abscesos periodontales múltiples no pueden ser explicados sólo por factores locales, y estos sugieren la administración de antimicrobianos sistémicos como causantes de esta formación. Al parecer los antimicrobianos de administración sistémica en pacientes con periodontitis no tratadas pueden producir una superinfección con organismos oportunistas que favorecen el desarrollo de abscesos periodontales. Los Bacteroides gingivalis, Fusobacterium nucleatum y Streptococcus intermedius, pueden ser las especies más prevalentes en los abscesos periodontales, reportándose un incremento subgingival deStaphylococcus aureus como microorganismo oportunista. (Salinas, 2007)

Clasificación de Los abscesos odontogénicos

Se han propuesto diversas clasificaciones para los abscesos periodontales: crónico o agudo, único o múltiple, gingival o periodontal, según ocurran en los tejidos periodontales de sostén o en la encía. Según su localización: La Academia Americana de Periodontología y Meng (1999) basa la clasificación (Salinas, 2007)

a. Según la localización de la infección

Absceso Periodontal

Caracterizado por ser una infección purulenta localizada con destrucción del ligamento periodontal y hueso alveolar. (Salinas, 2007)

Absceso Pericoronal o Pericoronario

Caracterizado por ser una infección purulenta localizada alrededor de una corona de un diente parcialmente erupcionado. Los terceros molares mandibulares son los dientes que con mayor frecuencia tienen absceso pericoronario, también llamado pericoronitis ó pericoronaritis; sin embargo, también se afectan los terceros molares maxilares o los molares distales de cualquier arco. En ésta la superficie oclusal del diente afectado está cubierta con una capa de tejido gingival denominada opérculo. Esta cubre de manera parcial la corona del diente durante la erupción y persiste después de la erupción parcial o completa, en particular si existe poco espacio para una erupción pasiva completa de la encía después que el diente erupciona. Con la acumulación de bacterias, el colgajo sobre la superficie oclusal presenta inflamación aguda sumamente dolorosa, que entra en oclusión con el diente opuesto y se traumatiza durante la masticación. Con la inflamación en aumento, la condición se hace más grave, aumenta de tamaño y es posible la presencia de trismus y temperatura elevada; también hay acumulación de exudado inflamatorio en los tejidos adyacentes. (Salinas, 2007)

Los abscesos pericoronarios se denominan pericoronaritis. Como vimos en el apartado anterior, se trata de una infección aguda con inflamación del tejido blando alrededor de la corona de un diente incompletamente erupcionado. Es muy frecuente en los cordales o muelas del juicio y es una causa de consulta de urgencia dental frecuente en la segunda y tercera década de la vida, las bacterias implicadas son Peptostreptococcus micros, Porphyromonas gingivalis y Fusobacterium spp, clínicamente, la mucosa alrededor del diente afectado aparece turgente, congestiva, enrojecida e hiperplásica. En la misma aparece una ligera secreción o una franca supuración. Cursa además con dolor que puede ser importante y frecuentemente irradia a zonas vecinas (faringe, suelo de la boca, oído). Es frecuente la linfoadenopatía y puede aparecer trismo, fiebre y afectación del estado general. (Calvo, 2011)

Cuando es localizada puede resolverse con enjuagues, irrigaciones y analgésicos. Pero si no responde o se asocia a celulitis debe añadirse tratamiento antibiótico siendo de elección amoxicilina- ácido clavulánico y en caso de alergia clindamicina, azitromicina o claritromicina. Se recomienda derivar al odontólogo para valorar si precisa la extracción de la pieza dentaria porque es frecuente que no erupcione correctamente. (Calvo, 2011)

b. Según su comportamiento.

La clasificación más racional es la que se basa en criterios etiológicos. Conforme a la causa del proceso infeccioso agudo pueden ocurrir dos tipos de abscesos: Abscesos relacionados con Periodontitis, y los no relacionados, Báscones señala que los pacientes acuden a la clínica en situación de urgencia, pudiendo presentar dos cuadros clínicos diferentes, como son los abscesos con y sin destrucción periodontal. Este enfoque clínico y etiológico le parece más correcto que el preconizado por Herrera, que clasifica en absceso periodontal con periodontitis y absceso periodontal sin periodontitis, pues se entiende que todos los abscesos periodontales van a tener en una u otra forma un proceso inflamatorio. (Salinas, 2007)

Absceso con destrucción periodontal.

Aparece en un saco periodontal preexistente, que puede ser:

Absceso por exacerbación de una lesión crónica debido a un cambio en la virulencia de las bacterias subgingivales o a una disminución de las defensas sistémicas del hospedador. A este grupo pertenecen los abscesos que aparecen en la fase de mantenimiento del tratamiento periodontal, periodontitis recurrente o en periodontitis no tratada o refractaria. (Salinas, 2007)

Absceso postratamiento. A este grupo pertenece el absceso periodontal que aparece después de la cirugía (postquirúrgicos), relacionado con un

raspado incompleto o, una sutura o una membrana de regeneración periodontal. Tenemos también el absceso periodontal que aparece en la fase posterior al raspado, en el que, postraspado por una instrumentación radicular defectuosa, han quedado restos de cálculo, o bien que hayan sido empujados hacia los tejidos periodontales profundos. (Salinas, 2007)

Absceso sin destrucción periodontal.

Se desarrolla en pacientes sin sacos periodontales preexistente. A este tipo pertenecen los siguientes: (Salinas, 2007)

Absceso por impactación relacionado con la presencia e impactación de cuerpos extraños en el surco gingival o por higiene bucal traumática si se relaciona con las cerdas del cepillo de dientes equivaldría éste a un absceso gingival o absceso de higiene bucal y dispositivos ortodónticos, partículas de alimentos. (Salinas, 2007)

Absceso radicular relacionado con la morfología de ésta, como son los casos de reabsorción radicular externa y desgarro del cemento radicular o lágrimas de cemento, perforaciones endodóncicas, diente figurado, diente invaginado. Este grupo se interrelaciona claramente con el de absceso dentoalveolar. (Salinas, 2007)

c. Según su evolución clínica: Genco y col., establecen la siguiente clasificación:

Agudos

Que aparecen de forma rápida, en muchos casos puede expulsarse el contenido purulento del margen gingival mediante la presión digital. Generalmente la elevación es de forma ovoide en la encía con una coloración roja y edematosa. Al no tratarse o tratarse mal podrá evolucionar al tipo crónico. (Salinas, 2007)

Crónicos

Que se presentan como una fístula que se abre a nivel de la mucosa gingival. Realizando un sondaje de esta fístula, nos encontramos con un trayecto fistuloso en la profundidad de los tejidos periodontales. En la superficie de la fístula puede haber tejido de granulación. Suele ser asintomático en los períodos de latencia; se reagudiza esporádicamente y presenta dolor, elevación del diente y movilidad, la exudación es de tipo intermitente. (Salinas, 2007)

Absceso apical agudo

Definición:

Es una colección localizada de pus en el hueso alveolar que rodea el ápice de un diente que ha sufrido muerte pulpar con extensión de la infección a través del foramen apical a los tejidos perirradiculares. Se acompaña de una reacción severa localizada y en ocasiones generalizada. (Rivas, 2013)

La salida súbita de los irritantes bacterianos hacia los tejidos perirradiculares puede desencadenar un absceso apical sintomático y sus secuelas más graves, osteítis aguda y celulitis. (Rivas, 2013)

Lasala refiere que es la colección purulenta en el hueso alveolar a nivel del foramen apical, como consecuencia de una necrosis pulpar. En ocasiones no existe una cavidad ni obturación en el diente afectado, pero sí antecedentes de un traumatismo dentario. (Bóveda, 2002)

Así mismos, otros autores también adjudican la causa a la rápida penetración de microorganismos o sus productos desde el sistema de conductos hacia el tejido periapical. (Bóveda, 2002)

Se debe a la llegada de productos metabólicos terminales, bacterias o sus toxinas al tejido periapical procedentes del sistema de conductos radiculares de un diente con necrosis pulpar. Este absceso es

considerado primario, como consecuencia de una necrosis pulpar sin osteólisis periapical previa; ya que el secundario, es el llamado absceso apical crónico agudizado o fénix, donde sí podemos observar la osteólisis periapical (Bóveda, 2002).

Al llegar las bacterias al tejido periapical, la respuesta inflamatoria inespecífica se intensifica y existe un mayor componente celular en comparación con la periodontitis apical aguda. El factor quimiotáctico induce la marginación leucocitaria capilar y la diapédesis de los leucocitos polimorfonucleares al foco de infección primario. Otras células participan también en la inflamación crónica (monocitos, linfocitos, fibroblastos y células plasmáticas), que normalmente son incapaces de detener la invasión bacteriana. Al seguir llegando bacterias, se mantiene la continua atracción de PMN que, a consecuencia de su capacidad fagocítica sobre los microorganismos, forman un exudado purulento cuando son destruidos, liberando enzimas proteolíticas. El pus tiende a buscar una salida a través del hueso, alcanzando al periostio. Con el tiempo éste es destruido y se forma un absceso submucoso o subcutáneo, que puede extenderse por los planos anatómicos ocasionando una celulitis o una fístula. Esta infección puede avanzar hasta el punto tal de producir una osteítis, periostitis y osteomielitis. El pus retenido puede, como se dijo antes, fistulizarse, pero la descarga no solo puede hacerse hacia la cavidad oral, sino también hacia la piel de la cara o cuello, o hacia la cavidad nasal o seno maxilar. (Bóveda, 2002)

Al pasar la fase aguda, el absceso puede evolucionar hacia la cronicidad en forma de un absceso crónico (acompañado de una fístula o sin ella), granuloma o quiste periapical. (Bóveda, 2002)

Causa:

A pesar de que un absceso agudo puede ser resultado de trauma o de irritación química o mecánica, la causa inmediata es generalmente la invasión bacteriana del tejido pulpar necrótico. A veces, ni cavidad ni

restauración están presentes en el diente, pero el paciente refiere historia de trauma. Debido a que el tejido pulpar está encerrado sólidamente, el drenaje es imposible y la infección continúa extendiéndose en la dirección de menor resistencia, esto es, a través del foramen apical y consecutivamente el ligamento periodontal y el hueso perirradicular. (Rivas, 2013)

La sincronicidad del elevado número de bacterias en dientes con volumen foraminal grande y baja resistencia orgánica, encaminan la evolución de la periodontitis apical incipiente hacia un cuadro agudo que puede llegar a la máxima exacerbación con la formación de abscesos. Es una colección localizada de pus en el hueso alveolar que rodea el ápice de un diente que ha sufrido muerte pulpar con extensión de la infección a través del foramen apical a los tejidos perirradiculares. Se acompaña de una reacción severa localizada y en ocasiones generalizada. (Barrón, 2011)

Sintomatología general: palidez, irritabilidad, decaimiento por dolor y pérdida del sueño y absorción de toxinas. Fiebre (pirexia) y escalofríos estasis intestinal con halitosis y lengua saburral, cefalea y malestar general. (Barrón, 2011)

Signos diagnósticos: puede ser difícil localizar el diente causante al principio del proceso. Posteriormente el diagnóstico es rápido y exacto por la sintomatología relatada por el paciente. No hay respuesta al frío o pruebas eléctricas. El calor puede doler cuando se aplica a toda la zona; el diente es muy sensible a la percusión y palpación; puede presentar cierta movilidad y estar ligeramente extruído. (Barrón, 2011)

Bacteriología:

Tanto estreptococos como estafilococos son generalmente cultivables, aunque no se ha podido demostrar la relación entre un tipo específico de microorganismo con un absceso. (Barrón, 2011)

Histopatología:

Infiltrado de leucocitos polimorfonucleares y exudado inflamatorio. Habrá espacios vacíos rodeados por leucocitos polimorfonucleares y células mononucleares. (Barrón, 2011)

Tratamiento de soporte: colutorios antisépticos, dieta líquida o suave, descanso. En casos severos, analgésicos y antimicrobianos. Después de ceder los síntomas agudos se realiza la pulpectomía no vital conservadora y obturación de los conductos. (Rivas, 2013)

Su pronóstico es favorable para el diente del dependiendo de la cantidad de tejido destruido. (Rivas, 2013)

Absceso apical crónico

Definición:

Un absceso, es una colección localizada de pus. Un absceso apical crónico es la reacción inflamatoria a la necrosis o infección pulpar caracterizado por un comienzo gradual, leve o ninguna molestia y la intermitente descarga de pus a través de una fístula. También se le conoce con el nombre de: periodontitis apical supurativa, absceso perirradicular crónico, absceso periapical crónico, absceso alveolar crónico, absceso dentoalveolar crónico 1. Autores como Simón, lo denominan inflamación supurativa. (Bóveda, 2002)

Grossman lo define como "Una infección de poca virulencia y larga duración, localizada en el hueso alveolar periapical y originada en el con ducto radicular" (Bóveda, 2002)

Causa:

Es una consecuencia natural de la muerte pulpar con extensión del proceso infeccioso periapicalmente o puede resultar de un absceso agudo preexistente o terapia endodóntica inadecuada. (Rivas, 2013)

El absceso apical crónico resulta de un egreso gradual de irritantes del conducto radicular a los tejidos perirradiculares, con la consecuente formación de exudado purulento dentro del granuloma o puede ser una cronicidad de un absceso agudo. (Rivas, 2013)

Bacteriología:

Los microorganismos más comúnmente recabados, son estreptococos alfa hemolíticos de baja virulencia. (Rivas, 2013)

Las infecciones crónicas están usualmente asociadas con baja virulencia de la comunidad bacteriana, la cual, sin embargo, representa generalmente una fuente persistente de agresión a los tejidos. La persistencia de las infecciones crónicas ocurre usualmente debido a que las comunidades bacterianas están organizadas en biofilms y son inaccesibles a las defensas del huésped debido a su ubicación anatómica. (Rivas, 2013)

La yuxtaposición de los biofilms bacterianos a los tejidos no acostumbrados y adaptados a su presencia, dispara respuestas inflamatorias e inmunológicas destructivas. Las bacterias en el conducto radicular necrótico producen infección crónica debido a la producción de biofilms protegidos en las paredes del conducto y manteniendo un contacto íntimo con el ligamento periodontal apical, el cual reacciona con inflamación persistente. La enfermedad es ordinariamente mediada por factores derivados del huésped en un esfuerzo por eliminar esas comunidades asentadas. (Rivas, 2013)

Histopatología:

Reacción inflamatoria del ligamento, vasos dilatados, leucocitos y exudado seroso extrayendo al diente ligeramente. Si la irritación continua se activa los osteoclastos. (Barrón, 2011)

Síntomas:

Dolor y sensibilidad del diente molestando al ocluir. Historia de tratamiento endodóntico o prótesis. (Barrón, 2011)

Radiográficamente por ser una lesión incluida dentro de las periodontitis apicales crónicas, evidentemente habrá una imagen radiolúcida asociada al diente afectado. (Bóveda, 2002)

Autores como Lasala y Grossman refieren que radiográficamente se puede observar como una imagen radiolúcida difusa de tamaño variable, diferenciando a esta lesión del granuloma, explicando que en éste último la imagen radiolúcida es más circunscrita. Pero ambos concluyen diciendo que hacer el diagnóstico entre ellas es muy difícil. (Bóveda, 2002)

Es importante introducir un cono de gutapercha en el trayecto fistuloso y tomar una radiografía para confirmar el diente involucrado y sabe de dónde proviene la fístula (de una raíz en específico, del centro de la lesión o de la furcación) . (Bóveda, 2002)

En la zona exudativa se observan grandes masas de leucocitos polimorfonucleares neutrófilos. Generalmente estos polimorfonucleares se encuentran en el centro de la lesión, y en la periferia se pueden observar linfocitos, plasmocitos y fibroblastos que comienzan a formar una cápsula. El trayecto fistuloso según Harrison y Larson (1976), suele estar tapizado por tejido de granulación o por epitelio escamoso estratificado. Estudios como el de Valdehaug afirman que mientras más largo es el trayecto fistuloso, existe mayor probabilidad de que éste esté tapizado por epitelio. (Bóveda, 2002)

Diagnóstico:

La característica clínica principal de esta entidad es la descarga intermitente de pus a través de una fístula, lo que nos sugiere que estamos en presencia de un absceso apical crónico, pero no lo podemos confirmar a menos que realicemos una biopsia. (Bóveda, 2002)

Existen autores que realizan el diagnóstico radiográficamente, describiendo a a lesión como una imagen radiolúcida difusa de tamaño variable. (Bóveda, 2002)

Periodontitis Apical Aguda

Definición:

Como su nombre bien lo dice, es la inflamación aguda del periodonto apical, antes de que el hueso se reabsorba. (Barrón, 2011)

Etiología:

Es la consecuencia de una pulpa inflamada o necrótica. Por una irritación mecánica como un traumatismo, una obturación alta, un cuerpo extraño que presiona el periodonto; como respuesta a una sobreinstrumentación iatrogénica de los conductos radiculares, por la salida de toxinas necróticas o bacterianas, salida de medicamentos desinfectantes o por la extrusión del material obturador. Esta lesión remite al tratar la causa que la originó. (Barrón, 2011)

Patogenia:

Las principales actividades fisiológicas son la liberación de sustancias biológicamente activas y cambios vasculares. Esta primera reacción defensiva es de carácter inflamatorio seroso. La lesión en los tejidos perirradiculares provoca muerte o daño celular y causa la liberación de enzimas intracelulares y mediadores inflamatorios, como histamina y prostaglandinas que producen cambios microvasculares como dilatación

vascular y éstasis, aumento de la permeabilidad vascular, exudado de plasma, hemorragia y migración de los leucocitos polimorfonucleares y monocitos desde los lechos poscapilares hacia el tejido conjuntivo . (Barrón, 2011)

Se dice que independientemente de los agentes causales, la periodontitis apical aguda se relaciona con el exudado de plasma y la migración de células inflamatorias de los vasos sanguíneos hacia la zona lesionada. El plasma diluye los materiales tóxicos existentes, y aporta anticuerpos que intervienen en la eliminación de los antígenos. Durante la fagocitosis algunos leucocitos mueren liberando enzimas como la colagenasa (muy potente y activa), que diluye el colágeno y produce destrucción del ligamento periodontal y resorción ósea. Cabe destacar que algunos mediadores como la bradicinina también pueden producir dolor, y este puede potenciarse por la acción de las prostaglandinas. También el dolor es causado por el aumento en la presión intersticial que causa expansión del ligamento periodontal y provoca presión física sobre las terminaciones nerviosas; el dolor que se manifiesta puede ser intenso y pulsátil.

La evolución de la periodontitis apical aguda no tratada, puede derivar en un absceso apical agudo o en una periodontitis apical crónica, dependiendo de la relación que exista entre la virulencia microbiana y las defensas del organismo.

Características:

Su principal característica es el dolor a la percusión, que se puede considerar como un síntoma patognomónico, este dolor puede variar de leve a intenso al contactar con el diente antagonista o simplemente rozarlo con la lengua, que puede incrementarse con la percusión intensa. Es importante destacar que dependiendo de la causa (si es producto de una pulpitis o una necrosis), el diente puede o no reaccionar a las pruebas de vitalidad, si es producto de una necrosis la respuesta será negativa, pero si es producto de una hiperemia periapical como consecuencia de

una pulpitis aguda intensa, las respuestas estarán aumentadas. Además el diente se puede encontrar ligeramente extruído y móvil.

Radiográficamente no se observan mayores cambios, el espacio del ligamento se puede observar normal o ligeramente ensanchado.

Histológicamente se revela un infiltrado inflamatorio localizado dentro del ligamento periodontal, predominando los leucocitos polimorfonucleares con algunas células mononucleares.

Diagnóstico:

Para realizar el diagnóstico de esta entidad, debemos basarnos en los antecedentes del diente afectado, ya que puede originarse por la instrumentación de los conductos de un diente necrótico o presentarse en un diente con vitalidad pulpar que ha sufrido un traumatismo o una restauración reciente qua ha quedado alta, entre otras causas explicadas anteriormente. Es por esto que las pruebas de vitalidad y la respuesta a las mismas son de gran utilidad y determinantes. (Rivas, 2013)

2. OBJETIVO

Realizar el tratamiento del absceso dentoalveolar en evolución en el canino superior derecho

3. DESARROLLO DEL CASO

3.1Historia clínica del paciente

3.1.1 Identificación del paciente

Nombre: Lourdes Jessica Pluas Santistevan
Edad: 37 años
Fecha de inicio: 23 de marzo de 2016
Fecha final: 30 de marzo de 2016
Antecedentes: alérgico a la penicilina, la mama tiene asma

3.1.2 Motivo de consulta

“Porque tengo abierto el diente”

Diente a tratarse: pieza # 13

3.1.3 Anamnesis

Semiología del dolor

Tipo: pulsátil; intensidad: agudo insoportable

Ubicación: difuso

Estimulo: al masticar

Duración: más de 1 min

3.2 Odontograma

Ilustración 1 Odontograma

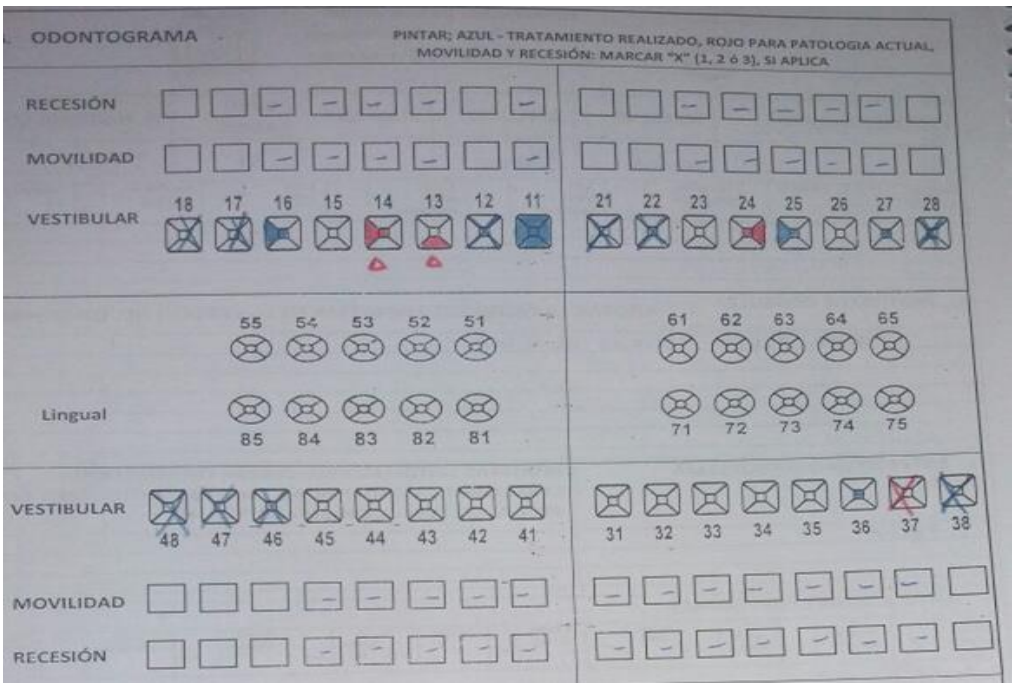

Autora: Wendy Chamorro

Fuente: Propia de la Investigación.

Arcada superior: # 11 obturación inciso mesio-distal-vestibular-palatino, 13 caries por palatino, 14 caries distal, 16 obturación por distal, 24 caries

por distal, 25 obturación por mesial, 27 obturación por oclusal, y 12, 17, 18, 21, 22, 28 perdidas.

Arcada inferior: # 36 obturacion por oclusal, 37 caries ocluso-mesio-vestibular, 38, 46, 47 y 48 perdidas.

3.3 Imágenes de RX, fotos intraorales, extraorales

3.3.1 Examen extra oral

Foto 1 PACIENTE VISTA DE FRENTE

Autora: Wendy Chamorro

Fuente: Propia de la Investigación.

Foto 2 PACIENTE VISTA LATERAL DERECHA

Autora: Wendy Chamorro

Fuente: Propia de la Investigación.

Foto 3 PACIENTE VISTA LATERAL IZQUIERDA

Autora: Wendy Chamorro

Fuente: Propia de la Investigación

3.3.2 Examen Intra oral

Foto 4 MAXILAR SUPERIOR

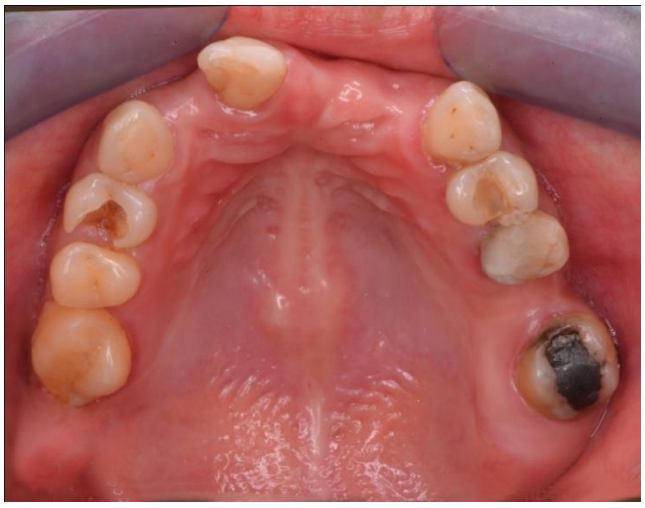

Autora: Wendy Chamorro

Fuente: Propia de la Investigación

Arcada superior presenta procesos cariosos pieza n , 13, 14 ,24 y perdidas de piezas dentarias

Foto 5 MAXILAR INFERIOR

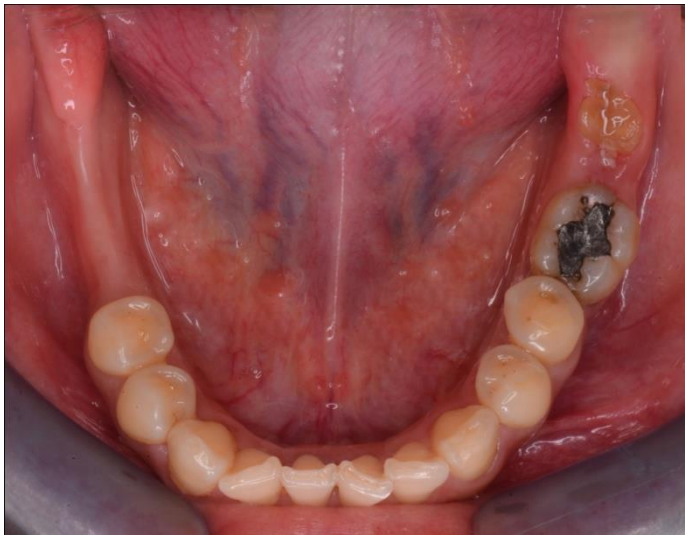

Autora: Wendy Chamorro

Fuente: Propia de la Investigación.

Arcada inferior presenta procesos cariosos pieza n 37 y perdidas de piezas dentarias

Foto 6 VISTA LATERAL DERECHA

Autora: Wendy Chamorro

Fuente: Propia de la Investigación.

Presentación mordida lateral derecha

Foto 7 VISTA LATERAL IZQUIERDA

Autora: Wendy Chamorro

Fuente: Propia de la Investigación.

Presentación Mordida lateral izquierda

Foto 8 VISTA FRONTAL

Autora: Wendy Chamorro

Fuente: Propia de la Investigación.

3.3.3 Examen radiográfico

Foto 9 RADIOGRAFÍA

Autora: Wendy Chamorro

Fuente: Propia de la Investigación

Radiografía periapical observamos pieza n 13 lesión periapical

.

3.4 Diagnóstico

Diagnostico: Absceso Dentoalveolar en evolución en pieza # 13

Foto 10 RADIOGRAFIA

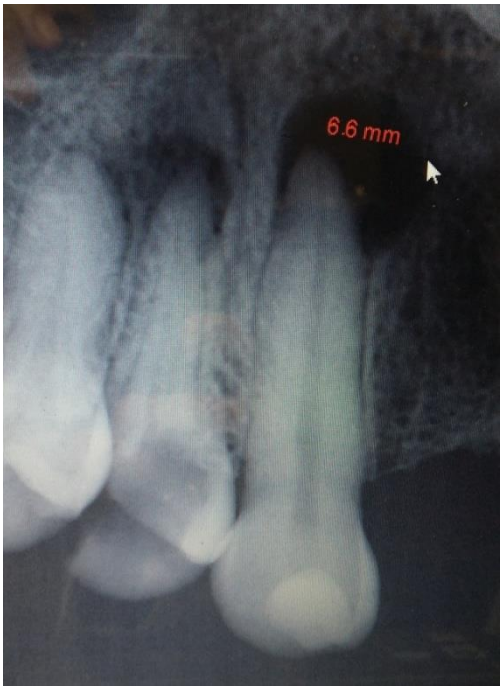

Autora: Wendy Chamorro

Fuente: Propia de la Investigación.

Tamaño del Absceso Dentoalveolar en evolución es de 6.6 mm

4. PRONÓSTICO

Favorable para el paciente

5. PLANES DE TRATAMIENTO

5.1 Tratamiento

Necropulpectomia en la pieza # 13

Longitud real: 23 mm

Longitud de trabajo: 22.5 mm

Técnica de tratamiento

Técnica Crown Down

Se realizó este tratamiento en dos citas:

Primera cita

Fecha de incio: 23 de marzo de 2016

Se anestesio al paciente con lidocaína al 2% con vasoconstrictor por vestibular se realiza la técnica infiltrativa, se anestesia al nervio dentario anterior y medio, por palatino se realiza la técnica troncular se anestesia el nervio nasopalatino.

Foto 11 COLOCACION DEL ANESTÉSICO

Autora: Wendy Chamorro

Fuente: Propia de la Investigación.

Administración del anestésico con técnica infiltrativa por vestibular.

Foto 12 **AISLAMIENTO ABSOLUTO**

Autora: Wendy Chamorro

Fuente: Propia de la Investigación.

Se procede al aislamiento absoluto desde el incisivo central hasta el 2do premolar.

Foto 13 APERTURA

Autora: Wendy Chamorro

Fuente: Propia de la Investigación.

Se realiza la apertura por palatino en el centro con una fresa redonda mediana, se ensancha el tercio cervical con las fresas gate gliden # 3 y 4

Foto 14 ACCESO CAMERAL

Autora: Wendy Chamorro

Fuente: Propia de la Investigación.

Se tomo la conductometria con una lima k # 15, la longitud real es de 23 mm, la longitud de trabajo es de 22.5 mm, se escoge la lima k # 30 como lima maestra debido a que presenta resistencia en ingresar al conducto.

Foto 15 CONDUCTOMETRIA

Autora: Wendy Chamorro

Fuente: Propia de la Investigación.

Foto 16 IRRIGACION CON HIPOCLORITO

Autora: Wendy Chamorro

Fuente: Propia de la Investigación.

Después de cada instrumentación se irriga con hipoclorito al 2.5% con una jeringa con aguja navitip

Secuencia de instrumentación Corono Apical

Lima k 55 llega hasta encontrar resistencia 17 mm

Lima k 50 llega hasta encontrar resistencia 17.5 mm

Lima k 45 llega hasta encontrar resistencia 18 mm

Lima k 40 llega hasta encontrar resistencia 19 mm

Lima k 35 llega hasta encontrar resistencia 21.5 mm

Lima k 30 llega hasta encontrar resistencia 22.5 mm (Lima maestra)

Secuencia de instrumentación por Apical

Lima k 35 llega hasta 22.5 mm

Lima k 30 llega hasta 22.5 mm (Lima maestra)

Lima k 40 llega hasta 22.5 mm

Lima k 30 llega hasta 22.5 mm (Lima maestra)

Lima k 45 llega hasta 22.5 mm

Lima k 30 llega hasta 22.5 mm (Lima maestra)

Lima k 50 llega hasta 22.5 mm

Lima k 30 llega hasta 22.5 mm (Lima maestra)

Lima k 55 llega hasta 22.5 mm

Foto 17 MEDICACIÓN DEL CONDUCTO

Autora: Wendy Chamorro

Fuente: Propia de la Investigación.

Se aplica el medicamento, hipoclorito mas suero fisiológico con un lima, se retira el exceso con una bolita de algodón, después se coloca una bolita de algodón seca y se procede a colocar el material de obturación provisional, cotosol. Se le indica al paciente que debe tomar ciprofloxacino 500 mg cada 12 horas durante 7 días.

Segunda cita

Fecha final: 30 de marzo de 2016

Se anestesio al paciente con lidocaína al 2% con vasoconstrictor por vestibular se realiza la técnica infiltrativa, se anestesia al nervio dentario anterior y medio, por palatino se realiza la técnica troncular se anestesia el nervio nasopalatino, se procede al aislamiento absoluto desde el incisivo central hasta el 2do premolar.

Se retira la obturación provisional por palatino en el centro con una fresa redonda mediana se retira el algodón y se se irriga con hipoclorito al 2.5% hasta retirar la medicación (hipoclorito mas el suero fisiológico). Una vez limpio el conducto se seca con conos de papel # 55.

Se coloca el cono principal #55 y accesorios #15 en hipoclorito al 2.5% unos minutos para desinfectarlos luego se seca con una gasa esteril.

En el conducto se coloca el cono principal #55 hasta 22.5 mm y se toma una rx para verificar su ajuste vertical.

Foto 18 CONOMETRIA

Autora: Wendy Chamorro

Fuente: Propia de la Investigación.

Foto 19 RADIOGRAFÍA CONOMETRIA

Autora: Wendy Chamorro

Fuente: Propia de la Investigación.

Foto 20 RADIOGRAFÍA

Autora: Wendy Chamorro

Fuente: Propia de la Investigación

Se puede observar que el absceso dentoalveolar en evolución disminuyo su tamaño a 4.4 mm debido a la instrumentación y medicación que se coloco en el conducto.

Foto 21 MEZCLA DEL CEMENTO

Autora: Wendy Chamorro

Fuente: Propia de la Investigación.

En una loseta de vidrio se mezcla el cemento sellador roeko seal automix

Se procede a obturar por medio de la técnica lateral, se coloca en la punta del cono principal el cemento y se introduce en el conducto, luego se procede a colocar el cemento en el cono accesorio # 15 y de ahí se introduce en el conducto, se utiliza un espaciador # 35 para realizar los movimientos a un sola lado, con la finalidad de introducir los otros conos accesorios hasta que quede lleno el conducto.

Foto 22 PENACHO

Autora: Wendy Chamorro

Fuente: Propia de la Investigación.

Se corta el exceso de los conos de gutapercha el penacho sobresaliente de la cámara pulpar con un un gutaperchero caliente, se realiza la condensación vertical con un compactador hasta que la gutapercha quede en cervical.

Se coloca una capa de ionomero de vidrio cavitario y de ahí se realiza la restauración definitiva.

Foto 23 COLOCACIÓN DEL ACIDO GRABADOR

Autora: Wendy Chamorro

Fuente: Propia de la Investigación.

Se coloca el acido grabador por 15 segundos después se lava con agua durante 30 segundos y se seca la cavidad, se aplica bondi, se fotocura con la lámpara de fotocurado después se aplica la resina en capas y se va fotocurando.

Foto 24 ELIMINACIÓN DE PUNTOS DE CONTACTO

Autora: Wendy Chamorro

Fuente: Propia de la Investigación.

Una vez lista la restauración se elimina los puntos de contacto se pule se abrillanta y se toma rx final.

Foto 25 RESTAURACION FINAL

Autora: Wendy Chamorro

Fuente: Propia de la Investigación.

Foto 26 RADIOGRAFÍA FINAL

Autora: Wendy Chamorro

Fuente: Propia de la Investigación

6. DISCUSIÓN

Las doctoras Ana Belkys Hernández Millán, Irma Aracelia Sueiro Sánchez, Zenia Lissette Hernández Millán,En este estudio el sexo femenino fue el más afectado por las complicaciones derivadas del absceso dentoalveolar agudo y el grupo de edad fue el de 35 a 59 años; estos resultados son similares a los de Portal Macías LG. En trabajo realizado por Rodríguez Bello y otros el sexo femenino superó al masculino en el padecimiento de urgencias estomatologicas. Rodríguez Calzadilla y otros a su vez alegan que las influencias de perturbaciones endocrinas metabólicas tales como el embarazo, períodos menstruales y menopausia en féminas condicionan, entre otros elementos, es el desarrollo de infecciones. Difiere Morales Navarro respecto al sexo pues en su investigación, el masculino resultó ser el más perjudicado, por estar más expuestos a traumas por accidentes o peleas; fundamenta además, la menor preocupación de este sexo por la estética facial, la salud bucal y el control de hábitos higiénicos, pero coincide en que el grupo de edad predominante era el de 35 a 59 años. También plantea que en ellos el estado periodontal comienza a tener mayor daño estructural y que se hace patente el deterioro progresivo de los tejidos de soporte del diente, todo esto después de haber aparecido de procesos sépticos faciales y de haberse desarrollado. En la clínica "Yuri Gómez Reinoso", en pacientes afectados por el virus de inmunodeficiencia humana/síndrome de inmunodeficiencia adquirida el sexo masculino fue el más afectado por patologías pulpares. (Hernández, Sueiro, & Hernández, 2015)

El diente más afectado por procesos sépticos fue el segundo premolar superior. En contraste con lo determinado por Ureña Espinosa y Boza Mejías y otros donde los molares inferiores fueron los que prevalecieron en su estudio. Fernández Collazo plantea que los grupos de dientes más afectados fueron los incisivos superiores, lo cual pudiera atribuirse al hecho de que la población se preocupa más por conservar los dientes del sector anterior. Al finalizar la investigación se concluyó que las complicaciones derivadas del absceso dentoalveolar agudo en pacientes

pertenecientes al área VII de Cienfuegos fueron la celulitis facial odontógena leve y moderada, y que las féminas fueron las más afectadas. Se mostró además, que el padecimiento de enfermedades sistémicas agravó más el cuadro, y que un rápido tratamiento colocado por el facultativo fue imprescindible para evitar eventos fatales, de lo cual se deriva la importancia de este estudio. (Hernández, Sueiro, & Hernández, 2015)

En nuestro caso realizamos un tratamiento de un absceso dentoalveolar en evolución en la pieza # 13 en el cual podemos constatar que mientras más temprano se encuentre el desarrollo del absceso dentoalveolar la evolución clínica será más favorable acompañado de una medicación adecuada, ya que estas se complemetan para atacar a los microrganismos patógenos oportunistas, que se encuentran en la infección ,se confirmó el diagnóstico desde el punto de vista radiográfico, para descartar otros procesos y patologías y se procedió a realizar el tratamiento endodontico.

7. CONCLUSIONES

El absceso alveolar agudo es un proceso séptico periapical, con aumento de volumen que no rebasa la región anatómica del diente afectado, lo cual da lugar a la multiplicación bacteriana, degeneración tisular y la formación de pus que se colecciona por debajo de la mucosa o la piel. Se origina a partir de infección por caries, lesiones traumáticas, medicamentos empleados en la terapéutica radicular y presencia de infecciones por granulomas o quistes.

Al tratar un absceso dentoalveolar es importante realizar un diagnóstico adecuado y considerar la sintomatología y características específicas de cada paciente.

Para dar un diagnostico definitivo debemos ayudarnos de los exámenes complementarios como lo son las radiografias.

Debemos complementar el tratamiento del absceso dentoalveolar con fármacos para atacar el proceso infeccioso.

8. RECOMENDACIONES

Se recomienda a los profesionales de salud brindar educación para la salud a los pacientes que acudan a realizarse sus chequeos periódicos, para que conozcan cuáles son las técnicas de aseo y cuidado de nuestra cavidad oral.

Se recomiendan enjuagues tibios de solución salina (en un litro de agua hervida una cucharada raza de sal) 4 v/d, para favorecer la evacuación del pus del periápice.

BIBLIOGRAFÍA

1. Aboul, H., Sieira, G., & Monner, D. (2009). Una rara complicación en la extracción del tercer molar inferior incluido. Caso clínico. *Revista Española de Cirugía Oral y Maxilofacial, 31*(5), 333-336.
2. Allina Health. (2015). *Absceso dental*. Obtenido de Allina Health: http://www.allinahealth.org/mdex_sp/SD1126G.HTM
3. Barona, C., González, I., Martín, M., Arias, Ó., & González, J. M. (2014). Eficacia de la aplicación del plasma rico en plaquetas en el postoperatorio del tercer molar inferior retenido. Revisión sistemática. *Medicina oral, patología oral y cirugía bucal, 19*(2), 133-139.
4. Barrera, M. d., Yáñez, R. M., Batista, A., Heurtebise, J. M., Castillo, R., & Torres, D. (2014). Estudio clínico prospectivo a doble ciego para evaluar la eficacia de la Bromelina en el postoperatorio de la exodoncia del tercer molar. *Medicina oral, patología oral y cirugía bucal, 19*(4), 257-262.
5. Barrón, G. (2011). *PATOLOGÍA PERIAPICAL*. Obtenido de http://www.uaz.edu.mx/odontologia/segunda%20fase/PATOLOG%C3%8DA%20PERIAPICAL.HTM
6. Batista, M. A. (30 de Junio de 2014). *EXTRACCIÓN QUIRURGICA DE TERCEROS MOLARES*. Obtenido de http://ale071920.blogspot.com/2014/06/extraccion-quirurgica-de-terceros.html
7. Blanco, G. (2011). INCISIONES PARA EXODONCIA DE TERCEROS MOLARES IMPACTADOS. REVISIÓN DE LA LITERATURA. *REDOE*, 47-49.
8. Bóveda, C. (2002). *Patología Endodóntica Peri-Radicular y su Diagnóstico.* Caracas: Universidad Central de Venezuela,.
9. Calvo, A. M. (2011). patologia de la boca . *el medico interactivo*.
10. Chacon, N. (2014). *abcesos del periodonto .* Obtenido de http://perioodonto.blogspot.com/

11. DrTango. (2014). *medlineplus*. Obtenido de https://www.nlm.nih.gov/medlineplus/spanish/ency/article/001060.htm
12. Ecured. (2016). *absceso dental*. Obtenido de http://www.ecured.cu/Absceso_dental
13. González, R. E. (2014). *Extracción del tercer molar inferior por apiñamiento dental en el tratamiento de ortodoncia.* Guayaquil: Universidad de Guayaquil.
14. Hernández, A., Sueiro, I., & Hernández, Z. (2015). Complicaciones derivadas del absceso dentoalveolar agudo en pacientes pertenecientes al área VII, Cienfuegos (2013). *Revista Cubana de Estomatología, 25*(4), 15-19.
15. Lopez, A. (2015). *Absceso dental*. Obtenido de Clínica DAM: https://www.clinicadam.com/salud/5/001060.html
16. Mendoza, F. (4 de Noviembre de 2015). *Razones para extraer los terceros molares*. Obtenido de http://www.ortodonciaestetica.pe/razones-para-extraer-las-terceras-molares/
17. Montilla, S. B. (2011). *Técnicas quirúrgicas para la exodoncia de terceros molares superiores semiretenidos.* Guayaquil: UNIVERSIDAD DE GUAYAQUIL .
18. Navarro, B. D., Ávalos, A. S., García, L. R., & Romero, L. O. (2012). Uso de Hepar sulphur en el tratamiento del absceso dentoalveolar. *Rev. homeopatia (São Paulo), 15*(2), 14-21.
19. Olate, S. (2014). Posición del Molar y Tiempo Quirúrgico en la Exodoncia de Terceros Molares Inferiores. *Int. J. Med. Surg. Sci.,*.
20. Pérez, D. (2015). El absceso dentoalveolar agudo como urgencia estomatológica en pacientes adultos. *Rev Ciencias Médicas, 3*.
21. Propdental. (2014). *Complicaciones en exodoncias del tercer molar.* Obtenido de https://www.propdental.es/blog/odontologia/complicaciones-exodoncias/

22. Rivas, R. (2013). *PATOLOGÍA PERIAPICAL DE ORIGEN PULPAR.* Ciudad de México: UNAM.
23. Rodríguez, E., Arrascue, M., & Moreno, D. (2013). Quiste dentígero asociado a tercer molar inferior sobreinfectado por actinomices. Reporte de Caso. *Estomatol Herediana, 23*(1), 34-38.
24. Rodríguez, H. E. (2012). Absceso dentoalveolar agudo como urgencia estomatológica en pacientes mayores de 19 años. *REVISTA DE CIENCIAS MÉDICAS. LA HABANA.*
25. Rodríguez, H., & Marrero, M. (2012). Absceso dentoalveolar agudo como urgencia estomatológica en pacientes mayores de 19 años. *REVISTA DE CIENCIAS MÉDICAS, 18*(2), 91-101.
26. Salinas, Y. (2007). ABSCESOS DEL PERIODONTO. CONDUCTA ODONTOLÓGICA. *Acta odontologica Venezolana*.
27. Velasco, I. (2012). Principios para el tratamiento de infecciones odontogénicas con distintos niveles de complejidad. *Revista Chilena* .
28. Villagómez, C. (2015). *Creative Commons.* Obtenido de http://salud.ccm.net/profile/user/Carlos%252Dvialfa
29. Vivallos, A. (22 de Octubre de 2011). *Tercer Molar Inferior*. Obtenido de tutorial anatomia: http://tutorialanatomia.blogspot.com/2011/10/tercer-molar-inferior.html

ANEXOS

UNIVERSIDAD DE GUAYAQUIL
FACULTAD PILOTO DE ODONTOLOGÍA.

DEPARTAMENTO DE ADMISIÓN Y DIAGNÓSTICO.

CONSENTIMIENTO INFORMADO.

YO Lourdes Jessica Nuñez CEDULA: 0917481565 he sido informado [a] del procedimiento de diagnóstico y comprendo la naturaleza del mismo.

Se me han explicado todos los procedimientos recomendados para mi tratamiento integral con la finalidad de restituir mi salud bucal.

Comprendo que de ninguna manera el posible tratamiento propuesto constituye promesa o garantía de resultados y se me ha advertido que puede ser necesario la práctica de otros procedimientos a causa de eventos inesperados.

Comprendo también que de no seguir las indicaciones de cuidado e higiene bucal que se me han sugerido, o el incumplimiento a las citas, minimizaran las posibilidades de un buen resultado.

En virtud de lo anterior, expongo que conozco y acepto la información en relación a los tratamientos que me han sido explicados y otorgo autorización para la atención recomendada, bajo los términos establecidos así como la autorización para la realización de procedimientos adicionales o alternativos en la medida en que sea necesarios a criterio del estudiante tratante bajo la supervisión y autorización del tutor académico del área.

Firma responsable.

Lourdes Jessica Nuñez CI: 0917481565 Fecha: 22/02/16

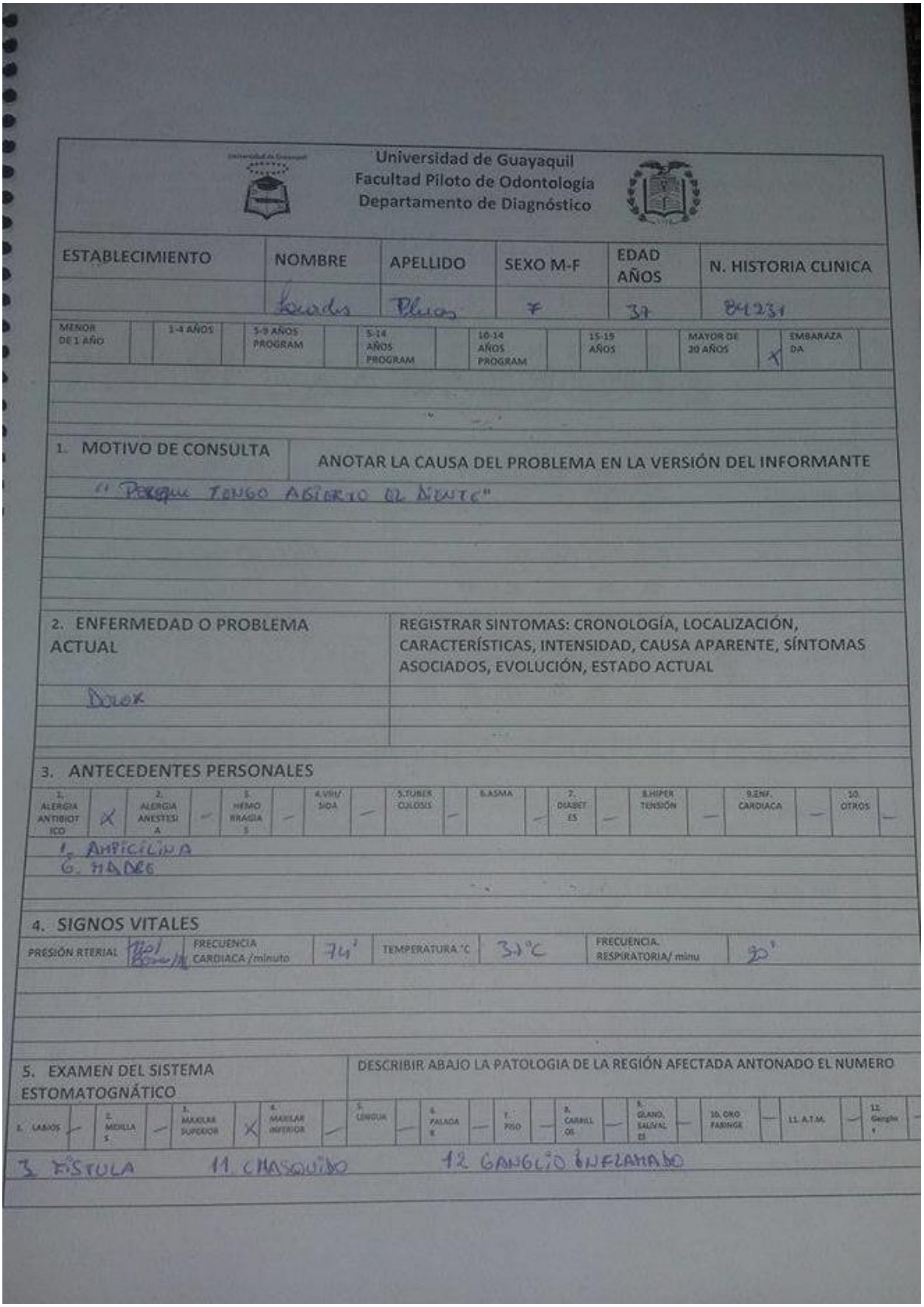

Universidad de Guayaquil
Facultad Piloto de Odontología
Departamento de Diagnóstico

ESTABLECIMIENTO	NOMBRE	APELLIDO	SEXO M-F	EDAD AÑOS	N. HISTORIA CLINICA
	Lourdes	Plúas	F	37	841231

MENOR DE 1 AÑO		1-4 AÑOS		5-9 AÑOS PROGRAM		5-14 AÑOS PROGRAM		10-14 AÑOS PROGRAM		15-19 AÑOS		MAYOR DE 20 AÑOS	X	EMBARAZADA	

1. MOTIVO DE CONSULTA — ANOTAR LA CAUSA DEL PROBLEMA EN LA VERSIÓN DEL INFORMANTE

"Porque TENGO ABIERTO EL DIENTE"

2. ENFERMEDAD O PROBLEMA ACTUAL — REGISTRAR SINTOMAS: CRONOLOGÍA, LOCALIZACIÓN, CARACTERÍSTICAS, INTENSIDAD, CAUSA APARENTE, SÍNTOMAS ASOCIADOS, EVOLUCIÓN, ESTADO ACTUAL

DOLOR

3. ANTECEDENTES PERSONALES

1. ALERGIA ANTIBIOTICO	X	2. ALERGIA ANESTESIA		3. HEMORRAGIAS		4.VIH/SIDA		5.TUBERCULOSIS		6.ASMA		7. DIABETES		8.HIPERTENSIÓN		9.ENF. CARDIACA		10. OTROS	

1. AMPICILINA
6. NADEG

4. SIGNOS VITALES

PRESIÓN RTERIAL	110/80	FRECUENCIA CARDIACA /minuto	74'	TEMPERATURA °C	37°C	FRECUENCIA. RESPIRATORIA/ minu	20'

5. EXAMEN DEL SISTEMA ESTOMATOGNÁTICO — DESCRIBIR ABAJO LA PATOLOGIA DE LA REGIÓN AFECTADA ANTONADO EL NUMERO

1. LABIOS		2. MEJILLAS		3. MAXILAR SUPERIOR	X	4. MAXILAR INFERIOR		5. LENGUA		6. PALADAR		7. PISO		8. CARRILLOS		9. GLAND. SALIVAL ES		10. ORO FARINGE		11. A.T.M.		12. Ganglios	

3. FÍSTULA 11. CHASQUIDO 12. GANGLIO INFLAMADO

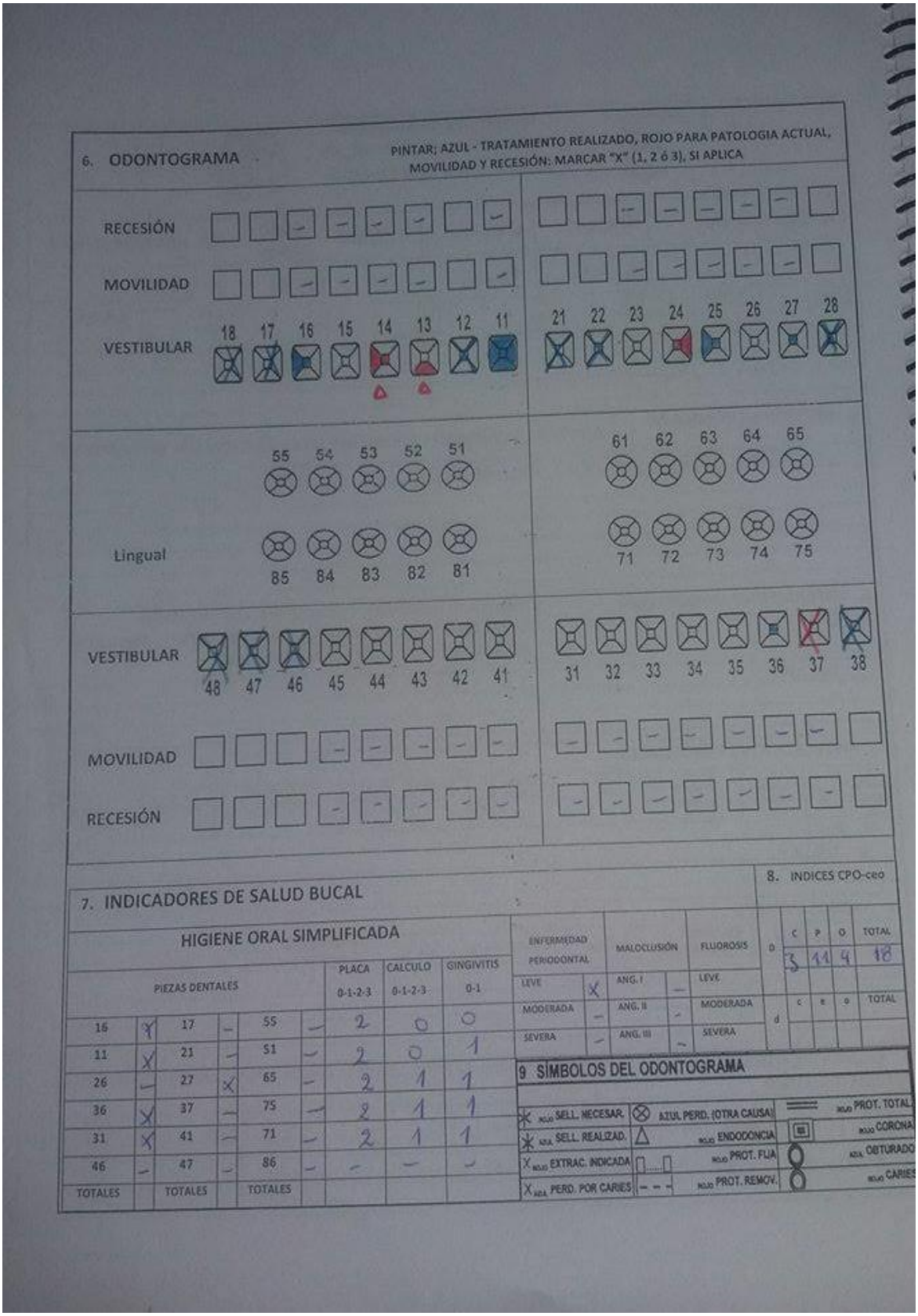

6. ODONTOGRAMA

PINTAR; AZUL - TRATAMIENTO REALIZADO, ROJO PARA PATOLOGIA ACTUAL, MOVILIDAD Y RECESIÓN: MARCAR "X" (1, 2 ó 3), SI APLICA

RECESIÓN
MOVILIDAD
VESTIBULAR
18 17 16 15 14 13 12 11
21 22 23 24 25 26 27 28

Lingual
55 54 53 52 51
61 62 63 64 65
85 84 83 82 81
71 72 73 74 75

VESTIBULAR
48 47 46 45 44 43 42 41
31 32 33 34 35 36 37 38
MOVILIDAD
RECESIÓN

7. INDICADORES DE SALUD BUCAL

HIGIENE ORAL SIMPLIFICADA

PIEZAS DENTALES						PLACA 0-1-2-3	CALCULO 0-1-2-3	GINGIVITIS 0-1
16	X	17	–	55	–	2	0	0
11	X	21	–	51	–	2	0	1
26	–	27	X	65	–	2	1	1
36	X	37	–	75	–	2	1	1
31	X	41	–	71	–	2	1	1
46	–	47	–	86	–	–	–	–
TOTALES		TOTALES		TOTALES				

ENFERMEDAD PERIODONTAL		MALOCLUSIÓN		FLUOROSIS
LEVE	X	ANG. I	–	LEVE
MODERADA	–	ANG. II	–	MODERADA
SEVERA	–	ANG. III	–	SEVERA

8. INDICES CPO-ceo

D	C	P	O	TOTAL
	3	11	4	18
d	c	e	o	TOTAL

9 SIMBOLOS DEL ODONTOGRAMA

- ROJO SELL. NECESAR.
- AZUL SELL. REALIZAD.
- ROJO EXTRAC. INDICADA
- AZUL PERD. POR CARIES
- AZUL PERD. (OTRA CAUSA)
- ROJO ENDODONCIA
- ROJO PROT. FIJA
- ROJO PROT. REMOV.
- ROJO PROT. TOTAL
- ROJO CORONA
- AZUL OBTURADO
- ROJO CARIES

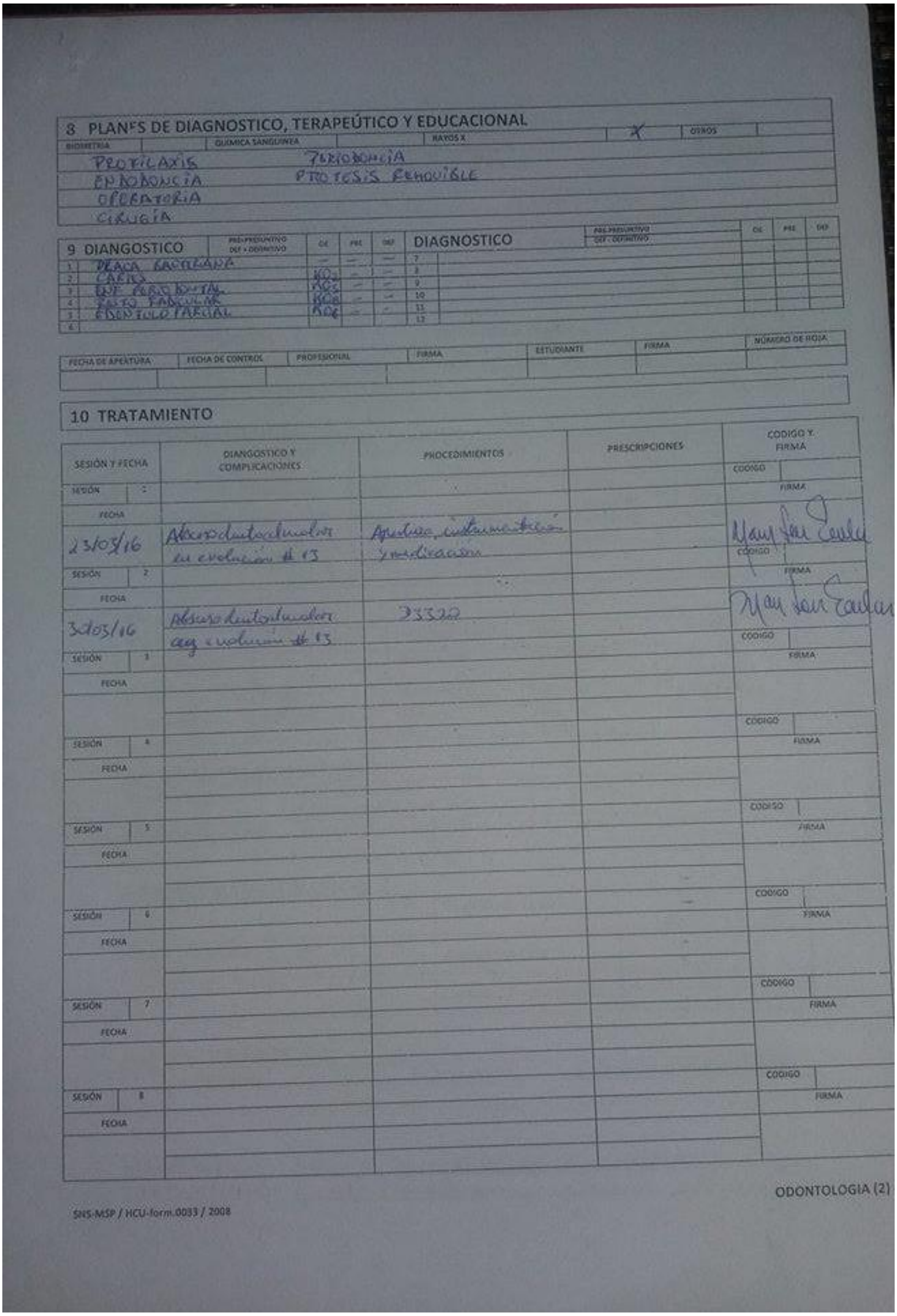

8 PLANES DE DIAGNOSTICO, TERAPEÚTICO Y EDUCACIONAL

BIOMETRIA		QUIMICA SANGUINEA		RAYOS X	X	OTROS	

PROFILAXIS — PERIODONCIA
ENDODONCIA — PROTESIS REMOVIBLE
OPERATORIA
CIRUGIA

9 DIANGOSTICO	PRE=PRESUNTIVO DEF=DEFINITIVO	CIE	PRE	DEF		DIAGNOSTICO	PRE=PRESUNTIVO DEF=DEFINITIVO	CIE	PRE	DEF
1	PLACA BACTERIANA	—	—	—	7					
2	CARIES	K02	—	—	8					
3	ENF. PERIODONTAL	K05	—	—	9					
4	RESTO RADICULAR	K08	—	—	10					
5	EDENTULO PARCIAL	K06	—	—	11					
6					12					

FECHA DE APERTURA	FECHA DE CONTROL	PROFESIONAL	FIRMA	ESTUDIANTE	FIRMA	NÚMERO DE HOJA

10 TRATAMIENTO

SESIÓN Y FECHA	DIANGOSTICO Y COMPLICACIONES	PROCEDIMIENTOS	PRESCRIPCIONES	CODIGO Y FIRMA
SESIÓN 1				CODIGO
FECHA 23/03/16	Absceso dentoalveolar en evolución # 13	Apertura, instrumentación y medicación		FIRMA [firma]
SESIÓN 2				CODIGO
FECHA 30/03/16	Absceso dentoalveolar ag. evolución # 13	23322		FIRMA [firma]
SESIÓN 3				CODIGO
FECHA				FIRMA
SESIÓN 4				CODIGO
FECHA				FIRMA
SESIÓN 5				CODIGO
FECHA				FIRMA
SESIÓN 6				CODIGO
FECHA				FIRMA
SESIÓN 7				CODIGO
FECHA				FIRMA
SESIÓN 8				CODIGO
FECHA				FIRMA

SNS-MSP / HCU-form.0033 / 2008 — ODONTOLOGIA (2)

UNIVERSIDAD DE GUAYAQUIL
FACULTAD DE ODONTOLOGÍA
FICHA CLÍNICA DE ENDODONCIA

Estudiante: WENDY CHAMORRO MEZA	Curso y paralelo: 5/10
Paciente: LOURDES PLUAS	No. De Historia Clínica: 084231
Fecha de inicio: 23/03/2016	Pieza # 15

HISORIA MÉDICA

	Si	No		Si	No
Tendencia a Lipotimia		X	Embarazo		X
Alergia a medicamentos	X		Enfermedades Orgánicas		X
Motivo de la consulta: "PORQUE TENGO ABIERTO EL DIENTE"					
Antecedentes en la pieza afectada:					

SINTOMATOLOGÍA

Dolor	Localizado	Difuso X	Constante	Intermitente X	Pulsátil X
	Espontáneo	Provocado	Leve a moderado	Agudo soportable	Agudo Insoportable X
Estímulo desencadenante:	Frío X	Calor	Dulces X	Cambio de postura X	Masticación X
	Ácidos X	Otros	Ausencia de dolor	Duración: 1 min	

EVALUACIÓN CLÍNICA

Inspección:	Inflamación facial	Inflamación intraoral X	Fístula	Gingivitis
Bolsa periodontal	Caries X	Restauración X	Zona afractiva y/o de erosión	Dentinogénesis: ----- Hipoplasia: -----
Fisuras	Fractura	Movilidad	Discromía	Pólipo pulpar
Pólipo gingival	Otras anomalías:	Palpación: Dolor	Palpación: Textura	Percusión:

PRUEBAS VITALOMÉTRICAS

Pruebas térmicas:	Frío: hielo ------- Cloruro de etilo /Endo ice ------	calor
Prueba de la cavidad:	Explorador ------ cucharilla ------	Fresa ------ lima ------

EXAMEN RADIOGRÁFICO

Zona			Numero de raíces	1	
Ligamento Periodontal ensanchado	Si X	No	Anomalías raíz		
Corona			Cortical Alveolar pérdida	Si	No

PACIENTE REMITIDO

Disciplina	Dr. que remite	Profesional interno o externo

DIAGNÓSTICO: ABSCESO DENTOALVEOLAR EN EVOLUCIÓN
TRATAMIENTO: NECROPULPECTOMÍA

1

PREPARACIÓN BIOMECÁNICA

Técnica de instrumentación: CROWN DOWN					
Odontometría:					
Conducto	**LAD**	**LRI**	**LT**	**Referencia del tope:**	**Ensanchado: ISO**
	23 mm	23mm	22,5mm	BORDE INCISAL	

SUSTANCIAS IRRIGADORAS Y COADYUVANTES

Hipoclorito de sodio al 2,5 -----%	Clorhexidina al --------%	Quelante /tipo % GEL	Lechada de cal	otras

OBTURACIÓN

CONOMETRÍA: conducto ---------- ISO ---55--- conducto ---------- ISO ----------	
Obturación de Falsas vías	MTA
Procedimiento	Otros

RECROMÍA

Causa	
Materiales	

SESIONES

Fecha 1era. cita 23/03/16 Apertura instrumentación radicular	Material intraconducto HIDRÓXIDO DE CALCIO
Firma del docente:	
Fecha 2da. Cita: 30/03/16 OBTURACION FINAL	Material intraconducto: GUTAPERCHA y
Firma del docente	CEMENTO ROEKO SEAL (AUTOMIX)
Fecha 3era. Cita:	Procedimiento
Firma del docente	

EVALUACIÓN DEL PROCEDIMIENTO (10 puntos)

Diagnóstico(2 pts)	Instrumental y mesa clínica (1 pt)	Aislamiento (1 pt)	Procesado de radiografías (1 pt)	Bioseguridad (1 pt)
Instrumentación y Obturación (4 pts.)	OBSERVACIONES:			**Calificación final:** 10

Firma del tutor docente:	Fecha de culminación: 30/03/16

FACULTAD PILOTO DE ODONTOLOGÍA
UNIVERSIDAD DE GUAYAQUIL
CONSENTIMIENTO INFORMADO

A través del presente, declaro y manifiesto, en pleno uso de mis facultades mentales, libre y espontáneamente y en consecuencia AUTORIZO al profesor de la asignatura y al estudiante más abajo identificados, lo siguiente:

1. He sido informado/a y comprendo la necesidad y fines de ser atendido/a por el estudiante más abajo reseñado.
2. He sido informado/a de las alternativas posibles del tratamiento.
3. Acepto la realización de cualquier prueba diagnóstica necesaria para el tratamiento odontológico, incluyendo la realización de estudios radiográficos, fotografías y analíticos, interconsultas con cualquier otro servicio odontológico, médico y en general, cualquier método que sea propuesto en orden a las consecuencias de los fines proyectados y conocer el estado general de mi Salud.
4. Comprendo la necesidad de realizar, si es preciso, tratamientos tanto de carácter odontológicos, y sus especialidades como la endodoncia, incluyendo el uso de anestesia local, siempre que sea necesario y bajo criterio del profesor o tutor de la clínica.
5. Comprendo los posibles riesgos y complicaciones involucradas en los tratamientos odontológicos y sus especialidades, y que en mi caso la duración de estos fenómenos, no está determinada, pudiendo ser irreversible. Comprendo también que la odontología no es una ciencia exacta, por lo que no existen garantías sobre el resultado exacto de los tratamientos proyectados.
6. Además de esta información que he recibido, seré informado/a en cada momento y a mi requerimiento de la evolución de mi proceso, de manera verbal y/o escrita si fuera necesaria y a criterio del tutor de los estudiantes del la clínica.
7. Si surgiese cualquier situación inesperada o sobrevenida durante la intervención o tratamiento, autorizo al Doctor a realizar cualquier procedimiento o maniobra distinta de las proyectadas o usuales que a su juicio estimase oportuna para la resolución, en su caso, de la complicación surgida.
8. Me ha sido explicado que se me darán las indicaciones postoperatorias o medicación ambulatoria, según sea el caso, las cuales me comprometo a cumplir, así como a acudir a las citas y controles clínico y radiográfico, cuando el estudiante así me lo indique, mantener una higiene oral adecuada y cumplir con las instrucciones dadas.
9. En tal sentido Doy mi consentimiento al estudiante a realizar el tratamiento pertinente, puesto que se que es por mi propio interés, con el buen entendido que puedo retirar este consentimiento por escrito cuando así lo desee, sin represalia no penalidad alguna.

Guayaquil, Fecha 23/03/2016

Paciente: [illegible] C.C. 0917981565 firma [illegible]

Estudiante: Wendy Chamorro Sem/paralelo 5/10 firma Wendy Chamorro Mega