UNIVERSIDAD DE GUAYAQUIL

FACULTAD PILOTO DE ODONTOLOGÍA

TRABAJO DE GRADUACIÓN

Previa a la obtención del título de

ODONTOLOGA

TEMA

Accidentes originados por el tercer molar inferior incluido

AUTORA

Sandy Viviana Gavilánez Tuapanta

TUTORA

Dra. Fátima Mazzini de Ubilla

Guayaquil, abril 2011

CERTIFICACION DE TUTORES

En calidad de tutores del trabajo de graduación:

Nombrados por el Honorable Consejo Directivo de la Facultad Piloto de Odontología de la Universidad de Guayaquil

CERTIFICAMOS

Que hemos analizado el trabajo de graduación como requisito previo para optar por el Titulo de tercer nivel de Odontóloga.

El trabajo de graduación se refiere a:

"Accidentes originados por el tercer molar inferior incluido"

Presentado por:

Sandy Viviana Gavilánez Tuapanta 0926513656

Apellidos y nombres Cedula de ciudadanía

Tutores

---------- ----------

Dra. Fátima Mazzini de Ubilla Metodológico

Académico

Dr. Washington Escudero

Decano

Guayaquil, abril 2011

AUTORIA

Las opiniones, criterios, conceptos y análisis vertidos en el presente trabajo de graduación son de exclusiva responsabilidad de la autora.

Sandy Viviana Gavilánez Tuapanta

AGRADECIMIENTOS

Agradezco profundamente a la Dra. Fátima Mazzini de Ubilla por ser una magnifica tutora y ayudarme a realizar este trabajo, por su alta calidad humana y profesional vertida en su apreciación que es un soporte solido que nos compromete a una permanente renovación en el estudio de esta cautivadora cátedra.

Dejo también en constancia de mi gratitud a quienes conforman verdadera parte en mi vida que es mi familia.

A mis padres, mi esposo, mi hija y mi hermana quienes me apoyaron para poder hacer un sueño realidad me guiaron siempre por un camino de sabiduría e inteligencia y gracias a sus esfuerzos pude culminar mi profesión.

DEDICATORIAS

A mi familia quienes serán siempre en mi vida la brújula que señale mi camino, por el continuo estimulo y apoyo que siempre me brindan, también a la memoria de mi querida abuela quien desde el más allá, me apoya y me protege en unión de las personas que más amo.

INDICE

Caratula
Certificación de Tutoría
Autoría
Agradecimiento y Dedicatoria
Introducción……..……..…….1
Objetivo General...……..……..…….4
Objetivo Especifico…..……..…….5
CAPÍTULO 1 FUNDAMENTACIÓN TEÓRICA……..……..6
1.1 Clínica……..……..……..……6
1.1.1 Accidentes originados por el tercer molar incluido……....6
1.1.1.1 Complicaciones infecciosas……..……....7
1.1.1.2 Pericoronitis……..…….7
1.2 Complicaciones Tumorales……..……..……....8
1.2.1 Granulomas……..…….....8
1.2.2 Quistes Paradentales……..……8
1.2.3 Quistes Radiculares……..……8
1.2.4 Quistes Foliculares o dentigeros……..…9
1.2.5 Amelobastomas……..……9
1.3 Complicaciones Mecánicas…..……10
1.3.1 Ulceración Lingual……..10
1.3.2 Lesiones en el segundo molar……..10
1.3.3 Desplazamientos dentarios……...10
1.3.4 Alteraciones de la ATM……..11
1.4 Complicaciones Nerviosas…..……11
1.4.1 Algias Faciales……11
1.4.2 Alteraciones Motoras……..12
1.5 Complicaciones Diversas……..……...12
1.5.1 Caries……...12
1.5.2 Patología Periodontal……13
1.5.3 Reabsorción del tercer molar……..…..13

1.5.4 Fractura de la mandíbula……..……..…….14
CAPÍTULO 2
PREOPERATORIO……..……15
2.1 Historia Clínica…..……..……15
2.2 Fase Operatoria……..……15
2.2.1 Técnica Quirúrgica del tercer molar……..……..15
Conclusiones……..19
Recomendaciones……20
Bibliografía……..21
Anexos……22

INTRODUCCION

Los dientes incluidos o también llamados retenidos o impactados son todos aquellos que durante su proceso eruptivo encuentran una barrera física que impiden su erupción normal y por lo tanto permanecen dentro del hueso. Esta barrera puede ser otro diente, hueso o tejidos blandos. Pero también puede ser por la posición anormal del mismo.

Los dientes incluidos representan un grupo mayor [1]Cosme Gay Escoda presenta la frecuencia de las inclusiones dentarias poniendo en primer lugar al tercer molar inferior con un 35%, el canino superior con un 34%, el tercer molar superior el 9%, segundo premolar inferior 5%, el canino inferior 4%, incisivo central superior 4%, segundo premolar superior 3%, primer premolar inferior 2%, incisivo lateral superior 2%, primer premolar superior 2%.

Existen diversos sistemas de clasificación para los dientes incluidos que pueden ser utilizados de acuerdo a la preferencia del cirujano. Puede este estar intra-oseo que es aquel que esta circundado por hueso. El semi-incluso o submucoso que es cuando no alcanza su erupción completa. Aunque también se conocen dos tipos de inclusión: La Ectópica es aquel que el diente incluido está en posición anómala, pero cerca de su lugar de erupción. Y la Heterotópicaes cuando el diente se encuentra en posición anómala pero más alejada de su posición habitual.

El tercer molar es el último diente en erupcionar por lo que fácilmente puede quedar impactado o sufrir desplazamientos si no hay espacio suficiente en la arcada dentaria. Los problemas en la erupción de los cordales es muy frecuente, y esto es debido a que en la evolución del hombre, el tamaño del maxilar superior y de la mandíbula ha ido disminuyendo más rápidamente que le número de dientes. Esto produce

[1] Cosme Gay Escoda

una falta de espacio que impide la normal erupción de éstos. En su intento por salir, los cordales, empujan al resto de dientes que ya están colocados en la arcada, pudiendo provocar apiñamiento y mal posición de los mismos. De igual manera, los intentos de erupción de estas muelas provocan episodios de dolor, inflamación y supuración.

En relación a la angulacion, los dientes incluidos pueden presentarse de la siguiente manera, según la clasificación de Winter: mesioangular, distoangular, vertical, horizontal, transverso, invertido, vestibuloversion, palatoversion. Aunque también se puede clasificar de acuerdo al plano oclusal y el borde anterior del ramo mandibular, en relación al plano oclusal puede estar en el mismo nivel del plano del segundo molar, puede estar en el plano oclusal y la línea cervical del segundo molar, o puede estar debajo de la línea cervical del segundo molar siendo este el más difícil para su remoción.

El tercer molar puede originar varios accidentes entre los cuales tenemos: caries, pericoronitis, enfermedades periodontales, quistes, tumores odontogenicos, patologías como fractura de la mandíbula, mal oclusión, desplazamientos dentarios, reabsorción radicular, alteraciones sensitivas como las algias. Estos accidentes se presentan por lo general entre los 17 y 28 años aunque se puede presentar a todas las edades desde los 15 a 90 años, y suele existir un predominio por el sexo femenino y en raza blanca, en los pacientes de raza negra no suele suceder este problema ya que no acostumbra a existir falta de espacio.

La importancia de extraer los dientes o muelas incluidas radica problemas en cualquier momento. Y siempre es mejor realizar la extracción cuando no existe sintomatología ni molestias, ya que el postoperatorio es mejor. Esta muela es aquella que exige mayor remoción en la clínica diaria. Debemos también conocer que existen contraindicaciones para la extracción de los dientes incluidos entre los cuales son la edad del

paciente, condición médica comprometida como es la diabetes, alto riesgo de lesionar dientes y estructuras vecinas, y de acuerdo a la conducta del profesional.

En opinión de esta autora se interesó en realizar este trabajo por los accidentes que provocan el tercer molar incluido ya que si no se descubre a tiempo y no se realiza su extracción puede ocasionar desde el más leve accidente hasta el más grave.

OBJETIVO GENERAL

Identificar los diferentes procesos patológicos que puede presentar el tercer molar, para prevenir complicaciones durante su extracción quirúrgica.

OBJETIVOS ESPECIFICOS

- Evitar la aparición de cuadros clínicos como la infección del suelo de la boca como accidentes del tercer molar.

- Definir los diversos accidentes que origina el tercer molar incluido.

TEMA:

Accidentes originados por el tercer molar inferior incluido

CAPITULO 1FUNDAMENTACIÓN TEÓRICA

1.1 CLINICA

En ocasiones los terceros molares incluidos pueden permanecer asintomáticos casi toda la vida, pero lo más frecuente es que estos participen en distintos procesos patológicos.

1.1.1 ACCIDENTES ORIGINADOS POR EL TERCER MOLAR INCLUIDO

Los accidentes originados por el tercer molar incluido son variados y de distinta intensidad; producen cuadros clínicos de varios niveles desde un proceso local de escasa importancia como la caries dental hasta estados más graves como la producción de una grave infección del suelo de la boca, o la formación de un quiste o la aparición de una lesión neoplasica en los tejidos foliculares circundantes, cuando se presenta un problema grave se toma en cuenta las indicaciones y contraindicaciones de la extracción del tercer molar, pero la forma de proceder en los terceros molares asintomáticos o que causan problemas leves requieren la consideración cuidadosa. Los accidentes originados por el tercer molar incluido se clasifican en:

- Infecciosas,
- Tumorales,
- Mecánicas,
- Nerviosas, y
- Accidentes Diversos.

1.1.1.1 Complicaciones Infecciosas

Las complicaciones infecciosas que suele producir el tercer molar pueden ser locales como la pericoronitis que es la más frecuente, o regionales como distintos tipos de abscesos cervicofaciales y sistémicas. Tanto las complicaciones regionales como las asistemicas suelen ser un estadio posterior a la pericoronitis del tercer molar es decir que es una consecuencia que se da por un tratamiento defectuoso, y disminución de las defensas del paciente.

1.1.1.2 Pericoronitis

Es un proceso inflamatorio que afecta los tejidos blandos que rodean la corona del diente parcialmente erupcionado; el desarrollo de esta condición ocurre debido a la acumulación de alimentos y bacterias. Como dice Archer este tejido blando que cubre parcial o totalmente el cordal es una excelente “estufa de cultivo” ya que debajo de esta mucosa existe protección, nutrición, calor y oscuridad con lo que se produce un ambiente adecuado para la proliferación bacteriana. Los microorganismos causales más frecuentes son estreptococos, estafilococos, y espiroquetas, ya que son los habitantes normales de la cavidad bucal. Esta inflamación puede ser aguda, subaguda, o crónica. Aparece por igual en ambos sexos y en pacientes de cualquier edad pero por lo general es más frecuente entre los 16 y 30 años y la incidencia máxima es entre los 20 y 25 años. Existen diversos tipos entre estos tenemos: La pericoronaritis congestiva, la supurada y la crónica.

1.2 COMPLICACIONES TUMORALES

En la mayoría de los casos se debe a la infección crónica del saco pericoronario, a la infección apical, a la periodontitis, y la aparición de quistes del folículo dentario, debido a que el tercer molar no ha podido completar su erupción.

1.2.1 GRANULOMAS

El proceso infeccioso crónico local puede inducir la formación de tejido de granulación que se encuentra sobre todo en la cara posterior del tercer molar pero también puede aparecer en sus caras vestibular, mesial y lingual. También es frecuente la aparición de granulomas apicales en el tercer molar cuando estos presentan caries extensas.

1.2.2 QUISTES PARADENTALES

Suelen aparecer granulomas marginales en las zonas anterior o posterior que para algunos son considerados como quistes colaterales o paradentales. El origen de los quistes paradentales es el ligamento periodontal (restos epiteliales de malassez) del tercer molar. Estas lesiones pueden destruir el hueso alveolar interdentario, estos quistes son indicación formal para la exodoncia puesto que aparecen siempre molestias como dolor o dificultad para cerrar la boca.

1.2.3 QUISTES RADICULARES

La infección puede propagarse al ápice dentario y provocar la formación de quistes radiculares, pero igualmente pueden aparecer quistes directamente o sobre un granuloma previo. El estímulo de los restos epiteliales peri apicales es lo que acarrea a la aparición del quiste que rodea la raíz dentaria.

1.2.4 QUISTES FOLICULARES O DENTIGEROS

El tercer molar inferior es el diente que participa con mayor frecuencia en la formación de quistes foliculares.

Cuando el cordal está completamente incluido pueden aparecer quistes a expensas del folículo dentario, muchas veces estas lesiones son asintomáticas durante un largo tiempo mientras tanto pueden ir creciendo y alcanzar dimensiones considerables, llegando así al ángulo y a la rama de la mandíbula, e intruir o distalizar el molar. Los quistes foliculares son asintomáticos por lo que la mayoría de las veces se lo descubren mediante un examen radiográfico de rutina, pero en otros casos pueden causar tumefacción intrabucal o facial, dolor.

Lo indicado es extirpar el quiste folicular del cordal y extraer el molar incluido.

1.2.5 AMELOBLASTOMAS

Los quistes foliculares y pericoronarios del tercer molar después de una exeresis incorrecta, pueden recidivar como ameloblastomas. En la mayoría de los casos el tercer molar puede estar implicado en la aparición de ameloblastomas. Esta lesión se conoce desde hace muchos años su crecimiento local persiste en el área maxilofacial se localiza en cualquier parte de la mandíbula o del maxilar y se derivan del epitelio que se relaciona con la formación de los dientes.

Los ameloblastomas suelen ser asintomáticos y se descubren durante exámenes radiográficos de rutina o por expansión asintomática de la mandíbula, en ocasiones el signo inicial es la movilidad dentaria o la mal oclusión dental

1.3 COMPLICACIONES MECANICAS

Las complicaciones mecánicas que suelen originar debido al tercer molar incluido son: lesiones del segundo molar, apiñamientos o desplazamientos dentarios y problemas en la articulación.

1.3.1 ULCERACION LINGUAL

Cuando el tercer molar inferior se encuentra en linguoversion o en vestibuloversion, puede traumatizar la mucosa yugal o lingual y producir una ulceración lo cual es motivo de preocupación para el paciente por que ocasiona dolor, quemazón, etc.

1.3.2LESIONES EN EL SEGUNDO MOLAR

Cuando el cordal se encuentra en mesioversion, que es uno de los casos más frecuentes, este ejerce una presión importante sobre la cara distal del segundo molar ya sea por encima o por debajo del cuello dentario, pudiendo dar como consecuencia caries a nivel del cuello o de la corona dentaria, o también puede provocar una rizólisis de la raíz distal del segundo molar. Las lesiones en el cuello o en la corona dentaria pueden conducir a una caries con afectación dentaria o incluso pulpar con las complicaciones habituales que esto puede implicar. Estos tipos de problemas en especial los que causan destrucciones por debajo del cuello dentario son los que provocan la extracción del segundo molar.|

1.3.3 DESPLAZAMIENTOS DENTARIOS

Los desplazamientos dentarios son producidos por la presión y empuje que ejercen los terceros molares sobre los otros dientes pero sobre todo en el grupo incisivo-canino por lo que son motivo de apiñamiento dentarios anterior. Cuando todos los dientes están erupcionados en la

arcada, la presión de los terceros molares es bilateral y perturba la correcta alineación y se pierden los puntos de contacto.

Existen distintos tipos de movimientos:

- Rotación de los incisivos
- Mal posición de todo el grupo incisal,
- Acabalgamiento de los incisivos, y
- Retrusion de los incisivos.

1.3.4 ALTERACIONES DE LA ATM

La aparición de patología de la articulación temporomandibular que puede ir desde un simple problema muscular a una grave disfunción discal, se relaciona con las alteraciones que el tercer molar produce en la oclusión dentaria y con las alteraciones reflejas articulares estas causan dolor sobre todo en pacientes distónicos.

1.4 COMPLICACIONES NERVIOSAS

Suelen aparecer normalmente asociadas a complicaciones infecciosas aunque también pueden presentarse de forma aislada lo que dificultaría su diagnóstico. [2]Thomaindicó que el dolor referido se debía a que el diente comprime el nervio dentario inferior y dientes vecinos. Por lo que muchos pacientes experimentan un alivio sintomático tras la extracción del tercer molar incluido.

1.4.1 ALGIAS FACIALES

La aparición de dolor en la región del tercer molar o referido a otras zonas de cabeza y cuello suelen ser consecuencia de la existencia de pericoronaritis, reabsorción radicular, patología periapical, etc. Aunque

[2]Thoma

muchos pacientes presentar dolor y no hay evidencia de ninguna anormalidad más que la presencia del cordal incluido que no tiene comunicación con la cavidad bucal.

1.4.2 ALTERACIONES MOTORAS

Pueden presentarse trastornos de tipo motor como tics, espasmos labiales, trismo, parálisis facial, blaferoespasmo, y alteraciones motoras oculares como la midriasis unilateral.

1.5 COMPLICACIONES DIVERSAS

Entre las complicaciones diversas que causa el tercer molar incluido esta la caries, enfermedad periodontal, reabsorción del tercer molar, etc.

1.5.1. CARIES

Cuando un cordal se encuentra incluido esta en mayor o en menor grado en contacto con la cavidad bucal y tiene una susceptibilidad a la caries dental muy acusada ya que se acumulan restos de alimentos y por que es difícil de mantener limpia esta zona.

Esta retención de desechos y de placa se acompaña de un sabor desagradable y tarde o temprano se forma el proceso carioso pudiendo ser en la cara oclusal del tercer molar, en la superficie distal del segundo molar o en ambos dientes.

En la mayoría de los casos, la restauración de estas caries que afectan el tercer molar no solo es practica sino que a menudo es técnicamente imposible, por lo que se indica la exodoncia, sin esperar a que la caries afecte a la pulpa, produzca un absceso, o se desarrolle una infección peri apical. La presencia de caries en un tercer molar es un factor importante a

considerar, a menudo complica la extracción ya que la resistencia de la corona es importante para el procedimiento quirúrgico.

1.5.2. PATOLOGIA PERIODONTAL

La presencia de dientes incluidos próximos a dientes erupcionados lleva a la formación de un nicho bacteriano propicio para la patología periodontal. Esto ocurre puesto a que es un área de difícil limpieza ocasionando acumulación de alimentos y bacterias. La prevención de este problema indica en la extracción profiláctica de los cordales incluidos ante el primer signo de patología periodontal, con ello se reduce la cantidad de hueso perdido en la cara distal del segundo molar. Al realizar esta extracción debe procurarse no traumatizar los tejidos periodontales con el fin de que estas bolsas periodontales no aumenten después de dicha extracción quirúrgica.

1.5.3. REABSORCION DEL TERCER MOLAR

En casos excepcionales puede observarse la reabsorción idiopática de un tercer molar incluido. Esto sucede con mayor frecuencia en dientes que no están en comunicación directa con la cavidad bucal, es decir que se encuentran en inclusión intraosea completa.
Los pacientes suelen ser ancianos y el proceso de reabsorción puede asociarse o no con dolor.

A menudo estos dientes se encuentran anquilosados, el hueso circundante es muy denso y junto con la edad del paciente hacen que la intervención quirúrgica tenga un riesgo elevado, de modo que solo deben ser extraídos los terceros molares si hay un problema grave evidente.

1.5.4 FRACTURA DE LA MANDIBULA

El tercer molar debilita el ángulo mandibular, en especial si se encuentra incluido, lo que hace que las fracturas iatrogénicas o traumáticas sean frecuentes a este nivel. Si un tercer molar se encuentra en el foco de la fractura, el mismo puede estar fracturado y entonces será el motivo de que se produzca una infección, osteítis, etc., lo cual implicaría mala osificación. Por ello en este caso debe realizarse su exodoncia

CAPITULO 2

PREOPERATORIO

Es aquel por medio del cual no solo se investiga de forma clínica si no complementaria la patología para llegar así a un diagnostico presuntivo y luego al definitivo para dar un tratamiento adecuado. Lo que se valora en el preoperatorio es el examen clínico y el examen complementario.

2.1HISTORIA CLINICA. (Ver anexo)

2.2 FASE OPERATORIA

En la técnica quirúrgica del tercer molar se realizan los siguientes tiempos operatorios:

- Anestesia
- Incisión
- Levantamiento de colgajo
- Osteotomía
- Extracción propiamente dicha
- Tratamiento de la cavidad
- Sutura
- Post operatorio (medicación, recomendaciones.

2.2.1TECNICA QUIRURGICA DEL TERCER MOLAR INFERIOR IZQUIERDO SEMIRETENIDO

- Asepsia.- La asepsia en el paciente se la realizo con un antiséptico liquido llamado Povidine esta se la aplico con una gasa por toda la parte externa e interna de la cavidad bucal del paciente para liberarnos de todo

microorganismo patógeno y así evitar la infección de la herida durante la intervención quirúrgica.

- Anestesia.- En este caso se aplicó Lidocaína al 2% con Epinefrina se utilizó la técnica de anestesia Troncular el cual anestesiamos:

El nervio dentario inferior que se penetro al interior de la mandíbula por el agujero mandibular situado en la cara interna de la rama ascendente y se continuo por el conducto alveolar inferior aquí se anestesio; la pulpa, el periodonto de todos los dientes de una hemiarcada, las corticales externas e internas, el periostio vestibular y lingual, la mucosa vestibular excepto la mucosa de la zona de los molares que se encuentra a cargo del nervio lingual.
El nervio bucal que inerva la encía y la mucosa vestibular de la región del trígono retromolar y de los molares inferiores. El nervio lingual que se encuentra por debajo del suelo de la boca y llega hasta la punta de la lengua aquí se consiguió la anestesia de los tercios anteriores de la lengua, del surco gingivolingual de la mucosa que recubre la cortical interna y de la encía por lingual.
El nervio mentoniano que proporciona filetes sensitivos para la mucosa e inerva la piel del labio y del mentón.
El nervio incisivo que este inerva las estructuras periodontales de la región incisivo canina y sus pulpas.

- Incisión.- Se aplicó la incisión lineal la cual consiste en realizar una línea recta en la mucosa lingual, separando así la mucosa y el periostio, se utilizó un mango de bisturí N°3 y hoja N°15.

- Levantamiento de colgajo.- El desprendimiento se lo realizo con el periostotomo y la pinza diente de ratón que es aquella que toma el colgajo

mientras se desprendió la mucosa de forma suave pero firme con apoyo en el hueso.

- Osteotomía.- En este caso no se la realizo

- Extracción propiamente dicha.- Aquí se aplicó el elevador recto sobre la cara mesial del tercer molar siguiendo los principios mecánicos de la ley física de palanca con punto de apoyo sobre el borde óseo mesial o mesiobucal, eleva el molar, dirigiéndolo hacia el lado distal y hacia arriba. Provocando así su extracción.

- Tratamiento de la cavidad.- Una vez extraído el tercer molar se procedió a realizar una preparación de suero fisiológico máspovidinemas rifocina la que se recogió en una jeringuilla desechable y se llevó hacia la cavidad y junto con la cureta se eliminórestos óseos y el sacopericoronario en este caso no se limo los bordes ya que no se realizó osteotomía se volvió a lavar se realizó el corte de la papila interdentaria y luego se aplicóy se dejó el antibiótico en spray que es la rifocina.

- Sutura.- La sutura se realizó con el método de puntos separados y se utilizóseda 3-0.

- Post Operatorio.- Medicación

Amoxicilina de 500mg #9cap, 1c/8 horas
Dolgenal de 20mg #9tab, 1c/8
Clorexidina #1fco, enjuagarse 3 veces al día

- Recomendaciones.-

Se recomendó aplicarse hielo entre las 6 y 8 horas después de la intervención alternando de 15 a 20 minutos ya que reduce el dolor y la hiperemia.

Guardar reposo y no excederse durante las primeras 24 horas.

En la alimentación re recomendó llevar una dieta blanda y templada durante las primeras 24 horas hasta la remoción de los puntos, y que mastique por el lado opuesto de la zona intervenida

Se recomendó no tomar leche para evitar la falta de cicatrización.

CONCLUSIONES

Los terceros molares inferiores son las piezas dentarias ultimas en erupcionar por lo que fácilmente suelen quedar incluidos debido a que en su proceso de erupción encuentran espacio insuficiente en la arcada dental y esto conlleva a una serie de accidentes causados por dicha inclusión.

La extracción de los terceros molares inferiores constituye un reto para los dentistas debido a que restos presentan una gran variedad de mal posiciones y por lo tanto conlleva a problemas y complicaciones durante la intervención quirúrgica.

RECOMENDACIONES

La constante capacitación del odontólogo general es importante para que se vaya actualizando y adquiriendo nuevos conocimientos basados en la cirugía bucal.

El odontólogo general debe de estar consciente de su capacidad para resolver los problemas que se presentan en el tercer molar inferior incluido.

En base al trabajo realizado. Recomiendo realizar una historia clínica completa de los antecedentes del paciente, para evitar hemorragias y complicaciones a futuro.

También llegar a un buen diagnóstico y una buena técnica quirúrgica, ya que se puedeevitar los accidentes que origina el tercer molar incluido realizando la extracción profiláctica de dicha pieza dentaria.

BIBLIOGRAFIA

- Gay Escoda Cosme, Cirugía Bucal, editorial Ergon, 1999
- Medeiros Paulo José, Cirugía de dientes incluidos Extracción del tercer molar inferior, editorial Santos Livraria, 2006
- Ríes Centeno Guillermo, Cirugía Bucal, editorial El Ateneo, 1973
- www.Medigraphic.com, Revista odontológica de dientes incluidos 20/03/11 - 6:45

ANEXOS

ANEXO 1

Historia Clínica

[redacted]IVERSIDAD DE GUAYAQUIL
TAD PILOTO DE ODONTOLOGIA
CLINICA DE INTERNADO
EXODONCIA

Caro

Guayaquil, 28 Mayo 10 de 2010

1.- NOMBRE Y APELLIDO : Delta María Candel López
2.- MOTIVO DE CONSULTA : Dolor Intenso
3.- MOLESTIA PRINCIPAL : Dolor.
4.- ANTECEDENTES PERSONALES : Ninguna
a) Esta bajo tratamiento médico SI — NO ✓ PORQUE —
b) Que medicación está tomando :

c) Hepatitis	No	j) Sida	No
d) Hemofilia	No	k) Sinusitis	No
e) Alergias	No	l) Diabetes	No
f) Embarazo	No	m) Complicaciones con anestesia	No
g) Cáncer	No	n) Hemorragias	No
h) Hipertensic	No	o) Otros	—
i) Tuberculosis	No		

5.- EXAMEN CLINICO
A) SIGNOS VITALES
Pulso 72' Respiración 16' P. Arterial 110/80 mHg Temperatura 37°c

B) EXAMEN INTRAORAL

	N	A		N	A
a) Mucosa labial	✓		f) Piso de la boca		Libres
b) Mucosa de carrillo	✓		g) Dientes	Dientes con caries profundas	
c) Paladar duro y blando	✓		h) Periodonto	Engrosado	
d) Orofaringe	✓		i) Oclusión	✓	
e) Lengua	✓		j) Otros	—	

C) EXAMEN EXTRAORAL

	N	A		N	A
a) Labios	✓		c) Piel	✓	
b) A.T.M.	✓		d) Cuello	✓	

6.- PIEZA A EXTRAERSE # : 38
7.- INTERPRETACION RADIOGRAFICA El tercer molar inferior izquierdo se observa la corona con presencia radiolúcida a nivel distal compatible con caries, conducto en número de 2 estrechos Cámara pulpar expuesto, Raíz en número de 2 de forma cónica, Ápice y Periápice normal, Trabeculado óseo normal, Ligamento periodontal ligeramente engrosado, nivel óseo normal.
8.- DIAGNOSTICO : Caries profunda por oclusal y distal lo cual compromete la cámara pulpar; dejándola expuesta.
9.- PLAN DE TRATAMIENTO Anestesia local troncular anestesiando nervio dentario inf, bucal, lingual, membrana o ... Incisión lineal, levantamiento de colgajo, extracción propiamente dicha, Sutura seda 3-0
10.- TECNICA QUIRURGICA : Extracción a colgajo del tercer molar inferior izquierdo.
11.- FARMACOPEA : Amoxicilina 500mg 9 cap 1c/8h.
Ibuprofeno 200mg 9 tab 1c/8h. Enjuague Clorhexidina 3 veces al día.
12.- RECOMENDACIONES : Aplicarse Hielo
Reposo
Dieta blanda

Sandy Gavilánez T.
INTERNO TRATANTE

JEFE DE GUARDIA

Caso de Cirugía

Extracción del Tercer Molar Inferior Izquierdo Semiretenido

Anexo 2

Paciente – operador, Clínica de Internado, Facultad Piloto de Odontología, Gavilánez S. 2010.

Anexo 3

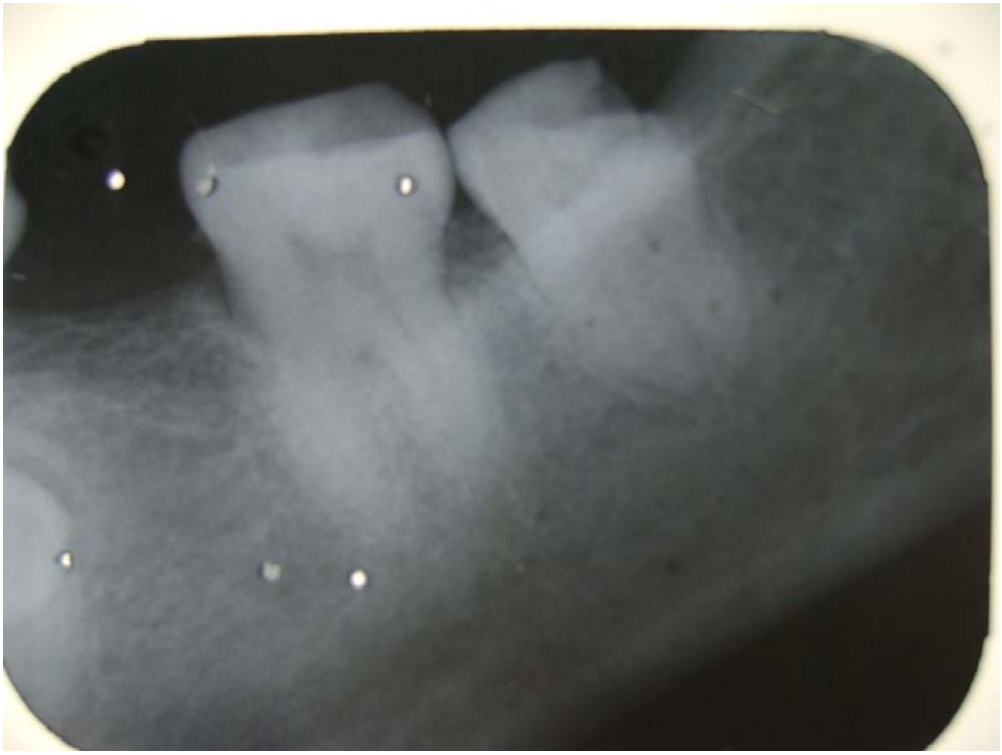

Radiografía de diagnóstico se observa proceso carioso en la cara distal del tercer molar inferior izquierdo, Clínica de Internado, Facultad Piloto de Odontología, Gavilánez S. 2010.

Anexo 4

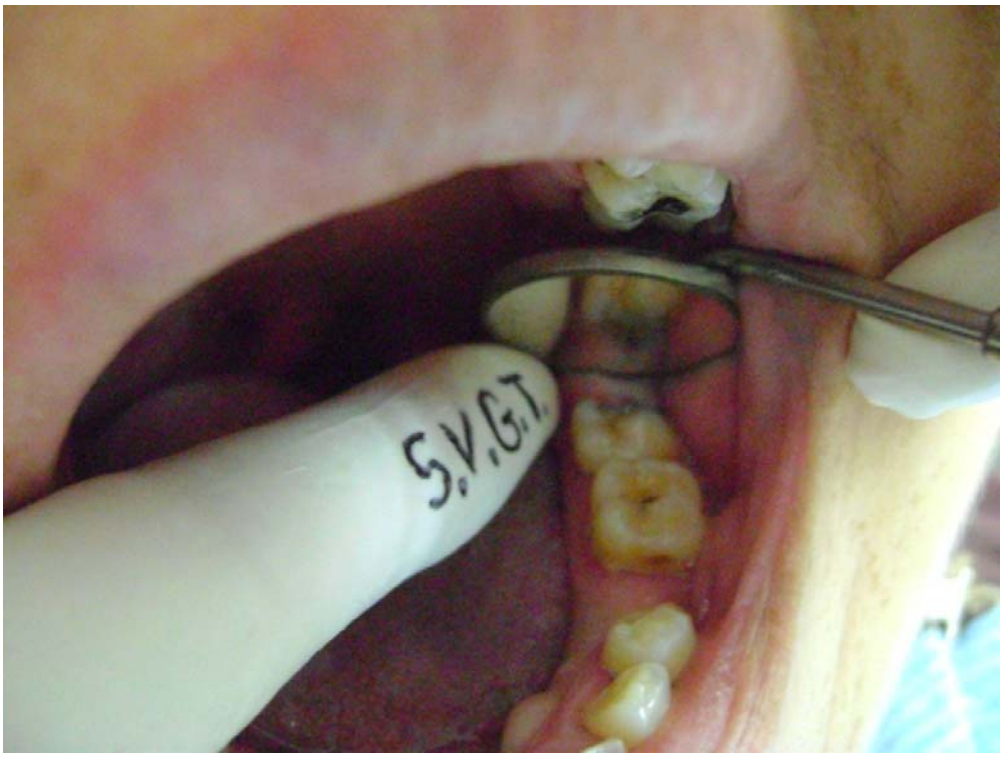

Examen Clínico del tercer molar inferior izquierdo, Clínica de Internado, Facultad Piloto de Odontología, Gavilánez S. 2010.

Anexo 5

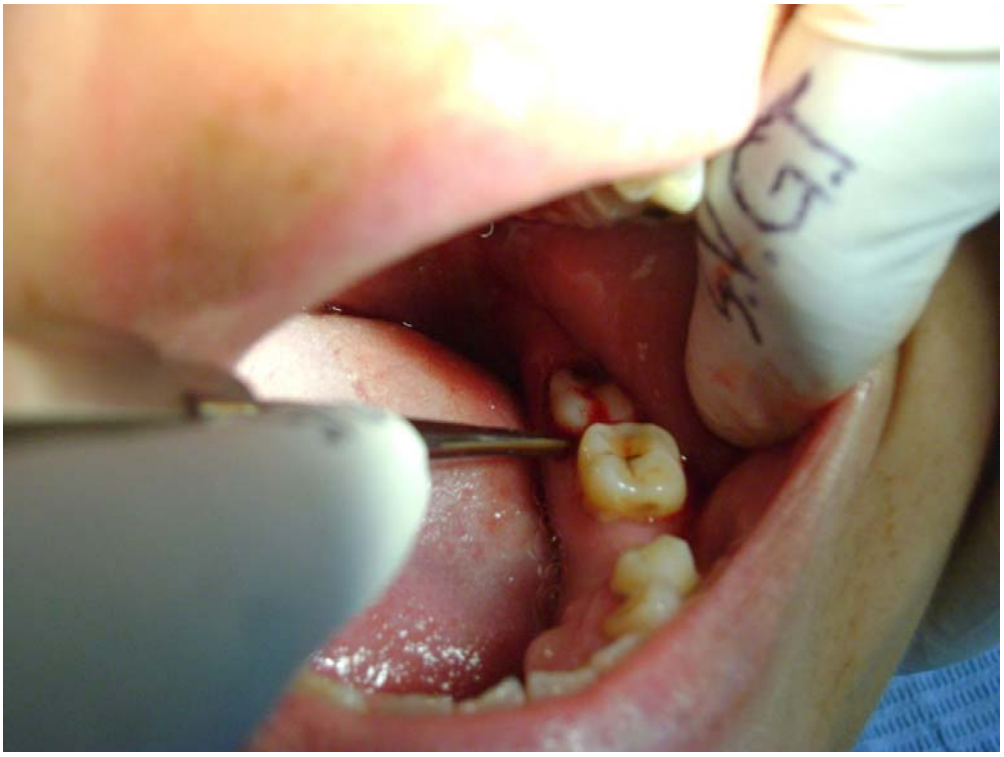

Movimiento del tercer molar inferior con el elevador recto de Winter, Clínica de Internado, Facultad Piloto de Odontología, Gavilánez S. 2010.

Anexo 6

Extracción propiamente del tercer molar inferior izquierdo con el fórceps 102, Clínica de Internado, Facultad Piloto de Odontología, Gavilánez S. 2010.

Anexo 7

Sutura de la cavidad a puntos separados con seda 3-0, Clínica de Internado, Facultad Piloto de Odontología, Gavilánez S. 2010.

Anexo 8

Tercer molar inferior izquierdo extraído, Clínica de Internado, Facultad Piloto de Odontología, Gavilánez S. 2010.

Otros Casos Clínicos Realizados en la Formación Académica

Caso de Endodoncia

Necropulpectomia del Incisivo Central Superior Izquierdo

UNIVERSIDAD DE GUAYAQUIL
FACULTAD PILOTO DE ODONTOLOGIA
CLINICA DE INTERNADO

ESTABLECIMIENTO	NOMBRE	APELLIDO	SEXO (M-F)	EDAD	Nº HISTORIA CLÍNICA
Facultad Odontología	Jessica	Castro Trujillo	F	21	

MENOR DE 1 AÑO	1 - 4 AÑOS	5 - 9 AÑOS PROGRAMADO	5-14 AÑOS NO PROGRAMADO	10-14 AÑOS PROGRAMADO	15 - 19 AÑOS	MAYOR DE 20 AÑOS	EMBARAZADA
						✓	

1 MOTIVO DE CONSULTA — ANOTAR LA CAUSA DEL PROBLEMA EN LA VERSIÓN DEL INFORMANTE

Limpieza

2 ENFERMEDAD O PROBLEMA ACTUAL — REGISTRAR SINTOMAS, CRONOLOGÍA, LOCALIZACIÓN, CARACTERISTICAS, INTENSIDAD, CAUSA APARENTE, SINTOMAS ASOCIADOS, EVOLUCIÓN, ESTADO ACTUAL

Ninguno.

3 ANTECEDENTES PERSONALES Y FAMILIARES

1. ALERGIA ANTIBIÓTICO	2. ALERGIA ANESTESIA	3. HEMORRAGIAS	4. VIHIDIA	5. TUBERCULOSIS	6. ASMA	7. DIABETES	8. HIPERTENSIÓN	9. ENF. CARDIACA	10. OTRO
✓	✓	✓	✓	✓	✓	✓	✓	✓	

Normal.

4 SIGNOS VITALES

PRESIÓN ARTERIAL		FRECUENCIA CARDIACA		TEMPERATURA °C		F. RESPIRAT.	
110	70	70	1	37°C		20	1

5 EXAMEN DEL SISTEMA ESTOMATOGNÁTICO — DESCRIBIR ABAJO LA PATOLOGÍA DE LA REGIÓN AFECTADA ANOTANDO EL NÚMERO

1. LABIOS	2. MEJILLAS	3. MAXILAR SUPERIOR	4. MAXILAR INFERIOR	5. LENGUA	6. PALADAR	7. PISO	8. CARRILLOS
✓	✓	✓	✓	✓	✓	✓	✓

9. GLÁNDULAS SALIVALES	10. ORO FARINGE	11. A T M	12. GANGLIOS
✓	✓	✓	✓

Normal.

6 ODONTOGRAMA — PINTAR CON AZUL PARA TRATAMIENTO REALIZADO - ROJO PARA PATOLOGÍA ACTUAL. MOVILIDAD Y RECESIÓN: MARCAR "X" (1, 2 ó 3). EL APLICA

18	17	16	15	14	13	12	11	21	22	23	24	25	26	27	28
55	54	53	52	51				61	62	63	64	65			
85	84	83	82	81				71	72	73	74	75			
48	47	46	45	44	43	42	41	31	32	33	34	35	36	37	38

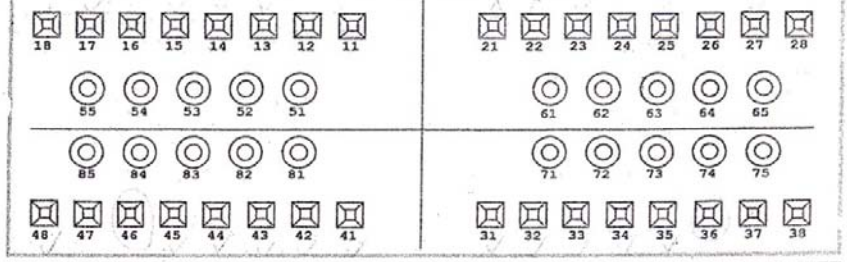

7 INDICADORES DE SALUD BUCAL

HIGIENE ORAL SIMPLIFICADA — PIEZAS DENTALES					PLACA 0-1-2-3	CALCULO 0-1-2-3	GINGIVITIS 0-1
16	✓	17	✓	55	2	2	1
11	✓	21	✓	51	2	2	1
26	✓	27	✓	65	2	2	1
36		37	✓	75	2	2	1
31	✓	41	✓	71	2	2	1
46		47	✓	85	2	2	1
TOTALES							

ENFERMEDAD PERIODONTAL		MAL OCLUSIÓN		FLUOROSIS	
LEVE		ANGLE I	✓	LEVE	
MODERADA	✓	ANGLE I		MODERADA	
SEVERA		ANGLE II		SEVERA	

8 ÍNDICES CPO-ceo

	C	P	O	TOTAL
D	6	2		8
d	c	e	o	TOTAL

9 SIMBOLOGÍA DEL ODONTOGRAMA

* rojo	SELLANTE NECESARIO	⊙	HERIDA (OTRA CAUSA)		PRÓTESIS TOTAL
* azul	SELLANTE REALIZADO	△	ENDODONCIA		CORONA
X rojo	EXTRACCIÓN INDICADA		PROTESIS FIJA	azul	OBTURADO
X azul	PÉRDIDA POR CARIES		PRÓTESIS REMOVIBLE	rojo	CARIES

niwde2580® - copyright © 2009

1RA CITA Diagnostico y Profilaxis FECHA:
Endodoncia 27 Mayo.

JEFE DE GUARDIA — Sandy Gavilánez INTERNO

2DA CITA FECHA:
Endodoncia 28 Mayo

JEFE DE GUARDIA — Sandy Gavilánez INTERNO

3RA CITA FECHA:
Operatoria y Clase 29 de Mayo

JEFE DE GUARDIA — Sandy Gavilánez INTERNO

4TA CITA FECHA:

JEFE DE GUARDIA — INTERNO

5TA CITA FECHA:

JEFE DE GUARDIA — INTERNO

6TA CITA FECHA:

JEFE DE GUARDIA — INTERNO

niwde2580® - copyright © 2009

UNI... AYAQU...
...ACULT... ...DONTOLOGIA
...C... ...NADO
FICH... ...ODON...

Jes... Trujill... 21 años ... 27 / Mayo / 10

ANTECEDENTES

Esta bajo tratamiento médico	SI ☐	NO ☑	Alergia a medicamentos	SI ☐ NO ☑
Complicaciones con anestesia	SI ☐	NO ☑	Hemorragia	SI ☐ NO ☑

Otros: —

MOTIVO DE LA CONSULTA Remitido para Endodoncia

MOLESTIA PRINCIPAL: Ninguna

DIENTE A TRATARSE #: 21

EXPLORACION CLINICA

INSPECCION: Caries profunda a nivel palatino mesial y vestibular

PALPACION: Negativa

PERCUSION: Negativa

MOVILIDAD: Negativa

TRANSILUMINACION: Normocrómico

INTERPRETACION RADIOGRAFICA: Corona con sombra radiolúcida compatible con caries a nivel mesial vestibular palatino comprometiendo cámara pulpar, Cámara amplia, Conducto amplio, Raíz de forma cónica en número de 1, Espacio Periodontal engrosado, Ápice y Periápice normal, Cortical Alveolar reabsorción ósea horizontal marcada, Trabeculado óseo normal

SEMIOLOGIA DEL DOLOR

TIPO: Asintomático

INTENSIDAD Ninguna

CRONOLOGIA Ninguna

UBICACIÓN —

ESTIMULO Ninguno

VITALOMETRIA

PRUEBA TERMICA: Negativa

PRUEBA DE CAVIDAD: Negativa

DIAGNOSTICO: Pulpa no vital en Estado Crónico

TRATAMIENTO Necropulpectomía I

LONGITUDIAPARENTE 19 ml

LONGITUD DE TRABAJO 18 ml

PRONOSTICO Favorable

OBSERVACIONES:

PRIMERA CITA: Anestesia, Aislamiento, Apertura y Acceso, Instrumentación de cavidad, Conductometría, Instrumentación, Obturación Conducto, Cura Coronaria.

SEGUNDA CITA: Anestesia, Aislamiento, Retiro de la cura coronaria, lavado, Secado, Conometría, Obturación de Conducto, Radiografía Periapical.

FECHA: 28/Mayo/20 COSTO: $1.30 ABONO: Cancelado $1.30 SALDO: —

Sandy Gavilánez
INTERNO TRATANTE

JEFE DE GUARDIA

Foto 1

Paciente – operador, Clínica de Internado, Facultad Piloto de Odontología, Gavilánez S. 2010.

Foto 2

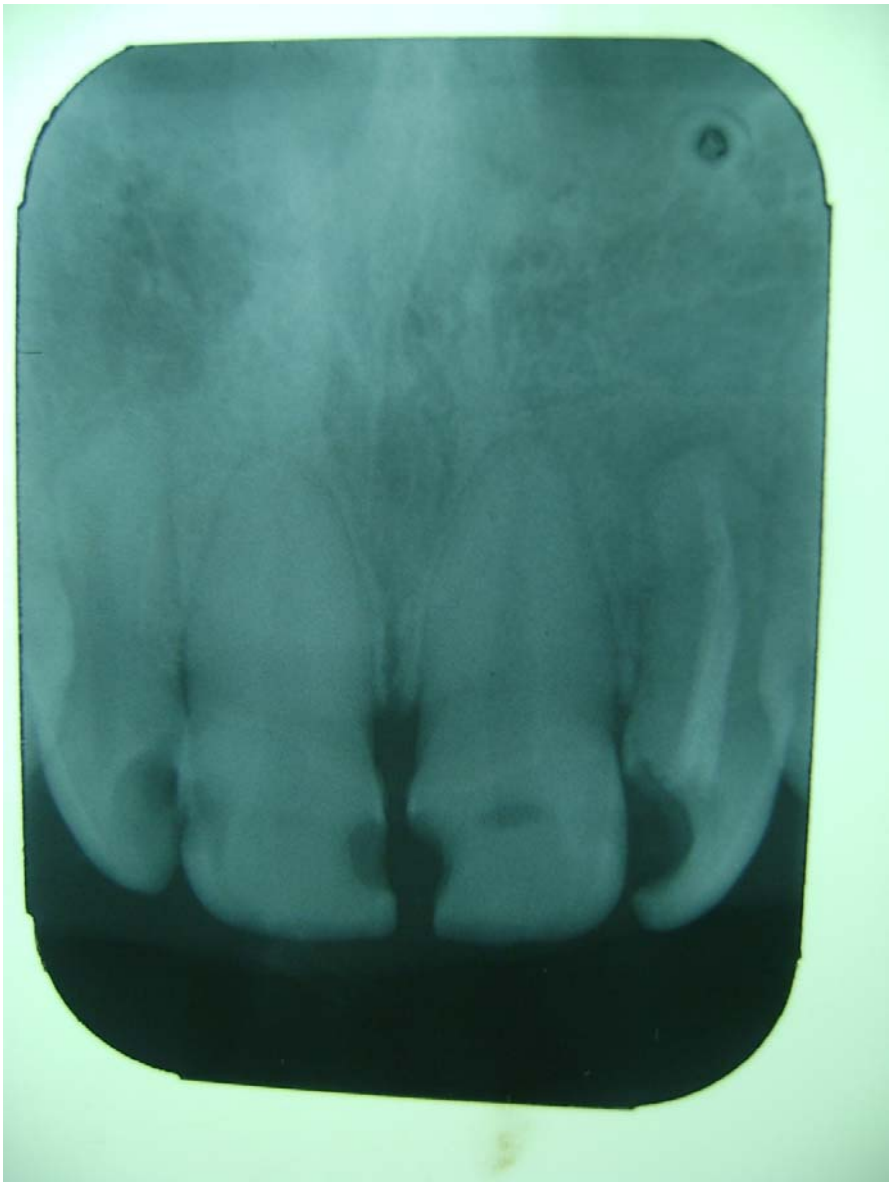

Radiografía de diagnóstico se observa proceso carioso en la cara mesial del incisivo central superior izquierdo, Clínica de Internado, Facultad Piloto de Odontología, Gavilánez S. 2010.

Foto 3

Apertura del incisivo central superior izquierdo con aislamiento absoluto, Clínica de Internado, Facultad Piloto de Odontología, Gavilánez S. 2010.

Foto 4

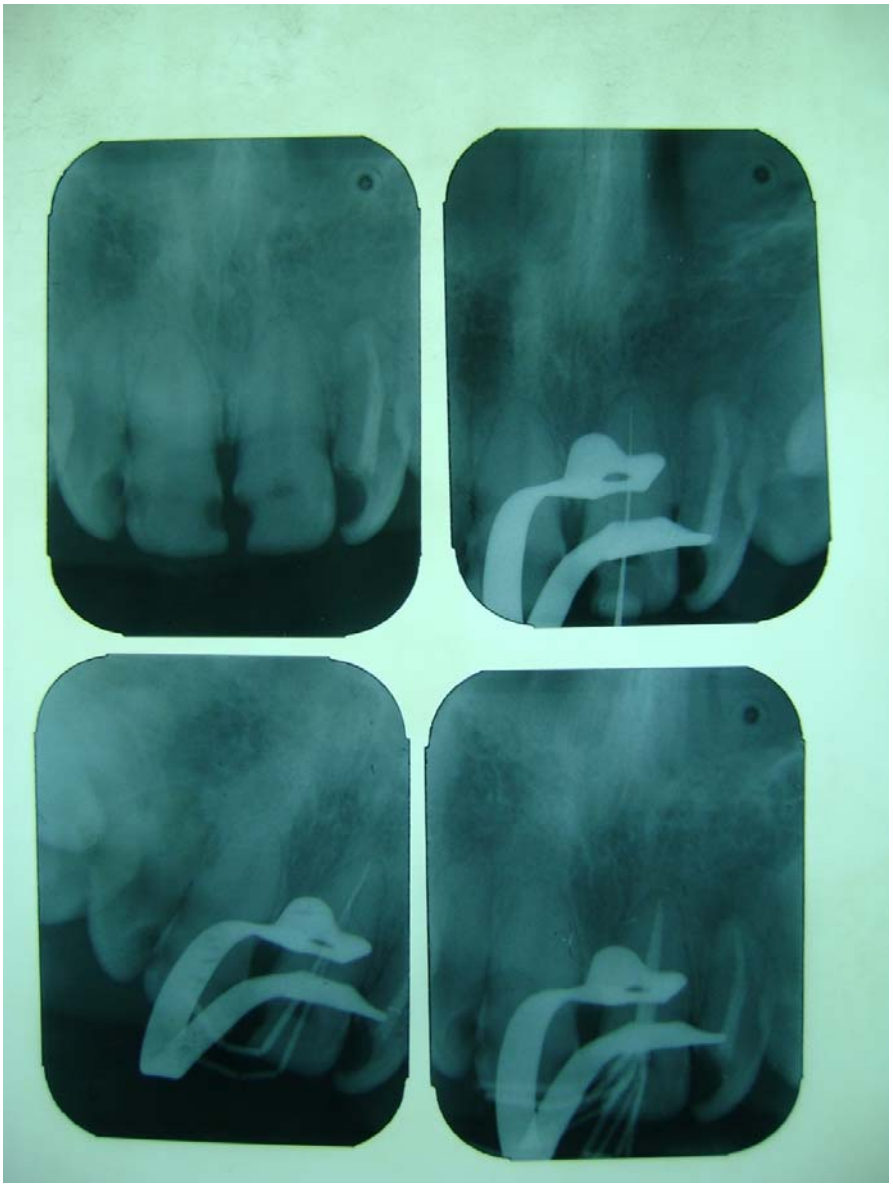

Radiografías de: Diagnostico conductometriaconometria y condensación, Cínica de Internado, Facultad Piloto de Odontología, Gavilánez S. 2010.

Foto 5

Incisivo central superior izquierdo en tratamiento con conos de gutapercha, Clínica de Internado Facultad Piloto de Odontología, Gavilánez S. 2010.

Foto6

Incisivo central superior izquierdo restaurado, Clínica de Internado Facultad Piloto de Odontología, Gavilánez S. 2010.

Caso de operatoria

Restauración de Cuarta Clase del Incisivo Central Superior Izquierdo

[redacted]

UNIVERSIDAD DE GUAYAQUIL
FACULTAD PILOTO DE ODONTOLOGIA
CLINICA DE INTERNADO
FICHA CLINICA DE OPERATORIA DENTAL

[redacted]ADISTICOS — FECHA: 31 de Mayo del 2010

a) Nombres: Jessica Marlene — Apellidos: Castro Trujillo

b) Domicilio: Durán, Cdla. Oramas González — Teléfono:

2.- MOTIVO DE LA CONSULTA: Restauración

3.- MOLESTIA PRINCIPAL: Ninguna.

4.- PIEZA A TRATARSE #: 21

5.- INTERPRETACION RADIOGRAFICA: Corona Presenta sombra radiopaca en palatino y mesio incisal compatible con material de obturación. Cámara y conducto con sombra radiopaca compatible con material de obturación total, Raíz única recta de forma cónica, Espacio del ligamento Periodontal ligeramente engrosado Apical y Periapical con sombra radiolúcida compatible con proceso de osteolisis Cortical Alveolar con reabsorción ósea horizontal

6.- EXAMEN CLINICO DE LA PIEZA A TRATAR: Presenta material de obturación provisional en palatino y mesial

7.- DIAGNOSTICO: Presenta material de obturación provisional en palatino y mesial, Pieza tratada con Endodoncia

8.- PLAN DE TRATAMIENTO: Restauración de 4 Clase con resina de fotocurado y Poste

9.- TERAPEUTICA (RECETA): Ninguna

10.- RECOMENDACIONES: No excederse en la masticación ni ingerir alimentos con colorantes.

11.- PASOS OPERATORIOS

	FECHA	FIRMA JEFE DE GUARDIA
1.- Maniobras Previas		
2.- Apertura de la cavidad		
3.- Extensión preventiva		
4.- Eliminación de tejido cariado		
5.- Protección dentino pulpar		
6.- Conformación definitiva de la cavidad		
7.- Obturación de la cavidad		
8.- Tallado de la Restauración		
9.- Pulido de la Restauración		

Sandy Gavilánez
INTERNO

JEFE DE GUARDIA

Foto 1

Paciente – operador Clínica de Internado Facultad Piloto de Odontología, Gavilánez S. 2010.

Foto 2

Radiografía de diagnóstico el incisivo central superior izquierdo se encuentra con tratamiento de conducto, Clínica de Internado Facultad Piloto de Odontología, Gavilánez S. 2010.

Foto 3

Examen clínico del incisivo central superior izquierdo presenta proceso carioso en su cara mesial, Clínica de Internado Facultad Piloto de Odontología. Gavilánez S. 2010.

Foto 4

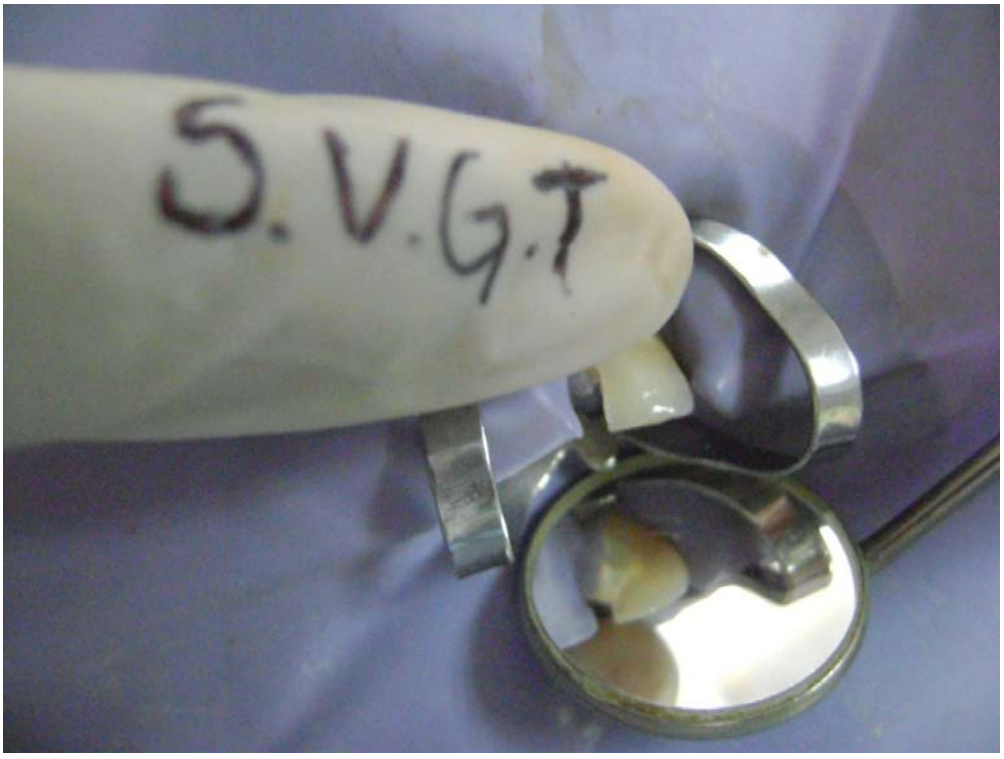

Cavidad conformada con poste y aislamiento absoluto del incisivo central superior izquierdo, Clínica de Internado Facultad Piloto de Odontología, Gavilánez S. 2010.

Foto 5

Cavidad conformada con matriz y aislamiento absoluto del incisivo central superior izquierdo, Clínica de Internado Facultad Piloto de Odontología, Gavilánez S. 2010.

Foto 6

Incisivo central superior izquierdo restaurado, Clínica de Internado Facultad Piloto de Odontología, Gavilánez S. 2010.

Caso de Periodoncia

Periodontitis moderada de la arcada superior e inferior de la cavidad bucal

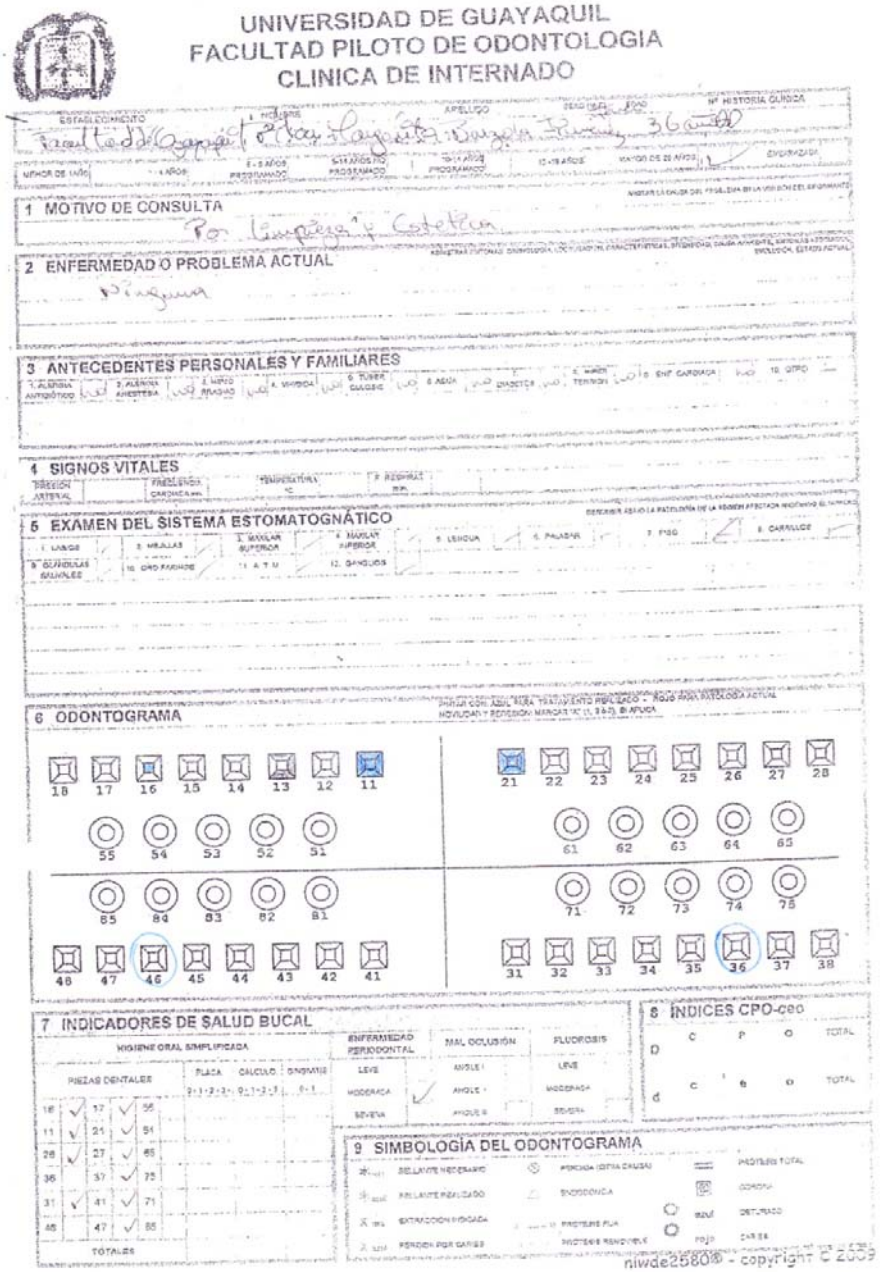

UNIVERSIDAD DE GUAYAQUIL
FACULTAD PILOTO DE ODONTOLOGIA
CLINICA DE INTERNADO

1 MOTIVO DE CONSULTA

2 ENFERMEDAD O PROBLEMA ACTUAL

3 ANTECEDENTES PERSONALES Y FAMILIARES

4 SIGNOS VITALES

5 EXAMEN DEL SISTEMA ESTOMATOGNÁTICO

6 ODONTOGRAMA

7 INDICADORES DE SALUD BUCAL

8 INDICES CPO-ceo

9 SIMBOLOGÍA DEL ODONTOGRAMA

niwde2580® - copyright © 2009

UNIVERSIDAD DE GUAYAQUIL
FACULTAD PILOTO DE ODONTOLOGIA
CLINICA DE INTERNADO
CONTROL DE PERIODONCIA

PACIENTE: Pilar Margarita Barzola Jiménez	H.C. #
INTERNO: Sandy Viviana Gavilánez Tuapanta	CURSO: 4

CONTROL DE PLACA

FECHA: 26 / 03 /

18	17	16	15	14	13	12	11	21	22	23	24	25	26	27
48	47	46	45	44	43	42	41	31	32	33	34	35	36	37

CONTROL DE CÁLCULO

FECHA: 26 / 03 /

18	17	16	15	14	13	12	11	21	22	23	24	25	26	27
48	47	46	45	44	43	42	41	31	32	33	34	35	36	37

CONTROL DE MOVILIDAD

FECHA: 26 / 03 /

18	17	16	15	14	13	12	11	21	22	23	24	25	26	27
48	47	46	45	44	43	42	41	31	32	33	34	35	36	37

CONTROL DE SANGRADO

FECHA: 26 / 03 /

18	17	16	15	14	13	12	11	21	22	23	24	25	26	27
48	47	46	45	44	43	42	41							

SONDAJE CUADRANTE SUPERIOR DERECHO

PIEZA 11	PIEZA 12	PIEZA 13	PIEZA 14	PIEZA 15	PIEZA 16	PIEZA 17
MV=	MV=	MV=	MV=	MV=	MV=	MV=
V=	V=	V=	V=	V=	V=	V=
DV=	DV=	DV=	DV=	DV=	DV=	DV=
MP=	MP=	MP=	MP=	MP=	MP=	MP=
P=	P=	P=	P=	P=	P=	P=
DP=	DP=	DP=	DP=	DP=	DP=	DP=

SONDAJE CUADRANTE SUPERIOR IZQUIERDO

PIEZA 21	PIEZA 22	PIEZA 23	PIEZA 24	PIEZA 25	PIEZA 26	PIEZA 27
MV=	MV=	MV=	MV=	MV=	MV=	MV=
V=	V=	V=	V=	V=	V=	V=
DV=	DV=	DV=	DV=	DV=	DV=	DV=
MP=	MP=	MP=	MP=	MP=	MP=	MP=
P=	P=	P=	P=	P=	P=	P=
DP=	DP=	DP=	DP=	DP=	DP=	DP=

SONDAJE CUADRANTE INFERIOR IZQUIERDO

PIEZA 31	PIEZA 32	PIEZA 33	PIEZA 34	PIEZA 35	PIEZA 36	PIEZA 37
MV=	MV=	MV=	MV=	MV=	MV=	MV=
V=	V=	V=	V=	V=	V=	V=
DV=	DV=	DV=	DV=	DV=	DV=	DV=
ML=	ML=	ML=	ML=	ML=	ML=	ML=
L=	L=	L=	L=	L=	L=	L=
DL=	DL=	DL=	DL=	DL=	DL=	DL=

SONDAJE CUADRANTE INFERIOR DERECHO

PIEZA 41	PIEZA 42	PIEZA 43	PIEZA 44	PIEZA 45	PIEZA 46	PIEZA 47
MV=	MV=	MV=	MV=	MV=	MV=	MV=
V=	V=	V=	V=	V=	V=	V=
DV=	DV=	DV=	DV=	DV=	DV=	DV=
ML=	ML=	ML=	ML=	ML=	ML=	ML=
L=	L=	L=	L=	L=	L=	L=
DL=	DL=	DL=	DL=	DL=	DL=	DL=

CÓDIGO DE RUSSELL

Ausencia de inflamación:	0
Inflam. gingival leve (1 ó 2 caras):	1
Inflam. gingivocircunscrita:	2

Inflamación + bolsa periodonta
Movilidad dentaria:
Ausencia dentaria:

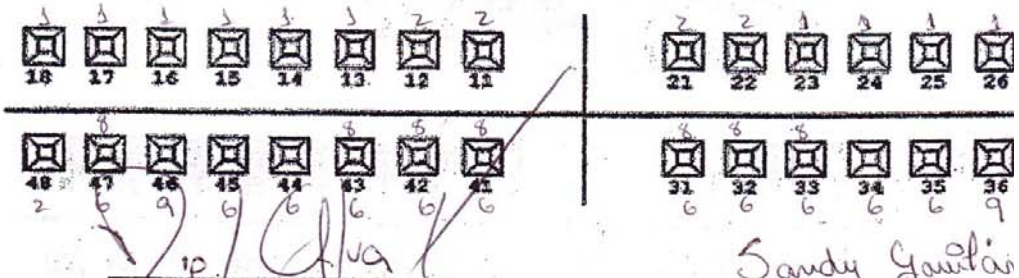

UNIVERSIDAD DE GUAYAQUIL
FACULTAD PILOTO DE ODONTOLOGIA
CLINICA DE INTERNADO
PERIODONCIA

PACIENTE: Pilar Margarita Bayola Jimenez	H.C. #
INTERNO: Sandy Viviana Gavilánez Tuapanta	CURSO: 4

ÍNDICE DE PLACA

a) Número de dientes:	
b) Número de caras:	
c) Caras teñidas:	
d) Porcentaje de placa:	

b)	100%
c)	d)

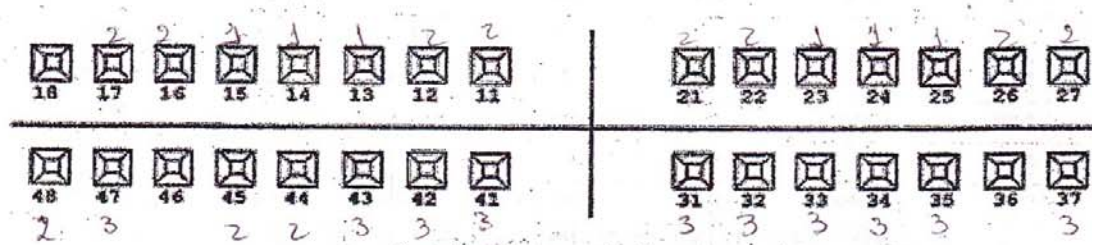

ÍNDICE DE CÁLCULO

Ausencia de cálculo:	0	Cálculo subgingival:	2
Cálculo supragingival:	1	Cálculo supra y subgingival:	3

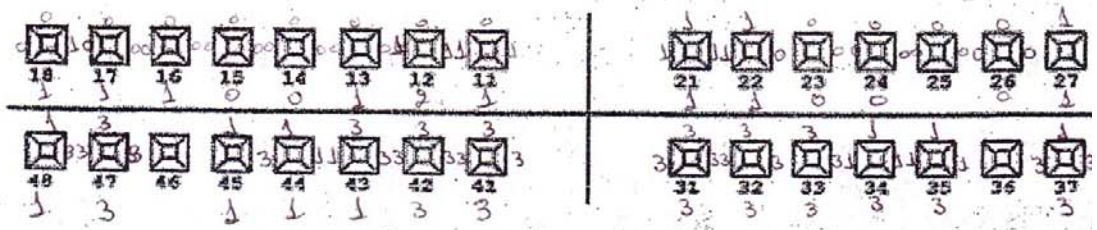

ÍNDICE DE MOVILIDAD

Imperceptible:	0	Amplia:	3
Ligera:	1	Mas o menos:	4
Moderada:	2		

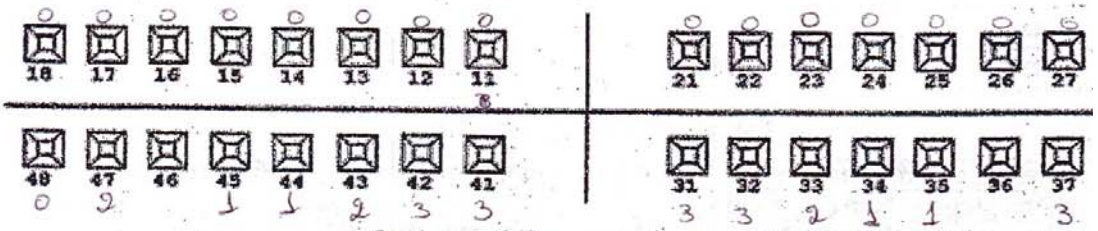

ÍNDICE DE SANGRADO

No sangra:	0	Abundante:	3
Poco:	1	Mas o menos:	4
Moderado:	2		

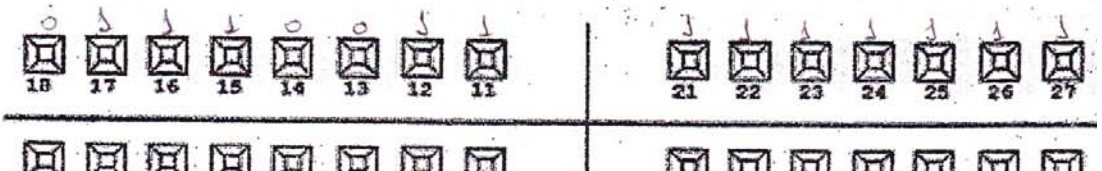

5.- INTERPRETACION RADIOGRAFICA

CUADRANTE SUPERIOR IZQUIERDO

PIEZA 11 Corona con sombra radiopaca de obturación, conducto en número de 1, raíz en número de 1, espacio del ligamento periodontal ensanchado, ápice normal.

PIEZA 12 corona normal, raíz en número de 1, conducto amplio, ápice normal, ligamento periodontal normal, reabsorción ósea horizontal incipiente

PIEZA 13 corona normal, raíz en número de 1, conducto amplio, ápice normal, ligamento periodontal normal, reabsorción ósea normal

PIEZA 14 corona normal, raíz en número de 1, conducto amplio, ápice normal, ligamento periodontal ligeramente ensanchado, reabsorción incipiente

PIEZA 15 corona normal, raíz en número de 1, conducto amplio, ápice normal, ligamento periodontal ligeramente ensanchado, reabsorción incipiente

PIEZA 16 corona normal, raíz en número de 2, ápice normal, conductos en número de 2, ligamento periodontal normal, reabsorción horizontal moderada.

PIEZA 17 corona normal, raíz en número de 2 bifurcadas, ápice normal, conducto en número de 2, ligamento periodontal normal, reabsorción moderada.

PIEZA 18 corona normal, raíz en número de 2, ápice normal, conducto en número de 2, ligamento normal, reabsorción incipiente.

CUADRANTE SUPERIOR DERE

PIEZA 21 corona con sombra radio[illegible] raíz en número de 1, condu[illegible]

PIEZA 22 corona normal, raíz en [illegible] conducto normal, ligamen[illegible]

PIEZA 23 corona normal, raíz en [illegible] ligamento normal, reabso[illegible]

PIEZA 24 corona normal, raíz en [illegible] ligamento periodontal [illegible]

PIEZA 25 corona normal, raíz en [illegible] ligamento periodontal [illegible]

PIEZA 26 corona normal, raíz [illegible] estrechos, ligamento perio[illegible]

PIEZA 27 corona normal, raíz en [illegible] conducto amplio, ligamen[illegible]

PIEZA 28 Ausente

CUADRANTE INFERIOR IZQUIERDO

PIEZA 31 corona normal, raíz en número de 1, conducto estrecho, ápice normal ligamento periodontal normal, reabsorción ósea total.

PIEZA 32 corona normal, raíz única, conducto estrecho, ápice normal, ligamento ensanchado, reabsorción moderada.

PIEZA 33 corona normal, raíz única, conducto amplio, ápice normal, ligamento ensanchado, reabsorción moderada.

PIEZA 34 corona normal, raíz única, conducto amplio, ápice normal ligamento ligeramente ensanchado, reabsorción moderada

PIEZA 35 corona normal, raíz única, conducto estrecho, ápice normal ligamento ligeramente ensanchado, reabsorción moderada.

PIEZA 36

PIEZA 37 corona normal, raíz en número de 2, conductos estrechos, ápice normal, ligamento ensanchado, reabsorción moderada horizontal.

PIEZA 38

CUADRANTE INFERIOR DEREC

PIEZA 41 corona normal, raíz úni[illegible] amplio, ligamento lige[illegible]

PIEZA 42 corona normal, raíz úni[illegible] amplio, ligamento ensan[illegible]

PIEZA 43 corona normal, raíz úni[illegible] normal, ligamento ensa[illegible]

PIEZA 44 corona normal, raíz únic[illegible] ligamento ensanchado, [illegible]

PIEZA 45 corona normal, raíz úni[illegible] normal, ligamento norm[illegible]

PIEZA 46

PIEZA 47 corona con sombra rad[illegible] normal, raíz en número de 2 [illegible] ensanchado, reabsorción [illegible]

PIEZA 48 corona normal, raíz [illegible] conducto amplio, ligam[illegible]

6.- DIAGNOSTICO CLINICO : Periodontitis Moderada,...

7.- TRATAMIENTO : Raspaje, Alisado y Pul[illegible]

8.- TECNICAS DE TRATAMIENTO (PASOS OPERATORIOS DEL TRATAMIENTO.- RESUMEN)

Raspaje: Eliminación de Cálculo Supra y Subgingiva[illegible]
Alisado: Eliminación de tejido necrótico a nivel de la superfic[illegible]
Pulido: [illegible] consecuencia de las anteriores, supe[illegible] homogéneas.

9.- TERAPEUTICA (RECETA)

Metronidazol 500mg 21 tab 1 c/8h Diclofenaco Sódico 50m[illegible]
vitamina C 500mg tab masticable #20 masticar 2 dia[illegible]

10.- RECOMENDACIONES:

Cepillarse 3 veces al día, Utilizar enjuague bucal y sedo[illegible]
visita periódica al odontólogo

11.- PRIMERA CITA Raspaje Supragingival FECHA: 19 de Mar[illegible]

JEFE DE GUARDIA

Sandy Ga[illegible]
INT[illegible]

12.- SEGUNDA CITA Raspado y Alisado Subgingival FECHA: 26 de Ma[illegible]

Sandy Ga[illegible]

[redacted]

1.- DATOS ESTADISTICOS [redacted] FECHA: 19 de [redacted]

a) Nombres : Pilar Margarita Apellidos : Barzola Piv

b) Domicilio : Durán, Cdla. Oramas Gonzales. Teléfono : —

2.- MOTIVO DE LA CONSULTA : Por limpieza y Estetica.

3.- SINTOMATOLOGIA PERIODONTAL

a) Cuándo realizó la última visita al Odontólogo? : Hace 1 año
b) Es la primera vez que se enferma su encía? : NO
c) Cuántas veces se cepilla diariamente? : 2
d) Qué pasta utiliza? : Colgate
e) Usa hilo dental? : NO
f) Usa enjuagues bucales? : NO
g) Cuándo comenzó la lesión? : Hace 8 meses
h) Dónde está localizada? : En los Incisivos Inferiores
i) Le sangra al cepillarse? : Sí
j) Sufre de hemorragias espontánea en la boca? : A veces
k) Tiene mal aliento? : Sí
l) Tiene mal sabor en la boca? : Sí
ll) Se muerde las uñas? : NO
m) Muerde objetos extraños? : NO
n) Aprieta o rechina los dientes? : NO

4.- EXAMEN CLINICO

a) Señalar restauraciones altas o rubosas : Ninguna

b) Localización de materia alba y placa bacteriana

18 17 16 15 14 13 11	21 22 2
48 47 45 44 43 42 41	31 32 3

c) Localización de cálculos supragingival y subgingival

17 16 12 11	21
48 47 45 44 43 42 41	31 32 3

d) Localización de bolsas periodontales (Sondage periodontal)

12 11	21
47 45 44 43 42 41	31 32 3

e) Localización y medición de movilidad dentaria

42 41	31 32 33

1RA CITA Limpieza y Profilaxis 1ra cita FECHA: 19/Agosto/20

JEFE DE GUARDIA

Sandy Gavilánez
INTERNO

2DA CITA Masado y Pulido. Restauración 2da cita FECHA: 26/Agosto/

JEFE DE GUARDIA

Sandy Gavilánez
INTERNO

3RA CITA FECHA:

JEFE DE GUARDIA

INTERNO

4TA CITA FECHA:

JEFE DE GUARDIA

INTERNO

5TA CITA FECHA:

JEFE DE GUARDIA

INTERNO

6TA CITA FECHA:

JEFE DE GUARDIA

INTERNO

Foto 1

Paciente – operador, Clínica de Internado Facultad Piloto de Odontología, Gavilánez S. 2011.

Foto 2

Radiografías de diagnóstico de la arcada superior e inferior de la cavidad bucal, Clínica de Internado Facultad Piloto de Odontología, Gavilánez S. 2011.

Foto 3

Arcada superior previo al tratamiento, Clínica de Internado Facultad Piloto de Odontología, Gavilánez S. 2011.

Foto 4

Arcada inferior por su cara vestibular, Clínica de Internado Facultad Piloto de Odontología, Gavilánez S. 2011.

Foto 5

Arcada inferior por su cara lingual, Clínica de Internado Facultad Piloto de Odontología, Gavilánez S. 2011.

Foto 6

Arcada inferior por su cara vestibular durante el tratamiento de raspaje, Clínica de Internado Facultad de Odontología, Gavilánez S. 2011

Foto 7

Fluorización con la cubeta para la arcada superior e inferior de la cavidad bucal, Clínica de Internado Facultad Piloto de Odontología Gavilánez S. 2011.

Foto 8

Arcada superior visto por su lado palatino después de terminado el tratamiento de periodontitis, Clínica de Internado Facultad Piloto de Odontología, Gavilánez S. 2011.

Foto 9

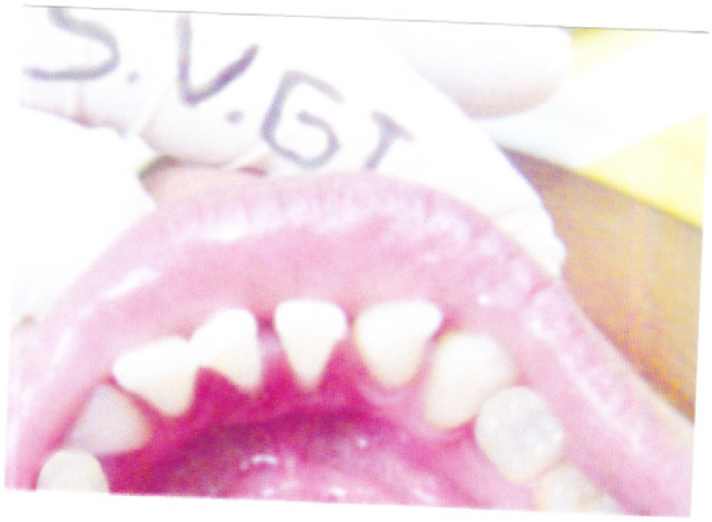

Arcada inferior visto por su lado lingual después de terminado el tratamiento de periodontitis, Clínica de Internado Facultad Piloto de Odontología, Gavilánez S. 2011.

Caso de Sellantes

Sellantes de fosas y fisuras en la arcada superior e inferior de la cavidad bucal

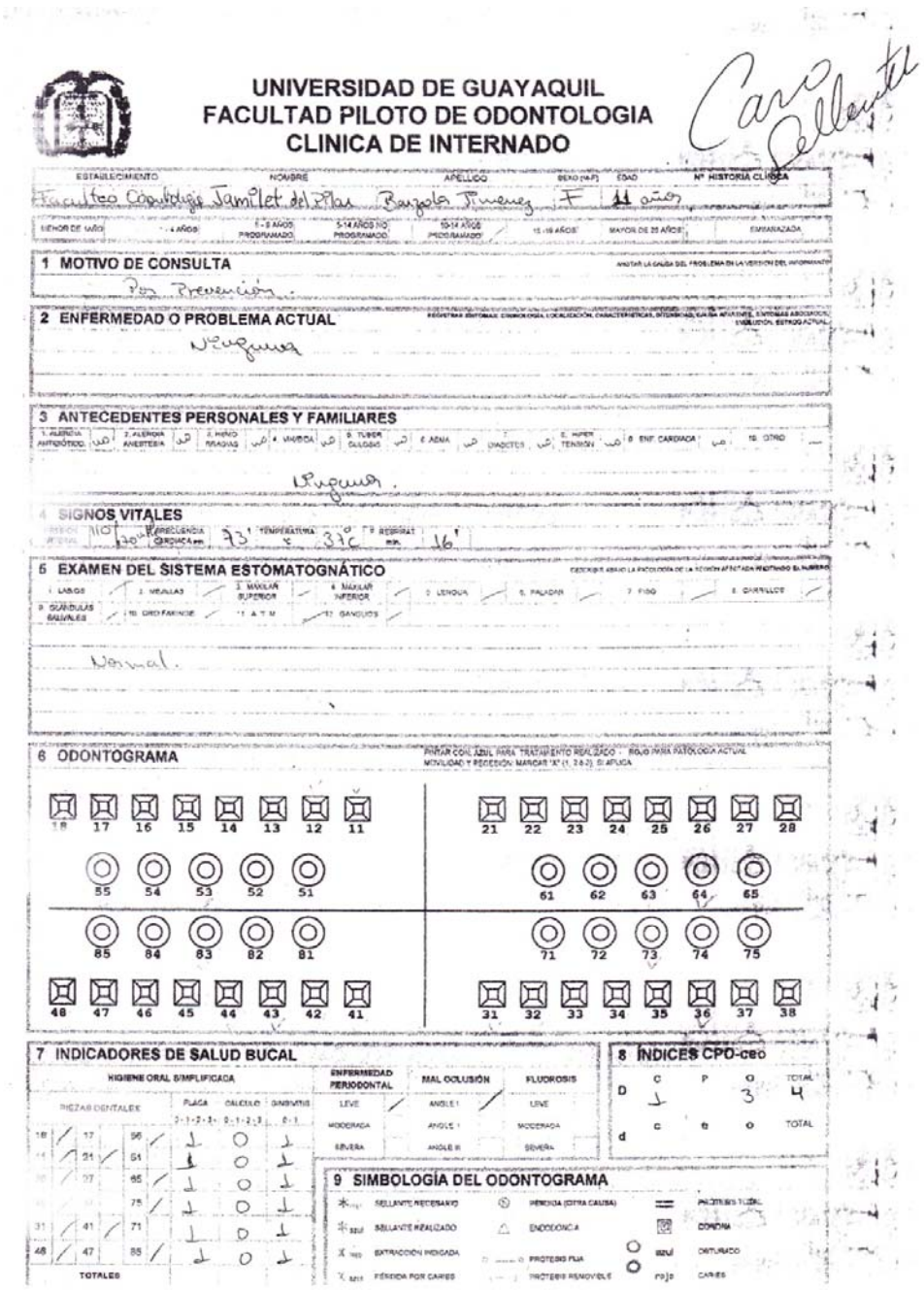

UNIVERSIDAD DE GUAYAQUIL
FACULTAD PILOTO DE ODONTOLOGIA
CLINICA DE INTERNADO

Caro Bellente

ESTABLECIMIENTO	NOMBRE	APELLIDO	SEXO (M/F)	EDAD	Nº HISTORIA CLINICA
Facultad Odontología Jamilet del Pilar		Barzola Jimenez	F	11 años	

MENOR DE 1AÑO | 1 - 4 AÑOS | 1 - 9 AÑOS PROGRAMADO | 5-14 AÑOS NO PROGRAMADO | 10-14 AÑOS PROGRAMADO | 15 -19 AÑOS | MAYOR DE 20 AÑOS | EMBARAZADA

1 MOTIVO DE CONSULTA

ANOTAR LA CAUSA DEL PROBLEMA EN LA VERSION DEL INFORMANTE

Por Prevención.

2 ENFERMEDAD O PROBLEMA ACTUAL

REGISTRAR SISTEMAS, CRONOLOGIA, LOCALIZACION, CARACTERISTICAS, INTENSIDAD, SIGNOS APARENTES, SINTOMAS ASOCIADOS, EVOLUCION, ESTADO ACTUAL

Ninguna

3 ANTECEDENTES PERSONALES Y FAMILIARES

1. ALERGIA ANTIBIÓTICO: NO | 2. ALERGIA ANESTESIA: NO | 3. MAL HÁBITOS: NO | 4. VIH/SIDA: NO | 5. TUMOR GLÁNDULAS: NO | 6. ASMA: NO | DIABETES: NO | 7. HIPER TENSION: NO | 8. ENF. CARDIACA: NO | 10. OTRO:

Ninguna.

4 SIGNOS VITALES

PRESION ARTERIAL: 120/70 mm Hg | FRECUENCIA CARDIACA: 73' | TEMPERATURA: 37 °C | FR RESPIRAS: 16' rpm

5 EXAMEN DEL SISTEMA ESTOMATOGNÁTICO

DESCRIBIR ABAJO LA PATOLOGIA DE LA REGION AFECTADA MENCIONADO EL NUMERO

1. LABIOS | 2. MEJILLAS | 3. MAXILAR SUPERIOR | 4. MAXILAR INFERIOR | 5. LENGUA | 6. PALADAR | 7. PISO | 8. CARRILLOS | 9. GLÁNDULAS SALIVALES | 10. OROFARINGE | 11. A.T.M. | 12. GANGLIOS

Normal.

6 ODONTOGRAMA

PINTAR CON AZUL PARA TRATAMIENTO REALIZADO - ROJO PARA PATOLOGIA ACTUAL
MOVILIDAD Y RECESION: MARCAR "X" (1, 2 o 3) SI APLICA

18	17	16	15	14	13	12	11	21	22	23	24	25	26	27	28
				55	54	53	52	51	61	62	63	64	65		
				85	84	83	82	81	71	72	73	74	75		
48	47	46	45	44	43	42	41	31	32	33	34	35	36	37	38

7 INDICADORES DE SALUD BUCAL

HIGIENE ORAL SIMPLIFICADA

PIEZAS DENTALES				PLACA 0-1-2-3	CALCULO 0-1-2-3	GINGIVITIS 0-1
18	17	55		1	0	1
11	21	51		1	0	1
48	47	85		1	0	1
		75		1	0	1
31	41	71		1	0	1
48	47	85		1	0	1
TOTALES						

ENFERMEDAD PERIODONTAL	MAL OCLUSIÓN	FLUOROSIS
LEVE	ANGLE I	LEVE
MODERADA	ANGLE II	MODERADA
SEVERA	ANGLE III	SEVERA

8 INDICES CPO-ceo

	C	P	O	TOTAL
D	1		3	4
d	c	e	o	TOTAL

9 SIMBOLOGÍA DEL ODONTOGRAMA

- SELLANTE NECESARIO
- SELLANTE REALIZADO
- EXTRACCIÓN INDICADA
- PÉRDIDA POR CARIES
- PÉRDIDA (OTRA CAUSA)
- ENDODONCIA
- PROTESIS FIJA
- PROTESIS REMOVIBLE
- PROTESIS TOTAL
- CORONA
- OBTURADO azul
- CARIES rojo

1RA CITA Diagnostico, Profilaxis, y Sellante de fosas y fisuras FECHA: 05/Junio/2019

JEFE DE GUARDIA

Sandy Gavilánez
INTERNO

2DA CITA FECHA:

JEFE DE GUARDIA

INTERNO

3RA CITA FECHA:

JEFE DE GUARDIA

INTERNO

4TA CITA FECHA:

JEFE DE GUARDIA

INTERNO

5TA CITA FECHA:

JEFE DE GUARDIA

INTERNO

6TA CITA FECHA:

JEFE DE GUARDIA

INTERNO

Foto 1

Paciente – operador, Clínica de Internado Facultad Piloto de Odontología, Gavilánez S. 2010.

Foto 2

Primeros molares superiores permanentes, Clínica de Internado Facultad Piloto de Odontología, Gavilánez S. 2010.

Foto 3

Primeros molares inferiores permanentes, Clínica de Internado Facultad Piloto de Odontología, Gavilánez S. 2010.

Foto 4

Primeros molares superiores permanentes con ameloplastia, Clínica de Internado Facultad de Odontología, Gavilánez S. 2010.

Foto 5

Primeros molares inferiores permanentes con ameloplastia, Clínica de Internado Facultad Piloto de Odontología, Gavilánez S. 2010.

Foto 6

Primeros molares superiores permanentes con ácido grabador, Clínica de Internado Facultad Piloto de Odontología, Gavilánez S. 2010.

Foto 7

Primeros molares inferiores permanentes con ácido grabador, Clínica de Internado Facultad Piloto de Odontología, Gavilánez S. 2010.

Foto 8

Primeros molares superiores permanentes sellados, Clínica de Internado Facultad Piloto de Odontología, Gavilánez S. 2010.

Foto 9

Primeros molares inferiores permanentes sellados, Clínica de Internado Facultad Piloto de Odontología, Gavilánez S. 2010.

Foto 10

Aplicación de flúor con la cubeta para la arcada superior e inferior, Clínica de Internado Facultad Piloto de Odontología, Gavilánez S. 2010.