UNIVERSIDAD DE GUAYAQUIL
FACULTAD DE CIENCIAS MÉDICAS
ESCUELA DE TECNOLOGIA MÉDICA

TEMA:

TÉCNICA MAMOGRÁFICA CONVENCIONAL Y PROYECCIONES ADICIONALES DETERMINAN CÁNCER DE MAMA EN MUJERES MAYORES DE 38 AÑOS

ESTUDIO REALIZADO EN LA FUNDACION POLY UGARTE DURANTE EL PERIODO DE ENERO A SEPTIEMBRE DEL AÑO 2011.

TESIS
PREVIA A LA OBTENCION DEL TITULO DE LICENCIADAS EN IMAGENOLOGIA.

AUTORAS:
TLGA. MED. ANA MAGDALENA BARZOLA BRIONES
TLGA. MED. KARINA JESSENIA RODRIGUEZ CENTENO

DIRECTOR DR. VICTOR ABAD RODRIGUEZ
TUTORA DRA. NELLY VASQUEZ RODRIGUEZ

GUAYAQUIL- ECUADOR

2011 - 2012

CERTIFICACION

.En mi calidad de Director de Tesis, certifico haber revisado el trabajo de investigación de:

Tecnóloga Médica Ana Magdalena Barzola Briones

Tecnóloga Médica Karina Jessenia Rodríguez Centeno.

Tema: "TECNICA MAMOGRAFICA CONVENCIONAL Y PROYECCIONES ADICIONALES DETERMINAN CANCER DE MAMAS EN MUJERES DE MAYORES DE 38 AÑOS.

Por lo tanto luego de su análisis y revisión lo apruebo en todas sus partes y autorizo su entrega.

DR. VÍCTOR ABAD RODRIGUEZ
DIRECTOR

CERTIFICACION

.En mi calidad de Tutora de Tesis, certifico haber revisado el trabajo de investigación de:

Tecnóloga Médica Ana Magdalena Barzola Briones.

Tecnóloga Médica Karina Jessenia Rodríguez Centeno.

Tema: "TECNICA MAMOGRAFICA CONVENCIONAL Y PROYECCIONES ADICIONALES DETERMINAN CANCER DE MAMAS EN MUJERES DE MAYORES DE 38 AÑOS.

Por lo tanto luego de su análisis y revisión lo apruebo en todas sus partes y autorizo su entrega.

DRA. NELLY VASQUEZ RODRIGUEZ
TUTORA

DEDICATORIA

Con todo cariño y amor dedicamos este trabajo a la Dra. Nelly Vásquez Rodríguez la cual ha sido nuestro guía durante la realización de esta tesis.

Tecnóloga Médica Ana Magdalena Barzola Briones

Tecnóloga Médica Karina Jessenia Rodríguez Centeno

AGRADECIMIENTO

Agradecemos al Supremo Creador por darnos salud, sabiduría y fortaleza.

Especialmente a nuestros esposos e hijos que son el pilar fundamental del hogar que con su amor y comprensión contribuyeron para alcanzar un peldaño más de logros en nuestras vidas.

A nuestros amigos por el apoyo recibido durante los años de carrera universitaria.

Tecnóloga Médica Ana Magdalena Barzola Briones

Tecnóloga Médica Karina Jessenia Rodríguez Centeno

INDICE

Pg.

Dedicatoria…… ii
Dedicatoria……iii
Agradecimiento……iv
Agradecimiento……v
Resumen……x
Introducción ……11

CAPÍTULO I

1. El problema……13
1.1 Planteamiento del problema……13
1.2 Formulación y evaluación del problema……14
1.2.1 Delimitación del problema……14
1.3 Objetivos……15
1.4 Justificación……15

CAPÍTULO II

Marco Teórico……17

2.1 Fundamentación Teórica……17
2.1.1 Mamografía……22
2.1.1.2. Partes del mamógrafo……24
2.1.1.3 La glándula mamaria……28
2.1.1.4 Estados patológicos de la glándula mamaria……32
2.1.1.5 Cáncer de mama……37
2.1.1.6 Etimología……41
2.1.1.7 Anatomía patológica……42
2.1.1.8 Factores de riesgo……43
2.1.1.9 Sintomatología……46
2.1.2 Estudio sistemático de la mamografía……48
2.1.2.1 Localización y descripción……49
2.1.2.2 Anatomía radiológica del tejido mamario……49
2.1.2.3 Estudio radiológico de la mama: mamografía……53
2.1.2.4 Proyecciones para el estudio radiológico de la mama……56
2.1.2.5 Preparación del paciente……56

2.1.2.6 Proyecciones básicas para el estudio de la glándula mamaria……..…...57
2.1.2.7 Proyecciones adicionales……...63
2.2 Fundamentación legal……..…….....70
2.3 Hipótesis……..……..72
2.4 Variables de la investigación…….....……72

CAPÍTULO III

3. -Metodología……73
3.1 Diseño de la Investigación……..…73
3.2 Tipos de Investigación……..……73
3.3 Nivel de Estudio……...74
3.4 Población……...74
3.5 Muestra…… ……..75
3.5.1 Tabla Nº 1……...75
3.5.2 Características de la población……..76
3.5.3 Criterios de inclusión……..……..76
3.5.4 Criterios de exclusión……..76
3.6 Operalización de las variables…..…….……77
3.7 Recolección de la información, técnicas e instrumentos de la investigación…….....78
3.8 Procedimientos de la investigación, tratamiento, análisis e interpretación de los resultados……..……..80
Cuadros Estadísticos…….……...84

- Procedencia
- Frecuencia según el sexo
- Frecuencia según la edad
- Frecuencia según los Antecedentes
- Frecuencia según los Síntomas
- Frecuencia según la realización del examen mamográfico
- Frecuencia según el hallazgo en la mamografía
- Frecuencia según el lado afecto
- Frecuencia según el informe

3.9 Criterios para elaborar propuestas……. 82

CAPITULO IV

MARCO ADMINISTRATIVO

4.1 Cronograma 100
4.2 Recursos 101
4.3 Conclusiones 103
4.4 Recomendaciones 104
4.5 Bibliografía General 107
4.6 Anexos 108

x

UNIVERSIDAD DE GUAYAQUIL
FACULTAD DE CIENCIAS MÉDICAS
ESCUELA DE TECNOLOGIA MÉDICA TESIS

PREVIA LA OBTENCION DEL TITULO
LICENCIADO EN IMGENOLOGIA

TEMA

TECNICA MAMOGRAFICA CONVENCIONAL Y PROYECCIONES ADICIONALES DETERMINAN CANCER DE MAMAS EN MUJERES DE MAYORES DE 38 AÑOS

AUTORAS:
TLGA. MED. ANA MAGDALENA BARZOLA BRIONES
TLGA. MED. KARINA JESSENIA RODRIGUEZ CENTENO

DIRECTOR DE TESIS: DR. VICTOR ABAD RODRIGUEZ
TUTOR DE TESIS: DRA. NELLY VASQUEZ RODRIGUEZ
FECHA: SEPTIEMBRE/ 2011

RESUMEN

La mamografía es el estudio radiológico de la glándula mamaria, en el cual se utiliza una técnica, con rayos X de baja potencia para localizar zonas anormales en la mama, que pueden resultar en problemas con carácter de malignidad, por lo cual deben ser investigados, la mamografía no es una radiografía convencional

La mamografía constituye un examen indoloro y rápido, de aproximadamente 15 minutos de duración, que permite detectar y establecer un diagnóstico preciso, sus resultados se obtienen el mismo día y son enviados al médico correspondiente. El uso de la mamografía desde su descubrimiento hasta la actualidad ha sido de gran utilidad, por su contribución a reducir la tasa de mortalidad de cáncer de mama, por esta razón se considera que la mamografía es el mejor método disponible, para evidenciar lesiones tempranas en la mama. Es poco frecuente en el hombre tan solo ocupa el 1% pero por eso no deja de ser importante. El auto examen de mamas tiene como finalidad detectar oportunamente algún hallazgo físico, que indique la inminente necesidad de realizar una mamografía, además es importante conocer los factores de riesgo que son compatibles con cáncer de mama, para evitar complicaciones o metástasis. La prevalencia e incidencia relacionados con los factores de riesgo como no dar de lactar, los antecedentes familiares, los antecedentes gineco-obstetricos, entre otros. Siendo la primera causa de consulta; la masa, el dolor, el pezón retraído, la piel eritematosa, telorrea, telorragia, y adenopatías. Realizar un diagnostico a tiempo es esencial, en este tipo de patologías, para aumentar la tasa de supervivencia de las mujeres con cáncer. La mamografía tiene gran trascendencia, por ello debe ser promocionada la importancia de realizarlo en todas las instituciones públicas y privadas. Mamográfico anual a partir de los 38 años como método de prevención del cáncer de mama.

INTRODUCCIÓN

El presente tema de estudio, tiene como finalidad demostrar la importancia que tiene la mamografía en la detección temprana de problemas que puedan presentarse en la glándula mamaria. Además de dar a conocer la problemática actual de esta patología en nuestro país,

El uso de la mamografía desde su descubrimiento hasta la actualidad ha sido de gran utilidad, porque ha contribuido a reducir la tasa de mortalidad de el cáncer de mama, este método se considera el mejor para evidenciar lesiones tempranas en la mama.

El radiólogo mediante el análisis de la mamografía, puede reconocer; calcificaciones, tumoraciones, masas, y otras alteraciones, su localización y los cambios que se presentan a lo largo del tiempo.

Esta investigación se desarrollo en cuatro capítulos.

El capitulo I describe la preocupante situación en que se encuentran las pacientes, por no tener un conocimiento real de la importancia, y trascendencia de realizarse una mamografía con el fin de detectar un cáncer en las glándulas mamarias en sus primeras etapas, que puede evitar complicaciones y hasta la muerte, en algunos casos en nuestro país, por lo cual nos planteamos objetivos para cambiar esa realidad.

El capitulo II se refiere al ámbito del marco teórico recopila toda la información indispensable para conocer la historia y evolución de la mamografía y su trascendencia como la herramienta indispensable para detectar el cáncer e mama desde su origen para tratarlo y evitar sus terribles consecuencias.

En el capitulo III se procede a realizar el diseño y el tipo de la investigación de nivel científico. Se indican las características de la población, se escoge la muestra, y se realiza la operacionalización de las variables, la recolección de la información, que se utiliza para obtener estadísticas, gráficos y tablas de frecuencia y porcentajes, para posteriormente explicar y detallar la investigación, su desarrollo y evolución además del análisis de los datos,

En el **capitulo IV** se plantean conclusiones acerca de la investigación, que nos revela la realidad de El cáncer de mama en esta región de nuestro país, con la utilización de la mamografía, en beneficio de la población en general, además realizamos sugerencias para prevenir esta patología.

CAPITULO I

TECNICA MAMOGRAFICA CONVENCIONAL Y PROYECCIONES ADICIONALES DETERMINAN CANCER DE MAMAS EN MUJERES DE MAYORES DE 38 AÑOS

1.1 PLANTEAMIENTO DEL PROBLEMA.

El cáncer de la glándula mamaria es una patología muy importante en el Ecuador, tanto por la frecuencia de su presentación como por la alta morbi-mortalidad que ocasiona. Tiene una incidencia de 26/100.000 mujeres en la ciudad de Quito y es el segundo tumor más frecuente en el sexo femenino.

La mujer también puede contribuir a una detección temprana si realiza un auto-examen de palpación de la mama, más del 80% de los nódulos son detectados por la propia mujer con el auto examen de la mama.

Por ello debe ser parte del examen general que se realiza a toda mujer que consulta por cualquier afección. La mujer debe ser informada sobre el examen que se le hará, debiendo solicitar su autorización.

El marcado desconocimiento de esta enfermedad por parte de la población y la falta de entrenamiento del personal médico y auxiliar que labora en los niveles primarios de atención, hace que la mayoría de las mujeres busquen ayuda cuando el tumor está ya en estadios avanzados, obligando muchas veces a realizar intervenciones agresivas (mastectomías) con malos resultados y con una profunda afectación estética y psico-sexual en dichas mujeres.

Por estas razones la detección temprana, sigue siendo el principal reto

1.2 FORMULACION DEL PROBLEMA

1.2.1 DELIMITACION DEL PROBLEMA

El estudio realizado es de corte transversal con una duración de 9 meses durante los cuales se obtuvieron datos en la Fundación Poly Ugarte de la ciudad de Guayaquil, que servirá para tener clara la realidad poblacional con respecto a la patología en esta área de nuestro país.

La técnica de Imagen utilizada es la Mamografía el estudio se desarrollo en base a las siguientes variables

- 🕮 Mamografía convencional y proyecciones adicionales.
- 🕮 Cáncer de mama en mujeres mayores de 38 años

Tomando en cuenta las variables se planteo la siguiente pregunta en la presente investigación:

"La **Técnica** Mamográfica **convencional** y sus proyecciones adicionales son determinantes para detectar el cáncer de mama en mujeres mayores de 38 años".

1.2.2 EVALUACION DEL PROBLEMA

Al evaluar el problema, se observa que la presente investigación es relevante porque el Cáncer de mama afecta a un elevado porcentaje de la población mundial, por ello debe ser detectada a tiempo con una Mamografía, para evitar complicaciones graves y hasta la muerte,

Es factible su realización porque es un exàmen eficaz, accesible, no causa daño para la salud.

Es concreto porque la investigación se presenta en una forma clara y precisa.

En el área de Imagenología el estudio Mamográfico permite realizar el Diagnostico precoz de la diversas patologías y en especial el Cáncer de mama.

1.3 OBJETIVO GENERAL

El presente trabajo científico tiene como objetivo general

- Demostrar que el método de diagnostico Mamográfico es el mas eficaz para la detección de el Cáncer de mama

1.3.1 OBJETIVOS ESPECÍFICOS

- Recopilar la información científica, bibliográfica y consultar especialistas.
- Realizar un trabajo de campo, para obtener, analizar y tabular datos.
- Elaborar un tríptico con información relevante sobre la enfermedad.

1.4 JUSTIFICACION E IMPORTANCIA

La presente investigación esta plenamente justificada, pues en nuestro país no existe un estudio detallado actual, que nos proporcione datos de la Mamografía y su relación con los casos de Cáncer de mama.

La alta incidencia de pacientes con Cáncer de mama a nivel mundial, presenta tendencias ascendentes, debido a múltiples factores, por ello es muy importante conocer, los indicadores de la patología, datos estadísticos para que las autoridades, tomen decisiones pertinentes frente al problema.

CAPITULO II

2. MARCO TEORICO

2.1 ANTECEDENTES HISTORICOS DE LA MAMOGRAFÍA

El uso de la mamografía desde su descubrimiento hasta hoy ha sido de gran utilidad, porque ha contribuido a reducir la tasa de mortalidad del cáncer de mama.

Se considera que la mamografía es el mejor método disponible, para evidenciar lesiones tempranas en la mama, realizar un diagnostico a tiempo es esencial, en este tipo de patologías, para aumentar la tasa de supervivencia de las mujeres con cáncer.

En un principio fue conocida como Mastografía que viene del griego

- mastos = mama
- graphein = escribir

Cuyo significado es descripción de la mama.

Durante años, investigadores desarrollaron estudios, hasta lograr obtener un método eficaz, para observar imágenes de la mama, utilizando bajos niveles de radiación, para detectar problemas de patologías en la mama, así la historia de la mamografía la podemos resumir en tres etapas:

1 .- Época de los pioneros.

2.- **Época de los progresos técnicos.**

3.- **Época moderna.**

1 .- Época de los pioneros.

Fue el cirujano Albert Salomón, en 1913, el primero en publicar, su experiencia al realizar la práctica de tomar una radiografía de la mama extirpada quirúrgicamente.

En la época de 1920 se comienzan a realizar las primeras mamografías diferenciándose de las radiografías convencionales, pero no tienen mucho éxito debido a que los aparatos utilizados no eran los adecuados Años después Kleinschmidt, en 1927, y Warren, en 1930, publicaron la práctica de la mamografía en una mujer.

Volgen en Europa y Seabold en América, reportaron independientemente sus investigaciones sobre la radiografía mamaria, incluyendo la diferenciación entre lesiones benignas y malignas.

Gershon-Cohen (1938) escribió: "Sobre su aplicación clínica, también publicó, en su tratado, el aspecto mamográfico de la mama normal esta en función de la edad y del estado menstrual" También estableció la relación, entre las imágenes de la mamografía y el estudio patológico macroscópico y microscópico de las lesiones.

Raúl Leborgne, en 1949, descubrió la existencia de micro-calcificaciones en el 30% de los cánceres de mama y destacó la importancia de la compresión de la mama para obtener mejor calidad de imagen.

En 1950 y hasta 1960 Robert L. Egan **la consideraba como u**na técnica en la que los resultados son satisfactorios; esta técnica consistía en utilizar un alto miliamperaje y bajo kilovoltaje, y una película de

exposición directa, este autor publicó lo resultados de sus primeras 1.000 pacientes, con su técnica de mamografía, indicando las diferencias entre lesiones benignas y malignas, pero su aportación más importante, consiste en recomendar la mamografía, para la detección precoz de cáncer, en mujeres asintomáticas.

En 1960 Wolf y Ruzicka pensaban que el desarrollo de la xerorragrafia, con menos dosis de radiación en las películas de exposición directa, presentaba grandes detalles de la mama.

Desde entonces y debido a la gran incidencia del cáncer de mama, la mamografía ha ido cambiando progresivamente, tanto en sus técnicas como en los equipos, obteniéndose con ello grandes resultados y siendo capaz de detectar lesiones no palpables como las microcalcificaciones.

Dodd, en 1963, es quizás el primero en describir la localización por punción con aguja fina de lesiones no palpables, y solo visibles en la mamografía. **En el mismo año** con el auspicio del Health Insurance "La organización Plan de Nueva York" se convirtió en el primer programa de detección precoz de cáncer de mama, con exploración clínica y mamografía. Luego de cinco años de seguimiento se publico una reducción de la mortalidad por cáncer de mama.

2.- **Época de los progresos técnicos.**

En 1963 se desarrollo el primer Xenógrafo, se designa con este nombre por ser la primera unidad de rayos X dedicada exclusivamente a la radiografía de la mama.

El aparato dotado de molibdeno en el anticátodo en vez de tungsteno, le proporciona 0.7 mm de foco, obteniendo así un buen contraste entre el parénquima mamario, la grasa y las calcificaciones.

También posee un dispositivo de compresión, que disminuye la difusión de la radiación y separa las estructuras mamarias.

Gros, un ferviente emprendedor, describió ampliamente en un tratado las imágenes Mamográfica en el que se refiere a la anatomía y la patología de la mama y puso de manifiesto el valor de la mamografía en la detección del cáncer oculto de mama.

En 1971 se dispuso de la xeromamografía, no se siguió utilizando por la alta radiación necesaria en su empleo.

En 1987 Wolfe contribuye **a** su difusión, estableciendo los patrones mamarios, con la idea de correlacionarlos con el cáncer.

3.- **Época moderna.**

En esta etapa se consiguen importantes avances, entre los que destacamos los de Price y Butler, quienes logran reducir la dosis de radiación al disminuir el tiempo de exposición, gracias al empleo de una película de alta definición, que después se pudo industrializar.

Sickles, investigo sobre el agrandamiento de la imagen, sus resultados influyeron hasta el punto que los modernos mamógrafos disponen hoy de un pequeño foco para aumentar la imagen cuando ello resulta de interés: en casos de distorsión, asimetría, dilatación de un conducto, aumento de densidad y calcificaciones agrupadas.

Contribuyó también al esfuerzo por disminuir el coste de la detección precoz del cáncer de mama al introducir las unidades móviles de mamografía para las campañas.

Frank por un lado y Kopans por otro, describieron su experiencia con arpón, para la localización preoperatoria de lesiones no palpables, descubiertas en la mamografía; pero esta técnica presenta el inconveniente de que, una vez insertado y liberado de la aguja fiadora, el arpón no puede modificar su situación.

Homer, en 1986, publicó su investigación realizada con un alambre que en su extremo distal adopta una disposición curvada a modo de J. lo que permite la reposición en la fiadora si se ha errado en la colocación.

La publicación de los resultados de un ensayo sobre la eficacia de una sola película en posición oblicua axilar para la detección precoz del cáncer de mama, incluye el hecho de que se obtiene una reducción de la mortalidad.

2.1.1 MAMOGRAFÍA

La mamografía es el Estudio radiológico de la glándula mamaria y utiliza los rayos X de baja potencia para localizar zonas anormales en la mama. Esta técnica consiste en colocar la mama entre dos placas y presionarla durante unos segundos mientras se realizan las radiografías.

La mamografía no es una prueba perfecta pero es la mejor herramienta disponible en estos momentos, la sensibilidad de la mamografía para la detección de un cáncer de mama se sitúa entre el 80 y el 90 por ciento.

Es capaz de detectar distorsiones mamarias cancerígenas en la arquitectura de la mama mucho antes de que sean lo bastante grandes como para ser detectadas mediante la exploración manual.

Es una de las mejores técnicas para detectar el cáncer de mama en sus primeras fases.

La mamografía realizada a intervalos de 1 a 2 años, reduce las muertes por esta enfermedad de un 25% a un 35% en las mujeres de 50 años o más que no presentan síntomas.

Para confirmar el diagnóstico, en los casos positivos, hay que realizar una biopsia tras la mamografía

La estructura de la mama esta compuesta por elementos que tienen densidades parecidas entre sí, no hay ningún peligro por las radiaciones en esta técnica, ya que la radiografía que se utiliza para las mama es una radiografía de baja potencia, especial para ver tejidos blandos, que

permiten diferenciar las densidades de dichas estructuras. Por lo tanto la mamografía no es una radiografía convencional como una radiografía de tórax, que presenta estructuras como hueso, pulmones, órganos, etc.

La mamografía constituye un examen indoloro y rápido, de aproximadamente 15 minutos de duración, que permite detectar una anomalía y establecer un diagnóstico preciso, sus resultados se obtienen el mismo día y son enviados al médico correspondiente.

Generalmente se realiza de manera sistemática en mujeres de más de 50 años haciendo un seguimiento que permite detectar un tumor pequeño, invisible y no palpable, con el fin de instaurar un tratamiento que permita optimizar las oportunidades de curación.

Screening mamográfico

Por definición, la mamografía de screening es un estudio que se realiza a mujeres asintomáticas. El objetivo es identificar el cáncer de mama, lo más temprano posible, es decir, antes de que presente signos clínicos evidentes, por ejemplo, un bulto o cambios dérmicos o metástasis a distancia.

Se recomienda efectuar un screening mamográfico anual partir de los 38 años, pero en el caso de mujeres que tienen antecedentes familiares de cáncer de mama, inclusive desde los 30 años. Según estudios comparativos, la mamografía tiene la capacidad de detectar cánceres de mama pequeños en todos los casos.

Los resultados de estudios, demostraron que la disminución de la mortalidad por cáncer de mama oscila entre 20% y 40% en el grupo de mujeres que fueron estudiadas mediante screening mamográfico.

2.1.1.1 MAMÓGRAFO

El mamógrafo es un equipo de rayos X, que realiza las radiografías de mama, actualmente estos aparatos utilizan el mismo principio aportando innovaciones a fin de obtener mejor calidad de imagen, definición, contraste y menor dosis de radiación.

2.1.1.2. PARTES DEL MAMÓGRAFO

La mayoría de los equipos tienen el mismo aspecto.

- **Estativo.**
- Generador.
- Tubo emisor de rayos X.
- Compresor.
- Complejo portafilm.
- Exposímetro.
- Rejilla Antidifusora (Bucky).
- Magnificaciones.
- **Consola de mandos.**

ESTATIVO.

En general los equipos presentan un estativo vertical y un brazo portatubo móvil, su mecanismo está concebido para realizar el examen en posición de bipedestación, pero también pueden acoplarse para exámenes con la paciente sentada o tumbada.

El brazo puede realizar dos tipos de movimientos, un movimiento vertical, en función de la altura de la paciente, y un movimiento circular, que permite incidencias variadas.

La distancia entre el foco y la mama es, en la técnica estándar, alrededor de 60cm.

GENERADOR.

Los aparatos están equipados en la actualidad con generadores de alta frecuencia, lo que reduce el tiempo de exposición.

TUBO EMISOR DE RAYOS X.

El tubo de Rx emite la radiación necesaria para realizar el examen de mamografía.

Los tubos actuales son de paredes metálicas, con un ánodo rotatorio de molibdeno y dos focos:

- ✓ De 0.3 mm para las técnicas estándar (mamografía de contacto).
- ✓ De 0.1 mm para las proyecciones ampliadas. La ventana de salida del tubo es de berilio.

Sin embargo, existen otros modelos con ánodo de doble pista: molibdeno y rodio y un triple filtración de molibdeno, rodio y aluminio, lo que permite escoger el tipo de radiación según la mama.

El haz de rayos es casi monoenergético, particularmente adaptado al estudio de la mama, ya que todos sus elementos constituyentes (los tejidos glandular, conectivo y adiposo y el agua) poseen coeficientes de atenuación muy similares.

- ✓ Debido a ello se trabaja con técnica de bajo kilovoltaje (de 25 a 30 kV).
- ✓ El tubo posee un centrador luminoso, que indica el campo cubierto.
- ✓ Al mismo tiempo dispone de unos diafragmas de tamaño variable, según la talla y morfología de la mama receptora, lo cual reduce la radiación difusa.

COMPRESOR.

Es una placa de plástico para comprimir la mama mediante un sistema neumático que controla el operador con el pie y tiene una intensidad regulable.

Así mismo se dispone de compresión manual independiente.

COMPLEJO PORTAFILM.

En el se colocan los chasis radiograficos para realizar el examen. Acepta dos formatos: de chasis radiograficos 18x24cm o 24x30cm.

EXPOSÍMETRO.

Los aparatos actuales disponen de exposímetro automático, situado detrás del complejo portafilm, que se coloca en una de las tres posiciones posibles, de acuerdo con el espesor y la densidad de la mama.

Con la aportación del exposímetro automático se selecciona únicamente el kilovoltaje, aunque también se puede trabajar con técnica manual.

REJILLA ANTIDIFUSORA (BUCKY).

Su función es reducir la radiación dispersa, por lo que mejora la calidad de imagen, particularmente en las mamas densas y en las mamas hipertróficas.

MAGNIFICACIONES.

Un accesorio adicional consigue aumentar la distancia lesión-película, con el cual se logra una ampliación, de 1.5 2 veces de un sector de la mama, siempre con un foco de 0.1mm para conseguir que no aumente la borrosidad.

CONSOLA DE MANDOS.

La consola de mandos se encuentra en la misma sala que el mamógrafo, con un cristal plomado que protege al tecnólogo.

Esta consola consta de:

- Un monitor.
- Un teclado alfanumérico
- Un dispositivo del casete que contiene el receptor de imagen

Los datos de la paciente se colocan y las teclas especiales se utilizan para señalar el tipo de proyección que se va a realizar, existen otras para poder cambiar los factores de exposición manualmente. Además Incluye un dispositivo del casete que contiene el receptor de imagen, con los datos del paciente.

2.1.1.3 LA GLANDULA MAMARIA

Las glándulas mamarias llamadas también mamas o senos, son órganos glandulares destinados a secretar la leche.

Existen en el hombre y la mujer pero con dimensiones y con una significación muy diferente.

1.- La Mama en la mujer

La mujer, tiene la misión de alimentar al recién nacido, posee mamas en estado de perfecto desarrollo, muy diferentes de las de los hombres, que son rudimentarias, situadas, en la parte anterior y superior del tórax, entre la tercera y la séptima costilla.

Normalmente en numero de dos, una derecha y otra izquierda.

Pueden presentarse alteraciones tales como

- **Amastia, Cuando** falta la mama y puede ser: unilateral o bilateral. Total (cuando se refiere a la glandula y al pezon)
  O parcial (cuando solo se interesa uno de estos dos elementos).
- **Atelia.** La ausencia solamente del pezón
- Polimastia; El aumento numérico de las mamas.
- Politelia. Cuando se presentan varios pezónes

a.- Forma.- La mama tiene la forma hemisférica o con numerosas variedades: mama cónica, mama piriforme, mama aplanada o discoide, mama cilíndrica, mama pediculada, etc. y descansa sobre el tórax por su cara plana, presentando, en el punto medio de su cara convexa, una eminencia en forma de papila, llamada pezón, pequeñas en el recién nacido y en la niña, se desarrollan en la época de la pubertad y alcanzan luego su estado de perfecto desarrollo.

Miden, por término medio, 10 u 11 centímetros de altura por 12 o 13 de ancho y 5 o 6 de grueso.

Su volumen aumenta durante el embarazo y sobre todo, durante la lactancia, y disminuye después de la menopausia.

El volumen de las mamas presenta variaciones individuales muy notables, en la mama hay que considerar a la vez la glandula y la grasa que las rodea, dos elementos cuyo desarrollo no es en ningún modo paralelo.

b.- Peso y Consistencia.- El peso de la mama es de 30 a 60 centigramos en el momento del nacimiento, de 150 a 200 gramos en la joven fuera de la lactancia y de 400 a 500 gramos en la mujer que cría.

De consistencia dura en la mujer joven, son blandas, fofas y péndulas en las multíparas.

c.- Conformación Exterior y Relaciones.- se consideran en la mama una cara posterior, una cara anterior y una circunferencia.

- **Cara Posterior.-** Mas o menos plana, descansa sobre el pectoral mayor y el serrato mayor, a los cuales esta unida por la fascia superficiales, que tan pronto es muy apretada como floja y algunas veces areolar (bolsa serosa de la mama).
- **Cara Anterior.-** Convexa, tersa y lisa en la mayor parte de su extensión, presenta en su parte mas saliente la areola y el pezón.

  La areola es una región circular, de 15 a 25 milímetros de diámetro, caracterizada, por su parte, por su color obscuro, y por otra, por la presencia en su superficie de los tubérculos de Morgagni

  El pezón es una eminencia cilíndrica o cónica que mide de 10 a 11 mm de longitud y 8 a 9 mm de ancho, irregular y rugoso a veces agrietado, en su vértice existen de de 12 a 20 orificios terminaciones de los conductos galactóforos.

Anatómicamente la glándula mamaria comprende tres partes

- La glándula mamaria
- La envoltura cutánea
- La cubierta adiposa

La glándula mamaria es una glándula arracimada compuesta de 10 a 12 lóbulos cada uno de los cuales puede descomponerse en lobulillos

Los conductos excretorios, son pequeños conductos que se comunican entres si, primero son intralobulillares, se convierten en interlobulillares y se condensan para cada lóbulo en un solo conducto llamado lobular o galactóforo, que suelen presentarse en número de 10 a 12, que atraviesan el pezón hacia el exterior.

La envoltura cutánea es la cubierta externa, en ella encontramos una zona areolar más pigmentada y reforzada por el musculo areolar, cuya función es proyectar el pezón hacia adelante y expulsar el contenido de los conductos galactóforos.

El tejido mamario puede dividirse en tres tipos de tejidos:

- Glandular,
- Fibroso o conjuntivo
- Adiposo.

Debido a que todos estos tejidos son partes blandas,

La principal diferencia en los tejidos mamarios es el hecho de que el tejido adiposo o graso es menos denso que el tejido glandular o fibroso.

La mujer pre menopáusica tiene mamas compuestas principalmente de tejido fibroso y glandular rodeado de una fina capa de grasa.

En la mujer post-menopáusica el tejido glandular se vuelve adiposo.

IRRIGACIÓN E INERVACIÓN

Las arterias que irrigan las glándulas mamarias son:

- La arteria mamaria interna
- La arteria mamaria externa y Las arterias intercostales
- Los linfáticos que parten de esta rede se dividen en:
    - Externos
    - Internos

Los externos son los más importantes y terminan en la axila.

Los nervios proceden del gran simpático por los plexos que acompañan a las arterias, también de los seis primeros nervios intercostales de la rama supraclavicular del plexo cervical y ramas torácicas del plexo braquial.

2.1.1.4 ESTADOS PATOLÓGICOS DE LA GLÁNDULA MAMARIA

Dentro de las diversas patologías que pueden afectar a las gandulas mamarias, existen una variedad de situaciones que pueden ser catalogadas según la etapa de desarrollo o la situación del tamaño de benignidad o malignidad que presente la patología y el diagnostico de las mismas depende en gran medida de los exámenes que se realicen a las pacientes, siendo la mamografía el mas utilizado y eficaz, complementada con otras pruebas y exámenes necesarios para la comprobación de las posibles patologías.

MASTOPATÍAS

Un espectro de trastornos tantos benignos como malignos que por lo general se manifiestan por dolor mamario, secreción a través del pezón o la presencia de un tumor palpable.

En las mujeres jóvenes pre-menopausicas predominan las enfermedades benignas, mientras que conforme avanza la edad aumenta la frecuencia del cáncer.

Las masas.- Las masas duras que crecen o son de nueva aparición y las que se encuentran adheridas a la piel a la pared torácica son alarmantes.

El fibroadenoma.- Es el tumor benigno más común de la mama y es típico que aparezca en edades tempranas de la vida, suelen ser redondeados, duros y más o menos móviles a la palpación, constan de estructuras glandulares y quísticas epiteliales rodeadas por un estroma celular se compone de tejido de glándula mamaria que ayuda a sostener a éste su tamaño, no suele ser mayor de 3-5 cm, aunque a veces se hacen tan grandes que obliga a su extirpación quirúrgica inmediata, los

fibroadenomas suelen disminuir de tamaño con el paso de los años y muchos de ellos se calcifican

En la mayoría de las ocasiones pasan desapercibidos se descubren más tarde de forma fortuita, es frecuente que halla más de un fibroadenoma en la misma mama. No suelen doler aunque pueden causar molestias cuando crecen de forma rápida, en especial en las mujeres de raza negra

Los estrógenos influyen en su desarrollo y por ello pueden aumentar de tamaño durante los embarazos o cuando la mujer recibe tratamiento hormonal, sin embargo, no experimentan cambios, a diferencia de las alteraciones fibroquísticas, durante el ciclo menstrual.

Ginecomastia .Agrandamiento patológico de una o ambas glándulas mamarias en el hombre asociado a una hiperprolactinemia (exceso de prolactina en sangre que también se sintetiza en varones).

Se presenta especialmente en personas obesas o sometidos a estrógenos por lo que desarrollan acúmulos de grasa pseudo-ginecomastia o ginecomastia.,

Polimastia.- Es la existencia de más de dos mamas en los seres vivos, se dan casos esporádicos en los seres humanos. se denomina "mama supernumeraria"

La secreción del pezón.- Es alarmante la secreción espontanea, así como la secreción de reciente aparición, sanguinolenta, serosa sanguinolenta o serosa pero abundante.

Ectasia ductal.- Es un término médico que se refiere a un bloqueo o taponamiento del conducto mamario justo por detrás del pezón, es una condición benigna y afecta cerca de una de cada cuatro mujeres

cercanas a la edad de la menopausia entre los 40 y 50 años, ocurre cuando uno o varios conductos mamarios se dilatan o inflaman. y no es un factor de riesgo para la aparición del cáncer de mama.
Se caracteriza por enrojecimiento, malestar o a veces dolor e inflamación cerca del pezón o areola, aunque a menudo no causa síntomas.
Las causas más frecuentes incluyen:

- Cambios hormonales: son alteraciones de los niveles circulantes de hormonas que causan cambios en las mamas, especialmente en la edad adulta y premenstrual
- Tabaquismo: la nicotina tiene un efecto tóxico sobre los conductos mamarios, causando inflamación y dilatación.
- Prolapso del pezón: cuando ocurre una inversión aguda del pezón se puede obstruir los conductos mamarios causando la inflamación e infección de una ectasia ductal. Un pezón invertido es también un signo de un trastorno más serio, incluyendo el cáncer.
- Deficiencia de vitamina A: una de los factores de riesgo para alteraciones en las mamas, incluyendo la ectasia ductal.

Los embarazos múltiples son un factor de riesgo para la aparición de ectasias ductales

Pezones invertidos.- La inversión del pezón puede significar la presencia de un tumor areolar o retroareolar. que causa retracción del cono mamilar, esta información debe ser recogida en el historial senológico

La retracción de la piel generalmente es debida a la invasión de la piel por el cáncer. se puede ver cuando la paciente mantiene los brazos a los lados pero ocasionalmente solo es visible cuando los levanta o cuando pone las manos en la cintura ya que en estas posiciones el musculo

pectoral o el tumor se coloca en una posición más profunda y la piel infiltrada se retrae con el musculo.

Quistes Los quistes poseen bordes uniformes, pueden presentarse como micro-quistes o quistes simples.. Y quistes complejos que presentan tabiques o masas intra-quisticas.

Las masas intra-quisticas casi siempre son papilomas, el carcinoma medular, carcinoma papilar y algunos carcinomas ductales infiltrantes se manifiestan como quistes complejos.

Piel de naranja.- Es un hallazgo en la exploración física que indica edema en la mama causado por el edema cutáneo que se origina alrededor de las bases de los folículos pilosos infiltrados dando un aspecto a la piel con múltiples agujeritos, como la piel de naranja.

Edema mamario.- El edema mamario no es un signo especifico y puede indicar tanto carcinoma inflamatorio como mastitis u obstrucción linfática**.**

Tumores Filoides o cistosarcoma (Son similares a los fibroadenomas predominantemente benigno y raro que ocurre casi exclusivamente en el seno femenino.

Su nombre deriva de las palabras griegas; sarcoma que es un tumor carnoso y filo que significa hoja.

El tumor tiene la apariencia de un gran sarcoma maligno, toma la característica forma de hoja cuando está seccionado y exhibe espacios epiteliales quísticos cuando se ve histológicamente**.**

El cistosarcoma phylloides.- Es un raro tumor mamario con bajo grado de potencial maligno. Cuando esta lesión tiene un curso clínico benigno, se le llama fibroadenoma gigante.

Los galactoceles Patológicamente son quistes en la mama llenos de leche

El linfoma de la mama.- Una masa bien definida, con grandes lobulaciones, crece como un nódulo pequeño suele ser netamente circunscrito y libremente móvil sobre el parénquima mamario adyacente

Pueden tener bordes regulares o irregulares y algunos tienen calcificaciones internas produce metástasis.

Mastalgia.- El dolor mamario es un motivo de consulta habitual en patología mamaria y si es cíclico normalmente es de naturaleza endocrina.

Calcificaciones.- Se forman de los conductos mamarios, en los lóbulos o dentro de los tumores mamarios pueden ser benignas o malignas.

Las calcificaciones que se forman en el estroma interlobular (periductales) o en los vasos sanguíneos, grasa o piel, pequeñas, redondeadas bien definidas de 2 a 4 mm (intraparenquimatosa). Se pueden encontrar en cualquier localización de la mama, también existen calcificaciones periféricas con centro radiolucido que son prácticamente siempre benignas.

Las calcificaciones de los procesos malignos tienen una gran variedad de tamaños y formas, muestran ramificaciones irregulares o formas lineales, constituyendo un grupo de al menos cinco partículas menores de 0.5mm distribuidas en 1cm³ de tejido glandular, se desarrollan dentro de los conductos mamarios o dentro del tumor, el análisis del tipo y forma de cada calcificación es muy importante.

2.1.1.5 CÁNCER DE MAMA

El cáncer de mama es el crecimiento descontrolado de células malignas en el tejido mamario.

Existen dos tipos principales de cáncer de mama, el carcinoma ductal la más frecuente que comienza en los conductos que llevan leche desde la mama hasta el pezón y el carcinoma lobulillar que comienza en partes de las mamas, llamadas lobulillos, que producen la leche materna.

El cáncer de mama es uno de los cánceres tumorales que se conoce desde épocas antiguas.

La descripción más antigua del cáncer (aunque sin utilizar el término «cáncer») proviene de Egipto, del 1600 a. C. aproximadamente.

El papiro Edwin Smith describe 8 casos de tumores o úlceras del cáncer que fueron tratados con cauterización, con una herramienta llamada "la orquilla de fuego". El escrito dice sobre la enfermedad: «No existe tratamiento» cuando el tumor es sangrante, duro e infiltrante. También se hacen descripciones en el antiguo Egipto y en el papiro Ebers.

Posteriormente **Hipócrates** describió varios casos y apunta que las pacientes con el cáncer extendido y profundo no deben ser tratadas pues viven por más tiempo.

Por siglos los médicos han descrito casos similares, todos teniendo una triste conclusión.

No fue sino hasta que la ciencia médica logró mayor entendimiento del sistema circulatorio en el siglo XVII que se lograron felices avances ya que se pudo determinar la relación entre el cáncer de mama y los nódulos linfáticos axilares.

El cirujano francés Jean Louis Petit (1674-1750) y posteriormente el cirujano Benjamín Bell (1749-1806) fueron los primeros en remover los nódulos linfáticos, el tejido mamario y los músculos pectorales, abriendo el camino a la mastectomía moderna. Bell es el autor de la obra más importante en esta materia de su época: *Tratado de las enfermedades del seno y de la región mamaria*.

Su senda de comprensión y avance fue seguida por William Stewart Halsted que inventó la operación conocida como "mastectomia radical de Halsted", procedimiento que ha sido popular hasta los últimos años de los años setenta.

MASAS CON BORDES MAL DEFINIDOS CARACTERISTICOS

CARCINOMA DUCTAL INFILTRANTE

El carcinoma ductal infiltrante es la forma más frecuente del cáncer de mama y supone casi un 90% de todas las formas de cáncer de mama, suele crecer como una masa densa, dura, regular, o espiculada en ocasiones, puede contener calcificaciones pleomórficas.

En un seno denso, estas líneas radiales se muestran oscuras. En un seno adiposo, aparecen blancas contra el fondo graso oscuro predominante.

CARCINOMA LOBULILLAR INFILTRANTE

En la exploración por la imagen, el carcinoma lobulillar infiltrante del seno se suele presentar como una masa no calcificada (sin microcalsificaciones), de alta densidad o isodensa, con bordes mal definidos, de bilateralidad y multifocalidad mayor, le confieren el dudoso honor de ser históricamente el tumor más difícil de visualizar en la mamografía.

El tipo de crecimiento clásico, tiene un patrón en fila india de células tumorales que invaden el tejido glandular circundante, por el efecto que esta causa en el tejido circundante, como distorsiones en la arquitectura y rectificación de los ligamentos de Cooper.

CARCINOMA TUBULAR

El carcinoma tubular es un toque que, habitualmente, presenta un patrón de crecimiento lento y que puede llegar a ser bilateral en el 12 a 14% de los casos.

CARCINOMA MEDULAR

El carcinoma medular es un variante del carcinoma ductal infiltrante que suele presentar un patrón de crecimiento con limites redondeados e incluso un aspecto expansivo por su interacción con el tejido circundante: en el estudio histopatológico, los carcinomas medulares pueden presentar un infiltrado linfoide a su alrededor, y tienen mejor pronostico.

El carcinoma medular se muestra como un nódulo redondeado, de densidad igual o mayor que la del tejido glandular, cuyos márgenes pueden ser bien circunscritos y, por lo tanto, sugerir un posible quiste o fibroadenoma.

CARCINOMA MUCINOSO (COLOIDE)

Este infrecuente tumor, de forma redondeada u ovalada, contiene células malignas que flotan en el interior de un anillo sólido lleno de mucina.

2.1.1.6 ETIMOLOGÍA

Cuando e hace referencia a un carcinoma, se piensa en células que se convierten en malignas.

Los llamados carcinomas de mama son en realidad adeno-carcinomas ya que derivan de células de estirpe glandular (de glándulas de secreción externa), que a su vez derivan de células de estirpe epitelial, de manera que el nombre de carcinoma que se aplica estos tumores

En los procesos malignos se ven habitualmente el carcinoma ductal invasivo y en el carcinoma ductal in situ. En el carcinoma papilar también se pueden ver calcificaciones, pero este es un tipo menos frecuente de cáncer. En casos raros hay tumores escamosos, carcinomas estrictos, que son consecuencia de la metaplasia de células de origen glandular.

Existen tumores malignos de mama que no son de estirpe glandular ni epitelial, estos tumores, poco frecuentes, reciben otros nombres genéricos diferentes.

Los sarcomas son producto de la transformación maligna de células del tejido conectivo de la mama.

Los linfomas derivan de los linfocitos, un tipo de glóbulos blancos que procede de los ganglios linfáticos.

En general, los linfomas no son tumores raros, pero es raro que un linfoma tenga su lugar de origen en una mama y no en otras regiones del organismo.

La mayoría de los cánceres de mama derivan de la unidad ducto-lobulillar.

Las células cancerígenas derivadas de otros tejidos se consideran infrecuentes en el cáncer de mama.

Un tipo de carcinoma de mama extremadamente raro es el sarcoma ontogénico de la mama, contiene calcificaciones pero estas calcificaciones se asemejan al hueso..

2.1.1.7 ANATOMÍA PATOLÓGICA

El término «Carcinoma in situ» se refiere al tipo de cáncer que se encuentra confinado en la luz de los ductos o de los lobulillos glandulares, sin invadir los tejidos vecinos.

Por su parte, el carcinoma invasivo prolifera en demasía hasta romper la llamada membrana basal y extenderse infiltrando los tejidos que rodean a los ductos y lobulillos mamarios, penetrando así el tejido circundante.

Las células que se dividen más rápidamente tienen un peor pronóstico.

Una forma de medir el crecimiento de células de un tumor es con la presencia de la proteína Ki67, que indica que la célula se encuentra en fase S de su desarrollo y también indica la susceptibilidad a ciertos tratamientos.

2.1.1.8 FACTORES DE RIESGO

Se considera factor de riesgo aquella situación que aumente las probabilidades de padecer la enfermedad.

Gil Ramos Juan Manuel. Carmen Pilar Beño Mateos (2009) (Técnico Especialista en Radiodiagnostico) Considera,

> **El examen o mamografía de diagnostico se efectúa a pacientes con riesgos de padecer cáncer de mama, o pacientes en los que en una exploración se ha detectado algún síntoma y aquellos en los que una mamografía de seguimiento se hubiese descubierto alguna lesión. (Pág. 211)**

La causa del cáncer de mama no se conoce pero sí se conoce algunos factores de riesgo.

- Sexo femenino
- Edad disminuye a los 80 años.
- Genes
- Antecedentes Familiares de cáncer de mama (Cáncer de mama bilateral o contra lateral)
- Raza
- Menarquía precoz
- Menopausia tardía
- Exposición a radiaciones ionizantes a temprana edad.

**Sexo

El cáncer de mama se da principalmente en la mujer aunque. También puede afectar a los hombres pero la probabilidad es mucho menor.

**Edad

Una mayor edad conlleva un aumento del número de cánceres. El 60% de los tumores de mama ocurren en mujeres de más de 60 años. Este porcentaje aumenta mucho más después de los 75 años.

**Genes

Existen dos genes identificados que, cuando se produce algún cambio en ellos (mutación), se relacionan con una mayor probabilidad de desarrollar el cáncer de mama. Estos genes se denominan BRCA1 y BRCA2 y según algunos estudios parece que entre el 50% y el 60% de mujeres que han heredado estos genes mutados pueden desarrollar el cáncer antes de los 70 años.

**Antecedentes familiares

Cuando un pariente de primer grado (madre, hermana, hija) ha tenido cáncer de mama se duplica el riesgo de padecerlo. Si se trata de un pariente más lejano (abuela, tía, prima) sólo aumenta el riesgo ligeramente.

**Antecedentes personales

Una enfermedad mamaria benigna previa parece aumentar el riesgo en aquellas mujeres que tienen un gran número de conductos mamarios. Aún así, este riesgo es moderado. Algunos resultados anormales de biopsia de mama pueden estar relacionados con un riesgo ligeramente elevado de padecer cáncer de mama. El riesgo de desarrollar cáncer en el otro seno en aquellas mujeres que han tenido un cáncer de mama es distinto de la recurrencia o reaparición del primer cáncer.

**Raza

Las mujeres blancas son más propensas a padecer esta enfermedad

que las de raza negra, aunque la mortalidad en éstas últimas es mayor, probablemente porque a ellas se les detecta en estadios más avanzados. Las que tienen menor riesgo de padecerlo son las mujeres asiáticas e hispanas.

** Menarquía precoz

Las personas cuyos períodos menstruales comienzan antes de los 12 años, tienen mayor riesgo (dos a cuatro veces mayor) de padecer esta enfermedad si se compara con aquellas que comenzaron más tarde (después de los 14 años).

** Menopausia tardía

Las personas con una menopausia tardía (después de los 55 años) tienen mayor riesgo. El embarazo después de los 30 años también aumenta el riesgo. Estos factores, aunque muy frecuentes, suelen tener poca incidencia sobre el riesgo de padecer cáncer.

**Exposición a radiaciones ionizantes a temprana edad.

También existen factores relacionados con el estilo de vida de las personas, entre ellos tenemos:

- La terapia hormonal sustitutiva, que se utiliza para aliviar los síntomas de la menopausia, parece aumentar a largo plazo (más de 10 años) el riesgo de sufrir cáncer de mama, aunque los estudios al respecto no son del todo concluyentes.

- El consumo de alcohol durante años está claramente vinculados al riesgo elevado de cáncer de mama.

- **Exceso de peso parece estar relacionado con un riesgo más alto de tener esta enfermedad, aunque no existe ninguna evidencia que un tipo determinado de dieta (dieta rica en grasas) aumente ese riesgo.

Hay que tener presentes que aquellas mujeres que tengan mayores probabilidades de padecer cáncer de mama (por tener más factores de riesgo) pueden tomar medidas preventivas que reduzcan esa probabilidad como revisiones periódicas o cambios en su estilo de vida, pueden mejorar la salud de todas las personas.

Ya en el año 2005 se consideraba que "Los programas de detección con mamografía a gran escala, deben ser considerados una prioridad en los lugares donde el riesgo de Cáncer de mama es elevado" según los factores de riesgo ya conocidos.

2.1.1.9 SINTOMATOLOGÍA

- En algunas mujeres, el cáncer de mama no produce hallazgos clínicos, ni síntomas, en los estadios iniciales.
- El dolor de mama no es un signo de cáncer aunque el 10% de estas pacientes lo suelen presentar sin que se palpe ninguna masa.
- En el cáncer de mama el primer signo suele ser un bulto que no duele al tacto, y se nota diferente del tejido mamario que lo rodea, suelen ser detectados por las pacientes o por sus parejas.
- En las primeras fases, el bulto bajo la piel se puede desplazar con los dedos.
- En fases más avanzadas, el tumor suele estar adherido a la pared torácica o a la piel que lo recubre y no se desplaza.

- El nódulo suele ser claramente palpable e incluso los ganglios de las axilares pueden aumentar de tamaño.
- Los síntomas de estas etapas son muy variados y dependen del tamaño y la extensión del tumor.
- Pueden tener bordes irregulares, en ocasiones aparecen cambios de color y tirantez en la piel de la zona afectada.
- No todos los tumores malignos presentan estas características pues algunos tienen bordes regulares y son suaves al tacto. Por este motivo, cuando se detecte cualquier anomalía se debe consultar con el médico.

Otros signos que pueden aparecer son:

- Dolor o retracción del pezón.
- Irritación o hendiduras de la piel.
- Inflamación de una parte del seno.
- Enrojecimiento o descamación de la piel o del pezón.
- Secreción por el pezón, que no sea leche materna.

- La axila contiene, en condiciones normales, ganglios linfáticos que se ven como estructuras ovales, de superficie lisa, en forma de riñón o habichuela y que contienen un hilio graso.
- Los ganglios que crezcan, y se hacen más densos o redondeados y que pierden su hilio graso se consideran patológicos.
- El tejido axilar sin comprensión adecuada puede simular una masa, pero una compresión localizada puede separarlo en sus componentes fibroglandulares.
- En la axila, detrás del pectoral se pueden ocultar masas espiculadas y simular ganglios linfáticos normales, por lo que el área axilar debe ser cuidadosamente estudiada de forma sistemática.

2.1.2 EL ESTUDIO SISTEMÁTICO DE LA MAMOGRAFÍA

El radiólogo revisa el historial senológico Incluye un examen físico, así como una valoración general sistemática de las mamografías.

Una búsqueda sistemática y dirigida en cada mamografía supone la inspección de todos los límites del tejido glandular, en busca de retracciones o masas del complejo piel/pezón/ areola en busca de engrosamiento o retracciones, la región retroareolar, el tejido glandular en el límite de la imagen y la piel.

- El primer paso es valorar la técnica Mamográfica para asegurar que las imágenes son de buena calidad, Revisa el tejido fibroglandular en busca de asimetrías en las mamas, estudia la parte blanda o densa de la mamografía en busca de una posible masa o distorsión.
- Si la simetría es palpable, muestra calcificaciones sospechosas o espiculaciones, puede tratarse de un cáncer y debe iniciarse su estudio. El siguiente paso es buscar masas en el tejido glandular, que suelen ser más blancas que el tejido que las rodea o se detectan debido al borde redondeado o espiculado sobre la grasa.
- El siguiente paso consiste en usar una lupa, en las mamografías en película, o un amplificador óptico en Mamografías digitales visualizadas en monitor, en busca de calcificaciones. Se compara el estudio radiológico actual con estudios previos de la misma calidad para evaluar cambios
- El historial senológico alerta al radiólogo sobre los factores de riesgo del paciente y de la probabilidad de cáncer de mama.
- La historia clínica sobre biopsias de mama, su localización y resultados ayudan a la interpretación Mamográfica y el manejo del paciente.

2.1.2.1 LOCALIZACION Y DESCRIPCION

Cuando se detecta un problema es importante describirlo en detalle para lograr ubicarlo y tratarlo con prontitud

La localización se puede describirse por cuadrantes:

- Cuadrantes Supero externo más cercano a la axila.
- Cuadrante Supero interno
- Cuadrante Ínfero externo
- Cuadrante ínfero interno

Otro sistema para describir la localización de una lesión es mediante el sistema horario, en el cual la lesión se describe como si se superpusiera un reloj sobre cada mama con la mujer mirando hacia el examinador.

2.1.2.2 ANATOMÍA RADIOLÓGICA DEL TEJIDO MAMARIO

Uno de los principales problemas de la radiografía de la mama es que los diversos tejidos tienen un bajo contraste inherente o maquillaje del tejido mamario.

El tejido mamario puede dividirse en tres tipos de tejidos: Glandular, Fibroso o conjuntivo, Adiposo. Debido a que todos estos tejidos son partes blandas, no existe tejido de alta densidad ni lleno de aire como contraste. Los tejidos fibroso y glandular tienen una densidad casi homogénea, es decir, los de los tejidos absorben la radiación de forma parecida.

La principal diferencia en los tejidos mamarios es el hecho de que el tejido adiposo o graso es menos denso que el tejido glandular o fibroso. Esta diferencia de densidad entre el tejido graso y los otros tejidos permite observar las diferencias de contraste en la radiografía final.

- La mujer pre menopáusica tiene mamas compuestas principalmente de tejido fibroso y glandular rodeado de una fina capa de grasa. Esta mama es densa y es difícil obtener imágenes de ella.
- En la mujer post-menopáusica el tejido glandular se vuelve adiposo. Debido a su contenido principalmente adiposo, es más fácil obtener imágenes de la mama en paciente de más edad.

Sierra Guillermo 2009 (Cirugía de La Mama) considera.

> **La mamografía es especialmente útil en pacientes mayores de 40 años y, sobre todo en post-menopáusicas, en las que la cantidad de agua que contiene la mama es menor, dando mamas menos densas y en las que la grasa permite un mejor contraste de densidades. (.pág. 57)**

La detección de las neoplasias isodensas con el tejido glandular normal puede ser muy difícil, pero la búsqueda de signos secundarios de neoplasias como la presencia de líneas densas rectas en el tejido glandular o retracción de los límites del tejido ayudan al radiólogo en su detección.

Esta visión permite la evaluación del pezón y de la compleja estructura de conductos y vasos del complejo retroareolar normal. Si el pezón no se expone en perfil, al menos en una proyección, se puede superponer sobre el complejo retroareolar e impedir la evaluación o detección de una eventual masa retroareolar.

Las masas localizadas en el límite del tejido glandular pueden producir un" efecto masa" o "retracción" debida a la importante fibrosis producida por el cáncer que retrae los ligamentos de Cooper y conductos.

Las calcificaciones que no se asocian a una masa son importantes ya que puedes ser el único signo de malignidad en la mamografía. Al estudio histológico, de un 50 a 80% de los carcinomas de mama contienen calcificaciones, y en un porcentaje menor de calcificaciones detectables en la mamografía.

EN LA MAMOGRAFÍA DE DETECCION

La mamografía diagnostica se realiza en mujeres de cualquier edad y reduce la mortalidad por cáncer.

Soto Walter Guillermo (2009) (El seno Prevención y cura del cáncer de mama) con respecto a la Mamografía considera: "Es sin lugar a dudas la principal modalidad en el campo de la imagenología mamaria y un arma fundamental en la detección precoz del cáncer de mama" (pág. 58)

Los avances recientes en la mamografía digital y el diagnostico por computadora han mejorado las sensibilidad de este estudio

Las calcificaciones del cáncer de mama son el resultado de la necrosis central o secreciones producidas por las células malignas. La mayoría de mamografías muestran calcificaciones, pero la mayor parte son resultado de procesos benignos.

El carcinoma ductal infiltrarte nodular puede parecer que posea bordes lisos. Sin embargo, al realizar proyecciones amplias, podemos llegar a observar un margen algo irregular, micro-lobulado o indefinido, que

sugiere la existencia de un componente infiltrarte que afecta al tejido circundante y, por tanto, ofrece la clave para el diagnostico correcto.

Los carcinomas lobulillares son, frecuentemente, masas de mayor o la misma densidad que el tejido fibro-glandular y se identifican, o bien por la visualización directa de la masa, o bien por la distorsión de la arquitectura en el tejido glandular circundante

El carcinoma tubular es una masa indefinida o estrella, de alta densidad isodensa, que puede presentar micro-calcificaciones en su interior. En general el pronóstico del carcinoma tubular es bueno y presenta una incidencia de metástasis a distancia menor que el carcinoma ductal infiltrarte.

El carcinoma lobulillar no se suelen observar calcificaciones in situ; típicamente este carcinoma no muestra los hallazgos radiográficos, y suele ser un hallazgo radiográfico incidental.

El carcinoma tubular es una masa indefinida o estrella, de alta densidad isodensa, que puede presentar micro-calcificaciones en su interior y, en ocasiones puede estar ya presente en mamografías previas debido a su lento crecimiento.

El carcinoma Mucinoso en esta patología la porción mucinosa puede tener septos fibro-vasculares que separan los diferentes compartimientos o células que comprenden la mayoría del tumor y aparece en la mamografía una más redondeada de baja densidad sugestiva de corresponder a un quiste o un fibroadenoma.

2.1.2.3 ESTUDIO RADIOLÓGICO DE LA MAMA: MAMOGRAFÍA

Para el estudio de las mamas se realizan dos proyecciones básicas que permiten al radiólogo reconocer la presencia de alteraciones o patologías mamarias, pero en algunos casos se puede ser necesario realizar algunas proyecciones adicionales que complementan el estudio de las mamas para verificar la ubicación o aclarar alguna duda con respecto los posibles hallazgos de alguna imagen sospechosa.

Eugene D. Frank, Bruce W. Long, Barbara J. Smith, Vinita Merrill 2010 (Merrill Atlas de Posiciones Radiográficas y Procedimientos Radiológicos) Considera

> **En muchos casos las proyecciones rutinarias no permiten visualizar adecuadamente todo el tejido mamario y pueden necesitarse otras proyecciones. Para disipar los temores de la paciente el mamógrafo debe explicarle antes de comenzar las razones por las que a veces se necesitan proyecciones adicionales y que esto no implica necesariamente la existencia de un problema. (Pág. 418)**

Además si el Medico lo considera necesario se pueden complementar dichos estudios con exámenes como:

- Una Ecografía
- Una Galactografia
- Una Biopsia
- Una Gammagrafía
- Una Resonancia Magnética

OTRAS HERRAMIENTAS PARA VALORAR LAS ENFERMEDADES DE LA MAMA

Para valorar a las pacientes es importante combinar una historia clínica con la exploración física, con los estudios de imagen y, una biopsia.

Su Autoexploración mamaria sistemática es muy útil en la detección con exploración mamaria pues tiene gran sensibilidad en mujeres jóvenes.

Los estudios de imagen en tumores sospechoso
mamografía que comprende amplificación, compresión o la toma de proyecciones a la oblicua lateral y craneal caudal que son habituales

LA ECOGRAFÍA

Es un procedimiento muy útil e importante en la evaluación de masas ocultas para determinar si la lesión es quística o solida.

En pacientes con implantes mamarios que presentan endurecimiento de la prótesis o dolor y aumento de sensibilidad,

Para buscar abscesos desplazamiento del implante, ruptura y formación de una capsula fibrosa.

La ruptura es probable cuando existe una interrupción en los ecos brillantes que corresponden a la superficie de las prótesis. La formación de una capsula fibrosa es sugerida cuando se distorsiona la forma del implante.

La ecografía nos ayuda a evaluar ciertas características de los tumores malignos sólidos con los bordes irregulares, los ecos internos o una relación entre espesor y altura menor de 1.7cm sugieren cáncer.

GALACTOGRAFIA

La Galactografia es el estudio radiológico de la mama después de la inyección de una sustancia opaca a los rayos X en los conductos galactóforos.

Empleamos estas proyecciones radiográficas para estudiar las lesiones y las calcificaciones detectadas en un estudio de screening.

Si se halla distorsión estructural aislada o asociada a la presencia de lesiones o calcificaciones.

Debe hacerse todo lo posible para obtener imágenes bien expuestas, de alto contraste y carente de zonas borrosas.

BIOPSIA

Es una prueba muy importante pues se toma una muestra de la masa o quiste detectado con la finalidad de realizar estudios histo-patologicos en el laboratorio y descartar si existe o no malignidad.

GAMMAGRAFÍA CON SESTAMIBI

Este examen es de gran utilidad cuando existe sospecha de metástasis en las pacientes.

RESONANCIA MAGNETICA DE DETECCION

La resonancia magnética es más sensible y específica que la mamografía. Se realiza con y sin la inyección intravenosa de gadolinio como medio de contraste.

Otros métodos radiográficos en desarrollo son la termografia.

2.1.2.4 PROYECCIONES PARA EL ESTUDIO RADIOLÓGICO DE LA MAMA: MAMOGRAFÍA

PROYECCIONES BASICAS PARA EL ESTUDIO DE LAS MAMAS

1. PROYECCIONES CRANEOCAUDALES
2. PROYECCIONES OBLICUAS MEDIOLATERALES

PROYECCIONES ADICIONALES

A. PROYECCIONES DE MAMA CON IMPLANTES
B. PROYECCIONES MAGNIFICADAS
C. PROYECCIONES ROTADAS O CON CAMBIOS DE ANGULO
D. PROYECCIONES TANGENCIALES
E. PROYECCIONES DEL VALLE INTERMEDIARIO
F. PROYECCIONES LATERALES DE 90 GRADOS
G. PROYECCIONES LATEROMEDIALES DE 90 GRADOS
H. PROYECCIONES MEDIOLATERALES A 90 GRADOS

2.1.2.5 PREPARACIÓN DEL PACIENTE

Previo a realizar el examen de mamografía el día anterior a la mamografía, se debe indicar al paciente que no debe utilizar talco, crema o desodorante, el día en que se va a realizar el examen, ya que de hacerlo estos cosméticos pueden producir artefactos o falsas imágenes que se podrían confundir con calcificaciones.

ESTUDIO RADIOLÓGICO DE LA MAMA: MAMOGRAFÍA

2.1.2.6 PROYECCIONES BASICAS PARA EL ESTUDIO DE LA GLANDULA MAMARIA

PROYECCIONES CRANEOCAUDALES. CC

Se denominan posición craneocaudal porque al colocar la mama en posición sobre la placa radiográfica el rayo queda centrado siguiendo el plano medio de la mama que se estudia, incide de arriba hacia abajo, donde esta colocada la película radiográfica.

Los pasos que deben seguirse son:

- Indicar a la paciente que se retire objetos de metal y que se coloque una capa cómoda
- El radiólogo debe ubicarse del lado medial del paciente.
- Se eleva la mama hasta donde naturalmente permita la movilidad del pliegue inframamario y se desplaza la mama hacia afuera, para incluir la mayor cantidad de tejido superior que queda fuera de la imagen e inducirlo en el campo de la imagen.
- La mama contralateral no debe estar en relación con la bandeja de la placa
- El bucky debe ser bien pegado a la pared torácica no debería estar ubicado por encima de la posición elevada del repliegue, porque de ser así, podría quedar tejido fuera de la imagen..
- Se debe tener extrema precaución de no formar repliegue entre la cara inferior de la mama y el pliegue inframamario,
- Se aplica compresión sobre la mama de estudio

Es preciso que el profesional asegure que no quede ningún espacio entre la pared torácica y el bucky (portaplaca): no le debería ser posible colocar un índice en la zona del valle intermamario.

Es fundamental que las proyecciones craneocaudales incorporen tejido medial, es posible incluir hasta 2cm de tejido lateral en la imagen sin dejar fuera tejido medial.

El sector lateral de la mama tiene movilidad, por lo que el profesional debe tirar de él hasta que aparezca en la imagen mientras aplica compresión. Al efectuar esta maniobra, es probable que se forme un pliegue, que puede ser desplazado desde debajo de la paleta sin correr el riesgo de perder tejido.

Algunas mujeres presentan atrofia del musculo pectoral puede asemejarse a una lesión ocupante, en cuyo caso las proyecciones CC solo muestran la inserción esternal en el sector medial.

También es posible hallar la densidad redonda en el sector medial de estas proyecciones, que puede representar al músculo esternal, que, en algunas pacientes, se visualiza junto con el pectoral.

El músculo esternal constituye una variante normal e infrecuente de la musculatura de la pared torácica; es un vestigio de un músculo que se extendía desde la región intraclavicular hasta la cara caudal del esternón y, por lo general, se trata de un hallazgo unilateral.

PROYECCIONES OBLICUAS MEDIOLATERALES

Se denominan oblicuas mediolateral por el ángulo de oblicuidad que se emplea para obtener las proyecciones MLO y este ángulo depende de cada paciente: está determinado por la orientación que tenga las fibras del musculo pectoral.

Las mujeres altas tienen musculo pectoral con una orientación más vertical que las de baja altura. Nuestro objetivo consiste en que la imagen contenga la mayor cantidad de tejido mamario que sea posible y, puesto que las mamas son anexos cutáneos, tirar en paralelo a las fibras musculares subyacentes en relajación maximiza la cantidad de tejido que se aleja del cuerpo.

Para relajar el músculo pectoral, la paciente debe rotar hacia dentro la cabeza del húmero y mantener el brazo quieto (detrás del bucky o sobre él). Es importante que la paciente no levante el brazo para agarrarse del mamógrafo.

- Indicar a la paciente que se retire objetos de metal y que se coloque una capa cómoda.
- El profesional debe ubicarse detrás de la paciente, de lado apoyado en el bucky.

Angulo de oblicuidad:

- Depende de la paciente.
- Queda determinado por el profesional.
- Se basa en la oblicuidad del músculo pectoral.

Relajación del músculo pectoral:

- Brazo homolateral relajado descansando sobre el bucky de modo que la punta del bucky se coloca en el vértice y junto a la línea media de la axila
- Movilización del tejido mamario interno y del musculo pectoral.
- Es preciso mantener la movilización del tejido interno.
- Minimiza el estiramiento de la piel del cuadrante superointerno.

La paciente debe quedarse en el mamógrafo.

La mama debe estar colocada hacia arriba y afuera.

- Se abre el pliegue inframamario.
- Se debe tener extrema precaución de no formar repliegue entre la cara inferior de la mama y el pliegue inframamario.
- Se aplica compresión sobre la mama de estudio.

El músculo pectoral mayor se inserta en el tercio superior del húmero de modo tal que el músculo se tensa cuando el brazo esta elevado y la cabeza del húmero está rotada hacia afuera. Al relajar el músculo pectoral, disminuye la resistencia.

El tejido de los cuadrantes lateral e inferior de la mama tiene movilidad, pro el del cuadrante superior y, sobre todo, el de los cuadrantes internos, tienen escasa movilidad inherente.

La mayoría de los mamógrafos tiene un diseño tal que, para obtener proyecciones MLO, la paleta de comprensión debe moverse desde el cuadrante superointerno hasta el ínferoexterno.

El objetivo de mover la paleta de compresión consiste en movilizar el tejido q se encuentra en los cuadrantes superointernos, que tienen escasa movilidad inherente.

A medida que se aplica compresión, el tejido se va estirando. Si se emplea con eficacia la movilidad natural de la mama, es posible minimizar la cantidad de tejido que queda fuera de la imagen y, a la vez, disminuir el estiramiento de la piel.

Precisamente allí radica la importancia de movilizar el tejido mamario interno y el músculo subyacente cuando se coloca la mama para obtener proyecciones MLO. Cada milímetro menos que tiene que movilizarse la paleta de compresión por el tejido fijo.

Para determinar si la mama estuvo bien colocada cuando se tomaron las proyecciones MLO, es preciso tener en cuenta los factores de utilidad para evaluar la posición del tejido en las proyecciones mediolaterales:

- Músculo ensanchado (grueso) a la altura de la axila
- Músculo pectoral a la altura del pezón.
- Convexidad del margen anterior del músculo pectoral.
- Pliegue inframamario abierto.
- Pequeña cantidad de abdomen superior.
- Mama desplazada hacia afuera y arriba (no caída).

En primer lugar, se evalúa el largo y la forma que presenta el músculo pectoral, que debería ensancharse a la altura de la axila, tener un margen anterior convexo y extenderse hasta la altura de del pezón. La ausencia de relajación muscular, la elección de un ángulo inadecuado de

oblicuidad, la imposibilidad de movilizar el tejido mamario hacia el centro o de mantener dicha movilización, o permitir que la paciente se incline hacia atrás levemente son los factores que pueden ocasionar que el borde del músculo se visualice cóncavo, que el músculo pectoral se observe triangular o que quede paralelo al borde de la placa.

El repliegue inframamario debería estar abierto y la imagen debe mostrar una pequeña cantidad de abdomen superior. No obstante, es preciso que el técnico tenga la precaución de no incluir demasiada cantidad de abdomen ni permitir que se forme un pliegue sobre el lateral del bucky porque podría verse limitada la compresión.
Un reducido número de mujeres presenta una pequeña densidad triangular superpuesta al músculo pectoral mayor, que corresponde al músculo pectoral menor.

En algunas mujeres, la colocación adecuada de la mama en estudio puede verse restringida por alguna posibilidad física, por ejemplo, cifosis, paraplejía, bursitis adherente, enfermedad de Parkinson y ausencia del músculo pectoral (síndrome de Poland).

En estos casos, trabajamos con extrema precaución a fin de obtener las mejores imágenes que sea posible y solemos consignar en la historia clínica las limitaciones que presentan la paciente y las técnicas empleadas para obtener imágenes adecuadas.

2.1.2.7 PROYECCIONES ADICIONALES

PROYECCIONES DE MAMA CON IMPLANTES

Cuando la paciente tiene implantes mamarios se deben obtener cuatro proyecciones de cada mama:

- Una proyección Craneocaudal (CC) y una Mediolateral Oblicua (MLO), con los implantes en el campo de la imagen.
- Una proyección Craneocaudal (CC) y una Mediolateral Oblicua (MLO) desplazando los implantes del campo de la imagen.

Se emplea una compresión mínima cuando los implantes están dentro del campo de la imagen: solo la necesaria para inmovilizar la mama.

En estos casos, puesto que son los implantes los que limitan la compresión, aumentar la compresión del implante solo aumenta la superposición de los tejidos y la mala exposición porque los implantes inciden sobre el tejido, lo empujan y lo aprisionan contra la piel.

Para obtener las proyecciones con los implantes desplazados:

- Se aleja el tejido anterolateral del implante mientras se lo empuja hacia la pared torácica.
- La compresión se aplica sobre el tejido una vez que los implantes están fuera del campo de la imagen, dependiendo de la ubicación de los implantes (por ejemplo, retroglandular o retropectoral y del grado de encapsulamiento).

Como regla general, es posible estudiar una mayor cantidad de tejido cuando los implantes tienen una ubicación retropectoral. Cuando son retroglandulares y están bastante encapsulados, limita considerablemente la visualización del tejido mamario.

PROYECCIONES MAGNIFICADAS

Las proyecciones magnificadas se obtienen alejando la mama del receptor de la imagen. A medida que aumenta la distancia entre el objeto y la imagen, aumenta a su vez el grado de magnificación, se puede emplear un foco pequeño (0.1mm) para superar la perdida de resolución, puesto que este foco aumenta el tiempo de exposición y las probabilidades de que se mueva el objeto.

En nuestro centro, utilizamos compresión focal doble para obtener todas las proyecciones magnificadas (a acepción de las efectuadas en el marco de la Galactografia).

El uso de compresión focal doble en el lugar de interés mamográfico maximiza la compresión y reduce el tiempo de exposición, a la vez que minimiza la probabilidad de que se mueva la mama.

Cuando se detecta una lesión en los estudios de screening, se toman proyecciones magnificadas con compresión focal doble a fin de evaluar la forma y los bordes de la lesión y determinar la presencia y la morfología de las calcificaciones asociadas y las lesiones satélite.

Cuando se está estudiando una región voluminosa de calcificaciones, es probable que sea necesario tomar varias imágenes a fin de estudiar la región sospechosa en su totalidad.

PROYECCIONES ROTADAS O CON CAMBIOS DE ANGULO

Las proyecciones rotadas o con cambio de ángulo suelen utilizarse combinadas con las de compresión focal para:

Confirmar la presencia de una lesión.

Para triangular la ubicación de una lesión o para alejar una lesión del tejido glandular de modo que quede rodeada de grasa y sea posible estudiarla con más detalle.

Las proyecciones rotadas son de utilidad cuando, en la proyección CC, se detecta una lesión que no es posible identificar con certeza en la MLO.

Cuando se observan estas proyecciones se puede obtener importante información de la lesión.

Si, al rotar la parte superior de la mama hacia el sector medial, mientras la parte inferior se rota hacia el lateral, la lesión se mueve hacia el sector medial, significa que está ubicada en la porción superior de la mama.

Si la ubicación de la lesión no cambia significativamente, quiere decir que está ubicada en la porción central de la mama.

Si la ubicación de la lesión se mueve hacia el sector lateral, está ubicada en el sector inferior de la mama.

PROYECCIONES TANGENCIALES

Las proyecciones tangenciales se emplean para estudiar lesiones palpables, sensibilidad localizada la palpación o antecedentes de mastectomía parcial y radioterapia como tratamiento del cáncer de mama, además de que también sirve para localizar lesiones cutáneas.

Este método es de utilidad sobre todo para estudiar las mujeres que tienen tejido glandular denso.

El objetivo de tomar proyecciones tangenciales consiste en rodear al menos parte de las zonas sospechosas con grasas subcutáneas. Solemos emplear la paleta de compresión focal para todas las proyecciones tangenciales.

Al colocar un marcador sobre la lesión cutánea, se obtiene la proyección tangencial que confirma que la lesión esta sobre la piel y no dentro del tejido mamario.

Las mujeres que fueron sometidas a mastectomía parcial seguida de radioterapia presentan engrosamiento y distorsión de la piel. En estos casos, las proyecciones tangenciales pueden tomarse utilizando la técnica de magnificación.

PROYECCIONES DEL VALLE INTERMEDIARIO

Son de utilidad para estudiar el tejido posteromedial en proyecciones CC.

- El bucky se coloca contra la pared torácica para tomar imágenes del tejido posteromedial

- Es preciso configurar manualmente la exposición.

- Si se emplea el control automático de exposición, el tecnólogo debe compensar las mamas a fin de que la mama estudiada quede colocada sobre la fotocélula.

- Si las mamas están centradas sobre el bucky y se emplea el control automático (phototiming), puede suceder que la exposición no sea óptima porque el control automático detecte aire.

PROYECCIONES LATERALES DE 90 GRADOS

Existen dos formas posibles de tomar proyecciones laterales:

- Imágenes lateromediales (LM)
- Imágenes mediolaterales (ML).

PROYECCIONES LATEROMEDIALES DE 90 GRADOS

La principal ventaja que ofrecen las proyecciones Ml a 90 grados radica en que:

Permite incorporar tejido medial para estudiar las lesiones ubicadas en esta región.

Localizar lesiones próximas al sector lateral de la mama y para triangular la ubicación de las lesiones.

El bucky se coloca contra el esternón y se le pide a la paciente que baje un poco la barbilla hacia el bucky mientras se aplica compresión desde la porción lateral de la mama. una lesión medial y se optimiza la resolución del tejido medial.

PROYECCIONES MEDIOLATERALES A 90 GRADOS

Las proyecciones ML a 90 grados se emplean para:

- Evaluar lesiones laterales.
- Localizar lesiones mediales y triangular su ubicación

Se coloca el bucky sobre el sector lateral de la mama y se aplica compresión desde el lado medial.

Esta maniobra maximiza la resolución del tejido lateral porque este queda colocado muy próximo a la película.

2.2 FUNDAMENTACION LEGAL

La tecnología médica es una rama de la medicina, cuyo profesional con mención, grado de licenciado y titulo de grado es el tecnólogo medico; su preparación sustenta sus principios éticos, su sentido social, su espíritu crítico y su capacidad de liderazgo. El tecnólogo medico posee sólidos conocimientos y comprensión de los fundamentos biológicos, bioquímicos y biofísicos que le permiten desarrollar competencias y habilidades para actuar en los ámbitos de prevención, fomento y recuperación de la salud, de apoyo al diagnostico y tratamiento de patologías que afectan al ser humano y su entorno.

2.2.1 Ley que reconoce los derechos de los pacientes.

Articulo 32.-

Los derechos de los pacientes, están especificados en la ley de Derechos y Amparo al Paciente de febrero 1995. Esta ley determina los derechos a una atención médica digna, a no ser discriminados, a la confidencialidad, a la información y a decidir si los ecuatorianos aceptan o declinan determinados tratamientos médicos.

La ley obliga a todos los centros de salud del país, sean públicos, privados o a cargo de instituciones militares, policiales, religiosas o de beneficencia. Se consideran centro de salud a: hospitales, clínicas, institutos médicos, centros médicos, policlínicos y dispensarios médicos. De acuerdo a la Ley todo paciente tiene derecho a ser atendido oportunamente en el centro de salud, de acuerdo a la dignidad que merece todo ser humano y tratado con respeto, esmero y cortesía. Los pacientes tendrán derecho a no ser discriminados por razones de sexo, raza, edad, religión o condición social y económica Todo paciente tendrá derecho a que la consulta, examen, diagnostico, discusión, tratamiento y

cualquier tipo de información relacionada con los procedimientos médicos a ser aplicado, tenga el carácter de confidencial. También reconoce el derecho de los pacientes a que, antes y en las diversa etapas de atención al paciente, reciba del centro de salud, a través de sus miembros responsables, la información concerniente al diagnostico de su estado de salud, al pronóstico, al tratamiento, a los riesgos a los que está expuesto desde el punto de vista médico, a la duración probable de incapacidad y a las alternativas para el cuidado y tratamientos existentes, en términos que el paciente pueda razonablemente entender y estar habilitado para tomar una decisión sobre el procedimiento a seguirse. El paciente tiene derecho a elegir si acepta o declina el tratamiento médico. En ambas circunstancias el centro de salud deberá informarle sobre las consecuencias de su decisión.

2.3 HIPOTESIS

"La **Técnica** Mamográfica **convencional** y sus proyecciones adicionales son determinantes para detectar el cáncer de mama en mujeres mayores de 38 años".

2.4 VARIABLES DE LA INVESTIGACION

La técnica de Imagen utilizada es la Mamografía el estudio se desarrollo en base a las siguientes variables

- 🕮 Mamografía convencional y proyecciones adicionales.
- 🕮 Cáncer de mama en mujeres mayores de 38 años

CAPITULO III

METODOLOGIA

3.1 EL DISEÑO

La investigación es de tipo científico basada en una amplia bibliografía el estudio de corte transversal se realizó en pacientes que han asistido a la Fundacion Poly Ugarte par realizarse la mamografía lo que permitió obtener la información para determinar si existía una patología o cáncer de mama en mujeres mayores de 38 años.

3.2 TIPO DE INVESTIGACIÓN

El tipo de investigación responde al conocimiento racional y al conocimiento empírico que permitió obtener seguridad en la investigación.

3.2.1 METODO UTILILIZADO

a- METODO DESCRIPTIVO Se realizo un estudio descriptivo de corte transversal, la duración de este estudio.

b. METODO HISTORICO Se recoge datos históricos de exámenes de Mamografía para evaluar en forma precoz la aparición de patologías en la mama o posible cáncer en la mama

c.- MÉTODO ANALÍTICO

Nos permite realizar un análisis estratigráfico de la muestra del universo de estudio.

3.3 NIVEL DE ESTUDIO

La presente Tesis tiene un nivel de estudio científico, ya que se basa en una amplia bibliografía sustentada por investigaciones de prestigio especializada en el tema.

Esta investigación por la profundización en los dos conocimientos tantos bibliográfico racional como por la actividad de campo o conocimiento empírico permite alcanzar o lograr el nivel científico en el estudio investigado de la técnica Mamográfica convencional y proyecciones adicionales determinan cáncer de mama en mujeres mayores de 38 años.

3.4 POBLACIÓN

De una población de 100 pacientes que se realizaron el examen.
Treinta pacientes se escogieron de la población del universo de estudio con patología desde el mes de marzo hasta septiembre del 2011

TOTAL DE PACIENTES FEMENINAS CON EXAMEN MAMOGRAFICO		
PCTES CON OTRA PATOLOGIAS	10	11%
PCTES CON SOSPECHA DE CANCER	20	22%
PCTES CON MASTOPATIAS	**30**	**33%**
PCTES CON SINTOMAS CARACTERISTICOS	16	18%
PCTE NORMAL	14	16%
TOTAL	100	100 %

3.5 MUESTRA

Los pacientes seleccionados para la muestra tienen un rango de edades que van desde los 38 hasta los 77 años divididos en 4 intervalos de edad para obtener información sobre los resultados de la mamografía.

3.5.1

TABLA - 1

INTERVALOS

38 - 47 años	15
48 - 57 años	5
58 - 67 años	9
68 - 77 años	1

PACIENTES

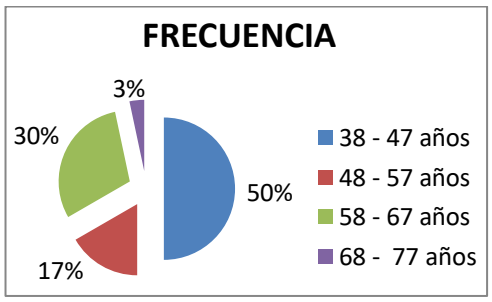

ANALISIS:

Se puede observar la muestra de 30 casos seleccionados de sexo femenino en el rango de edad de 38 a 77 años, divididos en cuatro intervalos de 38 a 47 años, de 48 a 57 años, de 58 a 67 años y de 68 a 77 años, a quienes se realizo el examen de Mamografía para el diagnostico de Cáncer de mama, para obtener datos y la información pertinentes en el desarrollo de la investigación.

3.5.2 CARACTERISTICAS DE LA POBLACION

3.5.3 CRITERIOS DE INCLUSION

- Pacientes que acudieron con orden de Mamografía
- Pacientes que tienen el rango de edad establecido.
- Pacientes de sexo femenino.
- Pacientes con síntomas característicos.
- Pacientes con antecedentes de cáncer

CRITERIOS DE INCLUSION	
RANGO DE EDAD ESTABLECIDO	30
PCTE DE SEXO FEMENINO	
ORDEN DE MAMOGRAFIA	
PCTE CON SINTOMAS CARACTERISTICOS	
PCTE CON CANCER DE MAMA	

3.5.4 CRITERIOS DE EXCLUSION

- Pacientes que no corresponden al rango de edad elegido para el estudio.
- Pacientes de sexo masculino.
- Paciente normal.
- Paciente con otra patología.

3.6 OPERACIONALIZACION

OPERACIONALIZACION DE VARIABLES				
TEMA: TECNICA MAMOGRAFICA CONVENCIONAL Y PROYECCIONES ADICIONALES QUE DETERMINAN CANCER DE MAMA EN MUJERES MAYORES DE 38 AÑOS				
PROBLEMA	HIPOTESIS	VARIABLES	INDICADORES	INSTRUMENTO
Determina la mamografía y sus proyecciones adicionales el cáncer de mama en mujeres mayores de 38 años	La mamografía y sus proyecciones adicionales son determinantes para detectar el cáncer de mama en mujeres mayores de 38 años	Mamografía convencional y proyecciones adicionales	**CUALITATIVO** resolución nitidez contraste desestructuración de tejido nódulo microcalcificaciones **CUANTITATIVO** bajo voltaje 2 proyec: cráneo caudales 2 proyec: oblicuas 1 proyec: adicional	Mimógrafo tubo emisor de RX compresor parrilla antidifusora consola de mando
		Cáncer de mama en mujeres mayores de 38 años	**CUALITATIVO** bajo peso pezón retraído piel de naranja piel enrojecida **CUANTITATIVO** mayor 90% en cuadrante superior izquierdo	
TECN. MED. KARINA RODRIGUEZ TECN. MED. ANA BARZOLA				

En el registro, estadístico existen los siguientes datos, edad, sexo, procedencia, signos y síntomas

3.7 RECOLECCION DE LA INFORMACION DE LAS TECNICAS E INSTRUMENTOS DE LA INVESTIGACION

La información se obtuvo en base a técnicas mamografías que permitieron elaborar el registro de datos a través del examen cuyos valores patológicos de las diferentes pacientes, con este fin se utilizo los siguientes instrumentos:

- Equipo de Mamografía.
- Consola de mandos.
- Chasis mamográfico.
- Películas.
- Impresora.
- Revelador Digital
- Computador y Monitor.
- Operador.

Los datos obtenidos se pueden observar con claridad en el siguiente cuadro.

TÉCNICA MAMOGRÁFICA CONVENCIONAL Y PROYECCIONES ADICIONALES DETERMINAN CÁNCER DE MAMA EN MUJERES MAYORES DE 38 AÑOS

Nº de caso	EDAD	SEXO		PROCEDENCIA		FACTORES DE RIESGO						SINTOMAS						MAMOGRAFIA				HALLAZGOS EN LA MAMOGRAFIA							INFORME			
						ANTECEDENTES			PARTOS							SECRESION		EXAMEN MAMOGRAFIA	PROYECCIONES			DESCRIPCION			BORDES		UBICACIÓN					
		F	M	U	R	AP	AF	SA	N	M	A	D	M	RP	PE	T	TG	REALIZADO	CC	OML	ADIC	MC	NE	M	BI	BR	I	D	SM	AS	SQ	SF
1	38	X			X	X			X			X	X	X				X	X	X	X	X	X					X		X		
2	38	X		X			X		X		X		X			X		X	X	X	X			X	X		X		X			
3	38	X		X				X		X			X		X			X	X	X	X			X	X			X		X		
4	38	X		X			X			X			X					X	X	X	X		X				X			X		
5	38	X			X			X	X				X					X	X	X	X		X					X		X		
6	39	X		X			X		X									X	X	X	X			X		X		X				X
7	39	X			X			X	X									X	X	X	X			X	X			X	X			
8	40	X			X			X		X			X					X	X	X	X			X		X	X					X
9	40	X			X		X			X		X						X	X	X	X			X		X	X					X
10	41	X		X			X			X			X					X	X	X	X		X					X		X		
11	42	X		X		X				X			X					X	X	X	X	X	X				X			X		
12	42	X		X				X		X		X						X	X	X	X				X		X		X			
13	46	X		X				X		X			X					X	X	X	X	X				X	X				X	
14	46	X		X				X		X				X				X	X	X	X			X	X		X			X		
15	47	X		X			X			X		X						X	X	X	X			X		X	X					X
16	48	X		X			X		X									X	X	X	X					X		X			X	
17	51	X			X	X				X		X			X			X	X	X	X		X				X			X		
18	53	X			X		X		X									X	X	X	X			X		X	X					X
19	55	X			X		X			X					X	X		X	X	X	X			X	X		X			X		
20	57	X			X		X			X		X	X			X		X	X	X	X							X				X
21	58	X		X		X				X		X						X	X	X	X					X	X				X	
22	59	X		X			X			X		X	X					X	X	X	X					X	X				X	
23	60	X		X			X		X			X	X					X	X	X	X	X	X				X			X		
24	61	X		X			X		X				X					X	X	X	X	X			X			X		X		
25	62	X			X			X	X				X	X	X			X	X	X	X	X	X				X			X		
26	64	X		X			X			X				X				X	X	X	X		X				X			X		
27	64	X		X				X		X		X						X	X	X	X					X	X					X
28	65	X		X			X			X			X					X	X	X	X					X	X				X	
29	66	X		X			X		X			X						X	X	X	X	X	X	X			X			X		
30	74	X		X		X				X			X				X	X	X	X	X		X	X		X		X		X		
FRECUENCIA	30	30	0	20	10	5	16	9	11	19	1	11	16	4	4	3	1	30	30	30	30	7	11	12	7	12	20	10	3	15	5	7

Así se obtuvo en primera fase el análisis descriptivo de la actividad de campo en la presente investigación científica

3.8 PROCEDIMIENTOS DE LA INVESTIGACION, TRATAMIENTO, ANALISIS E INTERPRETACION DE LOS RESULTADOS.

TÉCNICAS E INSTRUMENTOS DE RECOLECCIÓN DE DATOS.

A continuación se observa el análisis descriptivo general de la presente investigación que permite el inicio del análisis inferencial y de manera secuencial

TÉCNICA MAMOGRÁFICA CONVENCIONAL Y PROYECCIONES ADICIONALES DETERMINAN CÁNCER DE MAMA EN MUJERES MAYORES DE 38 AÑO

Nº caso	EDAD	SEXO		PROCEDENCIA		FACTORES DE RIESGO						SINTOMAS						MAMOGRAFIA				HALLAZGOS EN LA MAMOGRAFIA							INFORME			
						ANTECEDENTES			PARTOS							SECRESION		EXAMEN MAMOGRAFIA	PROYECCIONES			DESCRIPCION			BORDES		UBICACIÓN					
		F	M	U	R	AP	AF	SA	N	M	A	D	M	RP	PE	T	TG	REALIZADO	CC	OML	ADIC	MC	NE	M	BI	BR	I	D	SM	AS	SQ	SF
INTERVALO DE 38 A 47 AÑOS																																
1	38	X			X	X			X			X	X	X				X	X	X	X	X	X					X		X		
2	38	X		X			X		X		X		X			X		X	X	X	X			X	X		X		X			
3	38	X		X				X		X			X		X			X	X	X	X			X	X			X		X		
4	38	X		X			X			X			X					X	X	X	X		X				X			X		
5	38	X			X			X	X				X					X	X	X	X		X					X		X		
6	39	X		X			X		X									X	X	X	X			X		X		X				X
7	39	X			X			X	X									X	X	X	X			X	X			X	X			
8	40	X			X			X		X			X					X	X	X	X			X		X	X					X
9	40	X			X		X			X		X						X	X	X	X			X		X	X					X
10	41	X		X			X			X			X					X	X	X	X		X					X		X		
11	42	X		X		X				X			X					X	X	X	X	X	X				X			X		
12	42	X		X				X		X		X						X	X	X	X				X		X		X			
13	46	X		X				X		X			X					X	X	X	X	X				X	X				X	
14	46	X		X				X		X				X				X	X	X	X			X	X		X			X		
15	47	X		X			X			X		X						X	X	X	X			X		X	X					X
TOTAL		15	0	10	5	2	6	7	5	10	1	4	9	2	1	1	0	15	15	15	15	3	5	8	5	5	9	6	3	7	1	4
INTERVALO DE48 A 57 AÑOS																																
16	48	X		X			X		X									X	X	X	X					X		X			X	
17	51	X			X	X				X		X			X			X	X	X	X		X				X			X		
18	53	X			X		X		X									X	X	X	X			X		X	X					X
19	55	X			X		X			X					X	X		X	X	X	X			X	X		X			X		
20	57	X			X		X			X		X	X			X		X	X	X	X							X				X
TOTAL		5	0	1	4	1	4	0	2	3	0	2	1	0	2	2	0	5	5	5	5	0	1	2	1	2	3	2	0	2	1	2
INTERVALO DE 58 A 67 AÑOS																																
21	58	X		X		X				X		X						X	X	X	X					X	X				X	
22	59	X		X			X			X		X	X					X	X	X	X					X	X				X	
23	60	X		X			X		X			X	X					X	X	X	X	X	X				X			X		
24	61	X		X			X		X				X					X	X	X	X	X			X			X		X		
25	62	X			X			X	X				X	X	X			X	X	X	X	X	X				X			X		
26	64	X		X			X			X				X				X	X	X	X		X				X			X		
27	64	X		X				X		X		X						X	X	X	X					X	X					X
28	65	X		X			X			X			X					X	X	X	X					X	X				X	
29	66	X		X			X		X			X						X	X	X	X	X	X	X			X			X		
TOTAL		9	0	8	1	1	6	2	4	5	0	5	5	2	1	0	0	9	9	9	9	4	4	1	1	4	8	1	0	5	3	1
INTERVALO DE 68 A 77 AÑOS																																
30	74	X		X		X				X			X				X	X	X	X	X		X	X		X		X		X		
TOTL		1	0	1	0	1	0	0	0	1	0	0	1	0	0	0	1	1	1	1	1	0	1	1	0	1	0	1	0	1	0	0
FRECUENCIA	30	30	0	20	10	5	16	9	11	19	1	11	16	4	4	3	1	30	30	30	30	7	11	12	7	12	20	10	3	15	5	7

TERMINOLOGIA

F:	Femenino	**NL:**	No lactancia
M:	Masculino	**U:**	Urbana
AP:	Antecedente personal	**R:**	Rural
AF:	Antecedente Familiar	**D:**	Dolor
SA:	Sin antecedente	**M:**	Masa
N:	Nulípara	**RP:**	Pezón retraído
M:	Multípara	**PE:**	Piel eritematosa
+6	Más 6 meses	**T:**	Telorrea
-6	Menos 6 meses	**TG:**	Telorragia

A:	Adenopatía	**CSI:**	Cuadrante supero interno
DA:	Densidad alta	**CSE:**	Cuadrante supero externo
DB:	Densidad baja	**SM:**	Sospechoso de malignidad
MC:	Microcalcificaciones	**AS:**	Altamente sospechoso
NE:	Nódulos espiculados	**SQ:**	Sugestivo de quiste
NI:	Bordes irregulares	**SF:**	Sugestivo de fibroadenoma
NR:	Bordes regulares		
I:	Izquierda		
D:	Derecha		

TABLA 2

TÉCNICA MAMOGRÁFICA CONVENCIONAL Y PROYECCIONES ADICIONALES DETERMINAN CÁNCER DE MAMA EN MUJERES MAYORES DE 38 AÑO

Nº de caso	EDAD	SEXO		PROCEDENCIA		FACTORES DE RIESGO						SINTOMAS						MAMOGRAFIA				HALLAZGOS EN LA MAMOGRAFIA							INFORME			
						ANTECEDENTES			PARTOS							SECRESION		EXAMEN MAMOGRAFIA	PROYECCIONES			DESCRIPCION			BORDES		UBICACIÓN					
		F	M	U	R	AP	AF	SA	N	M	A	D	M	RP	PE	T	TG	REALIZADO	CC	OML	ADIC	MC	NE	M	BI	BR	I	D	SM	AS	SQ	SF
INTERVALO DE 38 A 47 AÑOS																																
TOTAL		15	0	10	5	2	6	7	5	10	1	4	9	2	1	1	0	15	15	15	15	3	5	8	5	5	9	6	3	7	1	4
INTERVALO DE48 A 57 AÑOS																																
TOTAL		5	0	1	4	1	4	0	2	3	0	2	1	0	2	2	0	5	5	5	5	0	1	2	1	2	3	2	0	2	1	2
INTERVALO DE 58 A 67 AÑOS																																
TOTAL		9	0	8	1	1	6	2	4	5	0	5	5	2	1	0	0	9	9	9	9	4	4	1	1	4	8	1	0	5	3	1
INTERVALO DE 28 A 77 AÑOS																																
TOTAL		1	0	1	0	1	0	0	0	1	0	0	1	0	0	0	1	1	1	1	1	0	1	1	0	1	0	1	0	1	0	0
FRECUENCIA	30	30	0	20	10	5	16	9	11	19	1	11	16	4	4	3	1	30	30	30	30	7	11	12	7	12	20	10	3	15	5	7

ANALISIS

En esta tabla se muestran todos los datos que se utilizan para realizar el estudio y el análisis estadístico de los pacientes que se realizaron el examen mamográfico en la Fundación Poly Ugarte.

FRECUENCIA SEGÚN LA PROCEDENCIA

CUADRO Nº 1

PROCEDENCIA	FRECUENCIA	PORCENTAJE
Urbana	20	67%
Rural	10	33%
TOTAL	30	100%

GRAFICO Nº 1

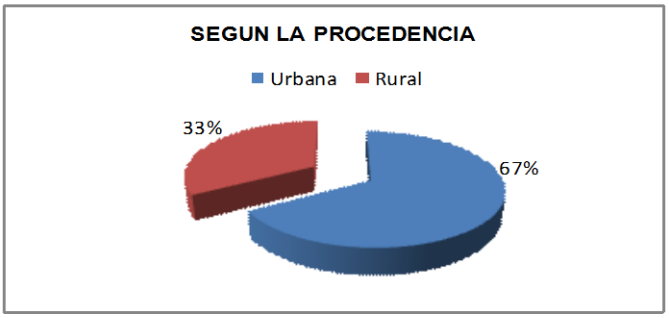

ANALISIS

Al realizar el análisis de datos obtenidos en el universo de estudio se observa que las pacientes que acudieron a la Fundación Poly Ugarte en el año 2011 de Enero a Septiembre en el área de consulta externa el mayor porcentaje corresponde el de la área Urbana con el 67%, a diferencia del área rural ocupa el menor porcentaje con un 33%.

FRECUENCIA SEGÚN EL SEXO

CUADRO Nº 2

FACTORES DE RIESGO	FRECUENCIA	PORCENTAJE
Femenino	30	100%
TOTAL	30	100%

GRAFICO Nº2

ANALISIS

Al realizar el análisis de datos obtenidos en el universo de estudio se observa que se observo que el cáncer de mama es más frecuente en la mujer que en el hombre ocupando el 100% lo que coincide con los conceptos ya establecidos.

FRECUENCIA SEGÚN LA EDAD

CUADRO Nº 3

DISTRIBUCIÓN SEGÚN LA EDAD

INTERVALO EN AÑOS	FRECUENCIA	PORCENTAJE
38 - 47 años	15	50%
48 - 57 años	5	17%
58 - 67 años	9	30%
68 - 77 años	1	3%
TOTAL		

GRAFICO Nº 3

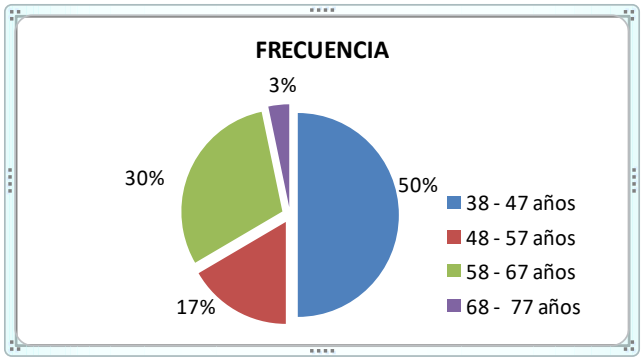

ANALISIS

Al realizar el análisis de datos obtenidos en el universo de estudio se observo que el intervalo de edad predominante se encuentra en el rango comprendido entre los 38 y 47 años y representa el 50%, de casos investigados le sigue la edad de 58 y 67 años de edad con un 30%, luego la edad comprendida entre 48 a 57 años el 17% y disminuye en mujeres mayores de 68 y 77 años ocupando tan solo el 3% relacionamos que el cáncer es más frecuente en mujeres en edad reproductiva y decrece a los 80 años.

FRECUENCIA SEGÚN LOS ANTECEDENTES

CUADRO Nº 4

ANTECEDENTES	FRECUENCIA	PORCENTAJE
Antecedentes personales	5	17%
Antecedentes familiares	16	53%
Sin antecedentes	9	30%
TOTAL	30	100%

GRAFICO Nº 4

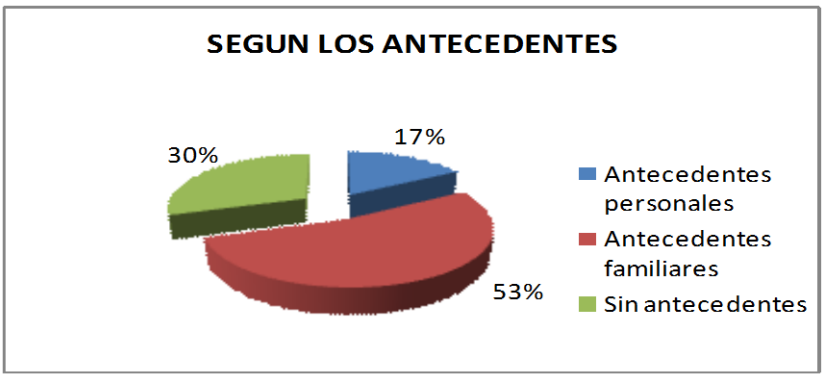

ANALISIS

Al realizar el análisis de datos obtenidos en el universo de estudio se observa que el mayor porcentaje de pacientes que se presentaron a realizarse el examen de mamografía el mayor porcentaje esta en relación con los antecedentes familiares con un 53% en tanto que las pacientes que no presentaron antecedentes ocupan el 30%. y por ultimo las pacientes que presentaron antecedentes personales tienen el 17%. Es muy importante que las pacientes conscinticen en reconocer si existen antecedentes familiares que pueden ser indicios d que podrán presentar problemas de patologías en la mama. .

FRECUENCIA SEGÚN LOS SINTOMAS

CUADRO Nº 5

Dolor	Masa	Retracción de Pezón	Piel Eritematosa	Secreción	Adenopatías
27%	40%	10%	10%	10%	3%

GRAFICO Nº 5

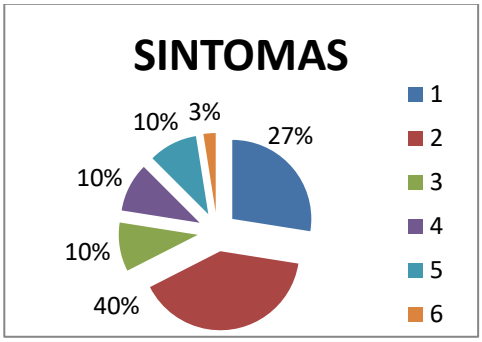

ANALISIS

Al realizar el análisis de datos obtenidos en el universo de estudio se observa que el mayor porcentaje se presenta en pacientes con masa palpable con un 40% seguido del síntoma de dolor con un 27%, en tanto que la retracción del pezón, la piel con eritema y la presencia de secreción presentan un 10% cada uno, y la presencia de adenopatías ocupa el 3%.. La presencia de masa es el síntoma mas común y que produce alarma en las pacientes por lo cual acuden a la consulta medica.

SINTOMAS SEGÚN LA PRESENCIA DE DOLOR

CUADRO Nº 5 - A

SINTOMATOLOGIA	FRECUENCIA	PORCENTAJE
Dolor	11	37%
Sin dolor	19	63%
TOTAL	30	100%

GRAFICO Nº 5 - A

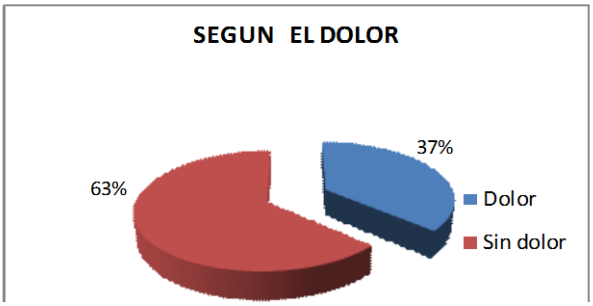

ANALISIS

Al realizar el análisis de datos obtenidos en el universo de estudio en cuanto a la sintomatología se observo que las pacientes que no presentan dolor ocupan el mayor porcentaje con el 63%, en relación con las que si presentaron dolor que presentan el 37%..

Estos datos nos demuestran que las pacientes deben realizar exámenes de mamografía un cuando no exista dolor o síntomas muy notorios.

SINTOMAS SEGÚN LA PRESENCIA DE MASA

CUADRO Nº 5 - B

SINTOMATOLOGIA	FRECUENCIA	PORCENTAJE
Masa	16	53%
Ausencia de masa	14	47%
TOTAL	30	100%

GRAFICO 5 - B

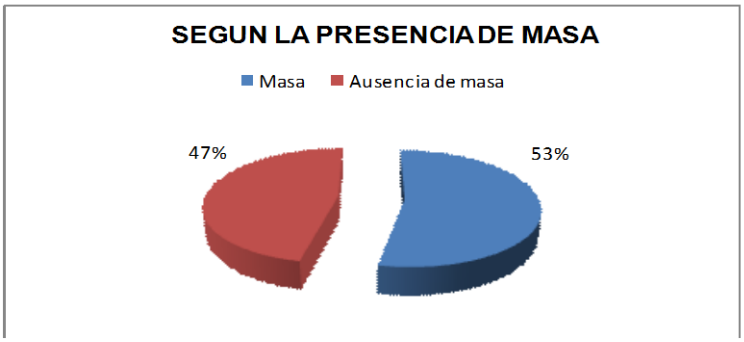

ANALISIS

Al realizar el análisis de los datos obtenidos en el universo de estudio se observa que el porcentaje mayor de 53% corresponde a mujeres que acudieron a consulta por presentar masa y el y el porcentaje menor de 47% no presento masa. Esto nos demuestra que la mayoría de las pacientes que se realizaron el estudio de mamografía presentaban una masa palpable y esa es la razón por la que acuden la consulta medica.

SINTOMAS SEGÚN LA RETRACCION DEL PEZON

CUADRO Nº 5 - C

SINTOMATOLOGIA	FRECUENCIA	PORCENTAJE
Pezon retraido	4	13%
Pezon normal	26	87%
TOTAL	30	100%

GRAFICO Nº 5 - C

ANALISIS

Al realizar el análisis de datos obtenidos en el universo de estudio en cuando a la sintomatología se observo que el 87% de mujeres que acudieron a consulta no presentaron alteración en el pezón y el 13% presentó pezón retraído lo que correlacionamos que es poco frecuente en el cáncer de mama.

SINTOMAS SEGÚN LA SECRESION DE LA MAMA

CUADRO Nº 5 - D

SINTOMATOLOGIA	FRECUENCIA	PORCENTAJE
Telorragia	1	3%
Sin presencia de sangre	29	97%
TOTAL	30	100%

GRAFICO 5 - D

ANALISIS

Al realizar el análisis de datos obtenidos en el universo de estudio se observo que el 97% de las pacientes atendidas no presentaron secreción sanguinolenta de la mama, en tanto que solo el 3% de las pacientes presento flujo sanguinolento a través del pezón., esto nos demuestra que la mayoría de las pacientes del estudio no tenia secreción de sangre través del pezón.

FRECUENCIA SEGÚN LA REALIZACIÓN DEL EXAMEN MAMOGRAFICO

CUADRO Nº 6

EXAMEN DE MAMOGRAFIA
REALIZADO
30

GRAFICO Nº 6

ANALISIS

Al realizar el análisis de datos obtenidos en el universo de estudio se observa que todas las pacientes que fueron atendidas con problemas en la mama se realizaron el examen de mamografía con un 100%.

Con lo cual se evidencia la importancia de realizar inmediatamente el examen mamográfico, en pacientes con sospecha o presencia de alguna anomalía, pues la mamografía sigue siendo el primer examen de diagnóstico del cáncer de mama. El Programa del diagnóstico precoz a través de la mamografía que salva a miles de mujeres cada año

FRECUENCIA SEGÚN LA REALIZACIÓN DE LAS PROYECCIONES MAMOGRAFICAS

CUADRO Nº 6 - A

PROYECCIONES		
CC	OML	ADIC
30	30	30

GRAFICO Nº 6 - A

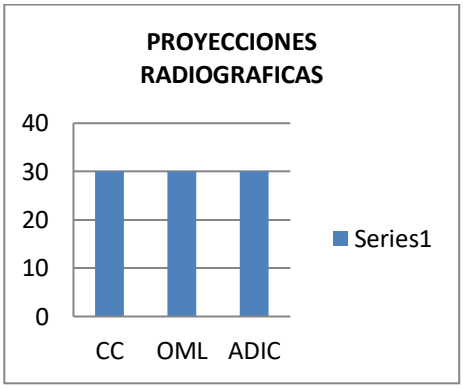

ANALISIS

Al realizar el análisis de datos obtenidos en el universo de estudio se observa que todas las pacientes que se realizaron el examen de mamografía, se realizaron las proyecciones básicas como son la proyección craneocaudal y la proyección oblicua medio lateral y también se utilizo proyecciones adicionales en un 100% cada una, es innegable la importancia de realizar el examen mamográfico, ante la sospecha o presencia de alguna anomalía, la mamografía sigue siendo el primer examen de diagnóstico del cáncer de mama. El Programa del diagnóstico precoz a través de la mamografía que salva a miles de mujeres cada año

FRECUENCIA SEGÚN EL HALLAZGO EN LA MAMOGRAFIA

CUADRO Nº 7

SEGÚN EL HALLAZGO		
MC	**NE**	**M**
7	11	12

GRAFICO Nº 7

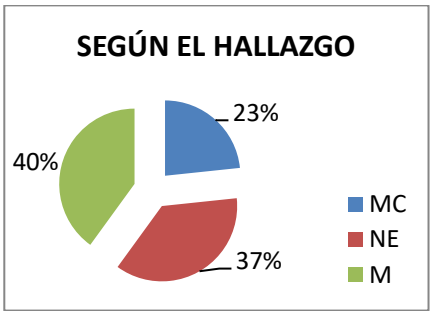

ANALISIS

Al realizar el análisis de datos obtenidos en el universo de estudio se observo que el mayor porcentaje de pacientes que se realizaron mamografía se encontró masa presente en un 40% en tanto que las pacientes con nódulos espiculados 37% y las pacientes que tienen micro-calcificaciones ocupan el 23 %. Esto demuestra que cuando se presenta síntomas de palpar la mama con presencia de una masa palpable es un signo característico de que existe un problema que se evidencia en el examen mamográfico.

FRECUENCIA SEGÚN EL BORDE DEL HALLAZGO EN LA MAMOGRAFIA

CUADRO Nº 8

SEGÚN LOS BORDES	
REGULARES	**IRREGULARES**
7	12

GRAFICO Nº 8

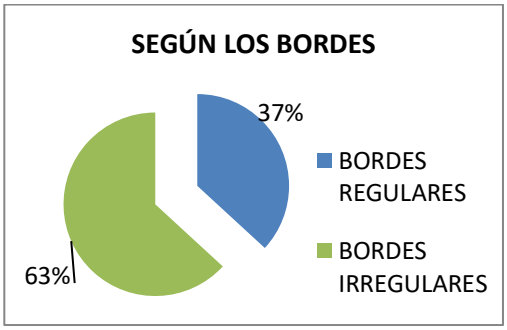

ANALISIS

Al realizar el análisis de datos obtenidos en el universo de estudio se observo que el mayor porcentaje de pacientes que se realizaron mamografía presentan un 63% de bordes irregulares en tanto que las pacientes con bordes regulares un 37%. En general cuando se encuentra una patología con bordes irregulares es muy preocupante porque los bordes irregulares generalmente son característicos de patologías malignas.

FRECUENCIA SEGÚN EL LADO AFECTO

CUADRO Nº 9

SEGÚN EL LADO AFECTO	
I	**D**
20	**10**

GRAFICO Nº 9

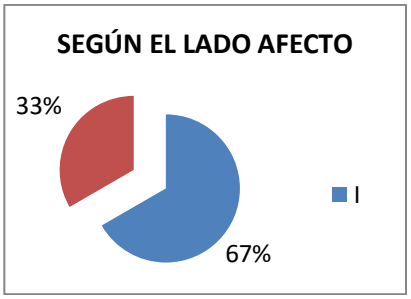

ANALISIS

Al realizar el análisis de datos obtenidos en el universo de estudio se observo que el mayor porcentaje de pacientes que se realizaron mamografía presentan afectada la mama del lado izquierdo un 67% en tanto que las pacientes que tienen afectado el lado derecha tienen un 33 %. Es muy evidente que los problemas de patologías en la mama se presenta con mayor frecuencia en la mama izquierda..

FRECUENCIA SEGÚN EL INFORME

CUADRO Nº 10

INFORME	FRECUENCIA	PORCENTAJE
Altamente sospechoso	15	50%
Sospechoso de malignidad	3	10%
Sugestivo de quiste	5	17%
Sugestivo de fibroadenoma	7	23%
TOTAL	30	100%

GRAFICO Nº 10

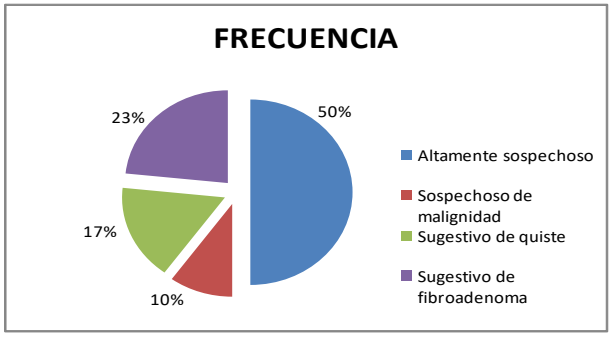

ANALISIS

Al realizar el análisis de datos obtenidos en el universo de estudio se observo que el mayor porcentaje de pacientes reporto el 50% fue altamente sospechoso, el 23% sugestivo de fibroadenoma, 17% sugestivo de quiste, 10% sospechoso de malignidad.

3.9 CRITERIOS PARA ELABORAR LA PROPUESTA.

La mamografía es una herramienta eficaz para detectar patologías en la mama, realizar el examen de Mamografía puede detectar el crecimiento descontrolado de células malignas en el tejido mamario. ya que existen pacientes asintomáticas.

Las pacientes deben reconocer la importancia de realizar el examen mamográfico, ante la sospecha o presencia de alguna anomalía, la mamografía sigue siendo el primer examen de diagnóstico del cáncer de mama.

El Programa del diagnóstico precoz a través de la mamografía que salva a miles de mujeres cada año

Se sugieren campañas de prevención a la población dándoles a conocer a cerca de la enfermedad para ello elaboramos un tríptico con información pertinente sobre este problema de salud y la importancia de realizar la mamografía.

El deber del Tecnólogo Medico es informar a los pacientes y a su familia acerca de la enfermedad, indicándoles cuales son los factores de riesgo, y que deben de llevar una alimentación adecuada y no tener una vida sedentaria.

CAPITULO IV

4.1 MARCO ADMINISTRATIVO

CRONOGRAMA DE GANT

ACTIVIDADES	TIEMPO - MESES								
	1 M	2 A	3 M	4 J	5 J	6 A	7 S	8 O	9 N
Elaboracion Protocolo	X	X							
Elaboracion Anteproyecto	X	X	X	X					
Contacto con la Fundacion			X			X			
Preparacion para realizar técnica						X			
Adquisicion de materiales								X	
Selección de las pacientes					X	X			
Toma de muestra						X	X		
Resultados							X	X	
Informe (Revision)								X	X
Sustentacion									X

4. 2 RECURSOS

4.2.1. TALENTO HUMANO:

- Pacientes que fueron atendidos en la Fundación Poly Ugarte.
- Investigadores:
  - ✓ Tlga. Méd. Ana Barzola
  - ✓ Tlga. Méd. Karina Rodríguez
- Médicos Imagenólogos.
- Médicos Oncólogos.
- Enfermeras.
- Director de Tesis: Dr. Víctor Abad.
- Tutora de la Tesis: Nelly Vásquez.
- Personal Administrativo
- Secretarias.

4.2.2 MATERIALES:

- Material didáctico.
- Libros.
- Folletos.
- Fotocopias.
- Papelería.
- Esferográficos.
- Equipo de Mamografía
- Chasis.
- Películas.
- Equipo revelador
- Capas.
- Computadora.
- Impresora.
- Cartuchos
- Tinta
- Hojas.

4.3 CONCLUSIONES

Las pacientes que acudieron a la Fundación Poly Ugarte en el año 2011 de Enero a Septiembre a realizarse el examen de mamografía fueron remitidas desde el área de consulta externa por los médicos tratantes.

- El mayor porcentaje de pacientes precede del área Urbana con el 67%. Y presentan antecedentes familiares de patologías mamarias con un 53%.
- Todas las pacientes se realizaron el examen de mamografía, en las proyecciones básicas: craneocaudal y oblicua medio lateral, además se utilizo proyecciones adicionales.
- El intervalo de edad predominante se encuentra en el rango comprendido entre los 38 a 47 años y representa el 50%.
- El síntoma con mayor porcentaje, que presentaron las pacientes fue la masa palpable. Este dato se evidencio al realizar la mamografía y el mayor porcentaje de pacientes que se realizaron mamografía presentan un 63% con bordes irregulares.

- El cáncer de mama presenta mayor porcentaje en la mujer y afecta más la mama del lado izquierdo con un 67%.
- En el informe se determino que el mayor porcentaje se considera altamente sospechoso de cáncer en la mama.

Es innegable la importancia de realizar el examen mamográfico, ante la sospecha o presencia de alguna anomalía, la mamografía sigue siendo el primer examen de diagnóstico del cáncer de mama.

El Programa del diagnóstico precoz a través de la mamografía que salva a miles de mujeres cada año

4.4 RECOMENDACIONES

- A los Médicos se sugiere tener en cuenta el examen mamográfico como una eficaz herramienta para detectar problemas en las mamas y especialmente cáncer de mama.
- A las pacientes con antecedentes familiares de patologías mamarias y en especial a los pacientes comprendidos en un rango de edad entre los 38 a 47 años se recomienda realizarse una mamografía al menos una vez al año.
- A la población en general se recomienda realizarse auto examen de la mama, teniendo especial atención en la mama del lado izquierdo y de encontrar una masa palpable, o ante la primera sospecha de la enfermedad, realizarse una mamografía.
- A las autoridades de Salud se sugiere educar a la población a través de charlas sobre esta enfermedad, impartidas en colegios femeninos, fábricas, instituciones, comités barriales o cualquier otro grupo organizado de mujeres.
- Enseñar la técnica del auto examen de la mama, a través de los talleres prácticos y /o distribución de material grafico demostrativo del mismo.
- Educación Médica continuada dirigida a todo el personal de salud para difundir las bases para la detección temprana y diagnostico oportuno utilizando proyecciones mamográfícas básicas: craneocaudal, oblicua medio lateral y proyecciones adicionales.
- A la Fundación Poly Ugarte se sugiere difundir el tríptico con las recomendaciones para realizar el diagnostico precoz del cáncer de mama.
- El Programa del diagnóstico precoz a través de la mamografía salva miles de mujeres cada año.

TRIPTICO

ANVERSO

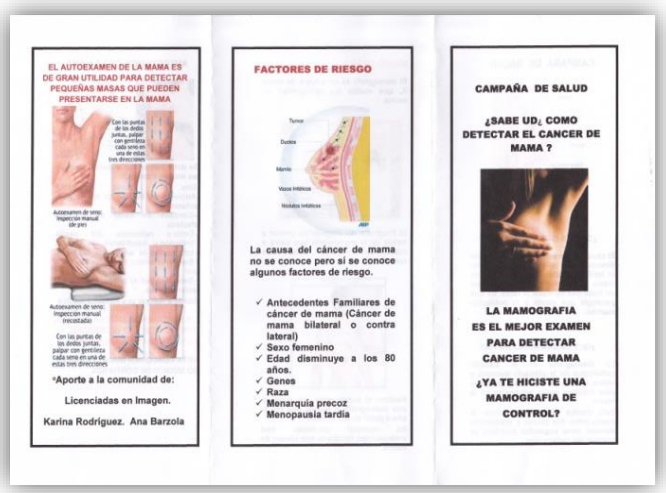

EL AUTOEXAMEN DE LA MAMA ES DE GRAN UTILIDAD PARA DETECTAR PEQUEÑAS MASAS QUE PUEDEN PRESENTARSE EN LA MAMA

Con las puntas de los dedos juntas, palpar con gentileza cada seno en una de estas tres direcciones

Autoexamen de seno: Inspección manual de pezón

Autoexamen de seno: Inspección manual (recostada)

Con las puntas de los dedos juntas, palpar con gentileza cada seno en una de estas tres direcciones

*Aporte a la comunidad de:

Licenciadas en Imagen.

Karina Rodríguez. Ana Barzola

FACTORES DE RIESGO

Tumor
Ductos
Mamila
Vasos linfáticos
Nódulos linfáticos

La causa del cáncer de mama no se conoce pero si se conoce algunos factores de riesgo.

- ✓ Antecedentes Familiares de cáncer de mama (Cáncer de mama bilateral o contra lateral)
- ✓ Sexo femenino
- ✓ Edad disminuye a los 80 años.
- ✓ Genes
- ✓ Raza
- ✓ Menarquia precoz
- ✓ Menopausia tardía

CAMPAÑA DE SALUD

¿SABE UD¿ COMO DETECTAR EL CANCER DE MAMA ?

LA MAMOGRAFIA ES EL MEJOR EXAMEN PARA DETECTAR CANCER DE MAMA

¿YA TE HICISTE UNA MAMOGRAFIA DE CONTROL?

REVERSO

CAMPAÑA DE SALUD

Tumor
Ductos
Mamila
Vasos linfáticos
Nódulos linfáticos

¿QUE ES CÁNCER DE MAMA?

El cáncer de mama es el crecimiento descontrolado de células malignas en el tejido mamario En el cáncer de mama el primer signo suele ser un bulto que no duele al tacto. Es una patología que afecta a la población mundial.

¿QUÉ ES UNA MAMOGRAFIA?

La mamografia es el Estudio radiológico de la glándula mamaria y utiliza los rayos X de baja potencia para localizar zonas anormales en la mama.

Esta técnica consiste en colocar la mama entre dos placas y presionarla durante unos segundos mientras se realizan las radiografías.

MAMÓGRAFO

El mamógrafo es un equipo de rayos X, que realiza las radiografías de mama,

El Programa del diagnóstico precoz a través de la mamografia que salva a miles de mujeres cada año recomienda:

Realizar el autoexamen de mama y una mamografia al menos una vez al año a partir de los 37 años

En especial pacientes con antecedentes familiares con cáncer de mama.

AUTOEXAMEN DE LA MAMA

Se debe palpar con especial atención las mamas buscando:

-Una masa palpable.
-Aumento del tamaño de los ganglios axilares.
–Cambios de color de la zona afectada
- Dolor o retracción del pezón.
- Irritación o hendiduras de la piel.
- Inflamación de una parte del seno.
- Enrojecimiento o descamación de la piel o del pezón.
- Secreción por el pezón, que no sea leche materna.

Acuda a realizar una consulta medica

SE RECOMIENDA ANTE LA PRIMERA SOSPECHA DE LA ENFERMEDAD, REALIZARSE UNA MAMOGRAFÍA

ANTE CUALQUIER DUDA CONSULTE SU MEDICO DE CONFIANZA.

REFERENCIAS BIBLIOGRAFICAS

- Sierra Guillermo 2009 (Cirugía de La Mama) (.pág. 57) Pág. 50
- Eugene D. Frank, Bruce W. Long, Barbará J. Smith, Vinita Merrill 2010 Merrill atlas de posiciones radiográficas y procedimientos radiológicos (Pág. 418) Pág. 53
- Gil Ramos Juan Manuel. Carmen Pilar Beño Mateos (2009) (Técnico Especialista en Radiodiagnóstico) (Pág. 211) Pág. 43
- Walter Guillermo Soto (2009) (El seno Prevención y cura del cáncer de mama) (Pág. 58). Pág. 51

4.5 BIBLIOGRAFÍA

- Asamblea Nacional 2008. CONSTITUCIÓN VIGENTE DE LA REPÚBLICA DEL ECUADOR, **TITULO VII:** Régimen del buen vivir: Sección primera. La salud Sección segunda. Monte Cristi.
- Comparato M. (2008), Ginecología en esquemas, Tercera edición, Buenos Aires, El Ateneo.
- Eugene D. Frank, Bruce W. Long, Barbara J. Smith, Vinita Merrill 2010 Merrill atlas de posiciones radiográficas y procedimientos radiológicos edición 11 editor Elsevier España.
- Fernández A. - Cid y Cols (2008), Mastologia, Segunda edición, Barcelona, España.
- Gil Ramos Juan Manuel. Carmen Pilar Beño Mateos 2009 Técnico Especialista en Radiodiagnostico Del Servicio Vasco de Salud Eduforma España 2da edición
- Jenkins C. David 2008 Mejoremos la salud a todas las edades: Un manual para el cambio de comportamiento Editor Pan American Health Org, .Washinton D:C
- Lippman H. – Osborne M. (2008), Enfermedades de la mama, Tercera edición, Madrid, España.
- MOORE 2010 Anatomía con orientación Clínica edición Española
- NETTER, 5ª ed. © (2011) Atlas de Anatomía Humana F.H.
- Osakidetza (2009), Técnico especialista en radiodiagnóstico, Segunda edición, Alcalá de Guadaira, Sevilla.
- Pedrosa Cesar S. 2009 PEDROSA DIAGNOSTICO POR IMAGEN 3ra edición. Editorial Marban. Madrid.
- ROBBINS Y COTRANS, (2009). Patología Estructural Y

Funcional; 7ma. Edición; Editorial Kumar.

- SALVAT (2008) DICCIONARIO DE CIENCIAS MÉDICAS SALVAT EDITORES, décima primera edición S.A. Barcelona - Madrid.
- Sierra Guillermo 2009 (Cirugía de La Mama). Editor A. Sierra García Editor Arán Ediciones
- Soto Walter Guillermo 2009 El seno Prevención y cura del cáncer de mama Editorial Del Nuevo Extremo,
- Testut L Latarget A 2010 COMPENDIO DE ANATOMÍA DESCRIPTIVA. Ciencia y Cultura Latinoamericana. S.A de C.V. México.

REFERENCIAS ELECTRONICAS

- **Dr. Stnerdfie 2009 Mexicohttp://es.scribd.com**
- **MedinPlus 2011 http://www.nlm.nih.gov/medlineplus/spanish/ency/esp_imagepages**
- **Wikipedia Enciclopedia libre http://es.wikipedia.org.http://.wikispaces.com**
- **http://www.elmundo.es/elmundosalud/especiales/cancer/mama.html**
- **página de Cáncer de senohttp.//www.radiologyinfo.org/sp/info**
- **Enciclopedia de la salud http//www.casadelibro.com**
- **http://www.cancer.org/docroot/esp/content**
- **http://www.geosalud.com**
- **La mama: Manejo multidisciplinario de las enfermedades benignas y malignas, Edward M. Copeland**

ANEXOS

4.6

PARTES DE LA MAMA

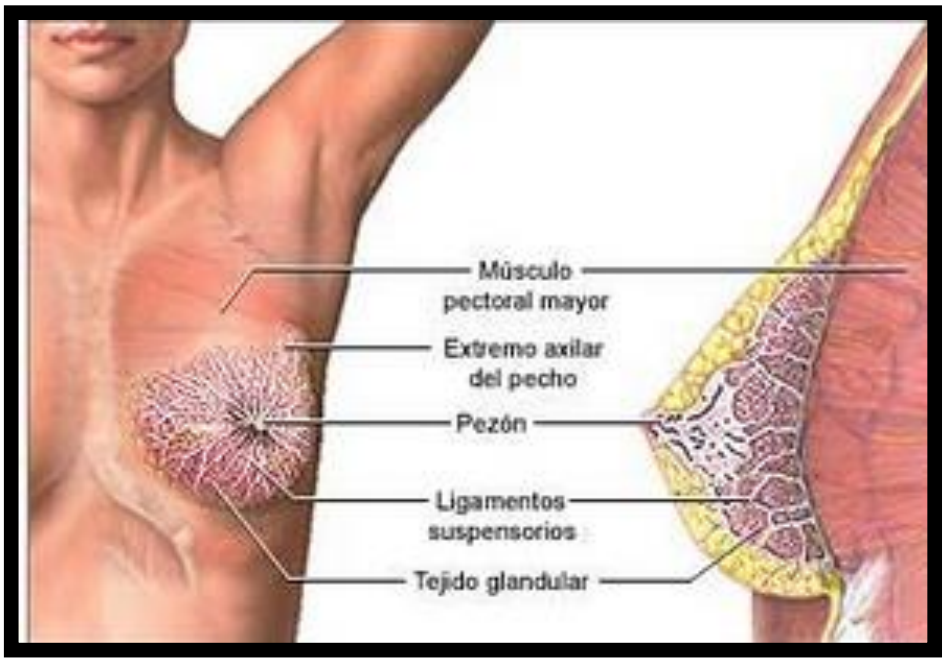

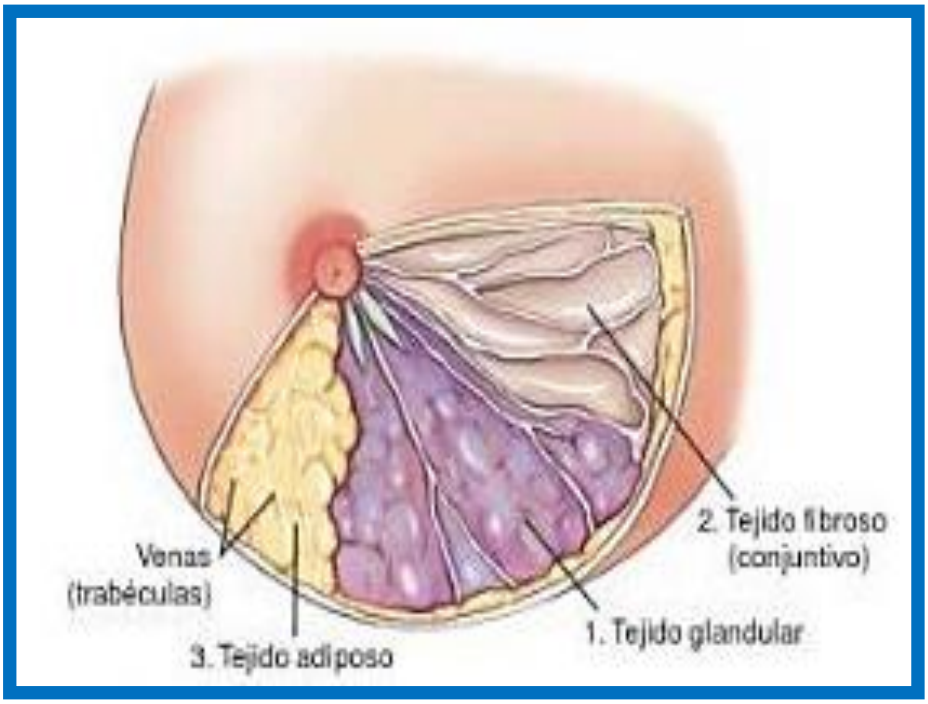

AUTOEXAMEN DE LA MAMA

CUADRANTES DE LOCALIZACION DE LA MAMA

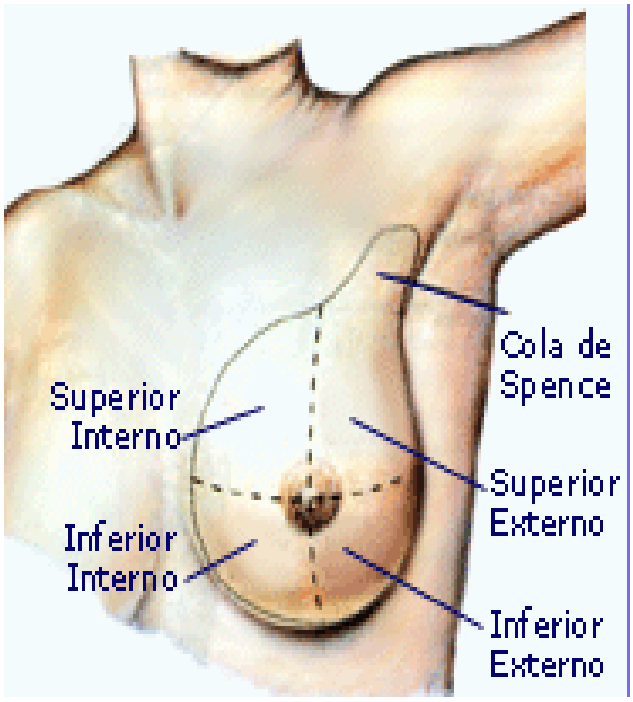

AUTOEXAMEN DE LA MAMA

POSICION CRANEOCAUDAL

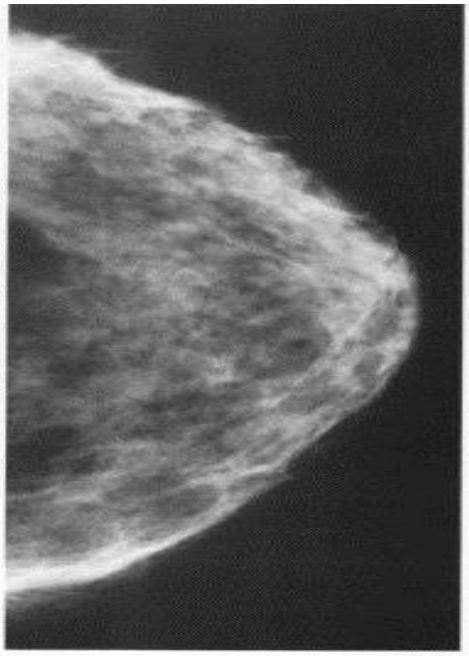

PROYECCION OBLICUA

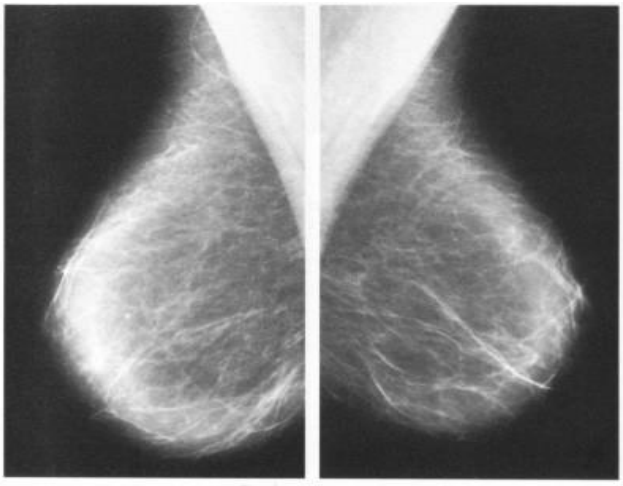

EQUIPO DE MAMOGRAFIA

UNIVERSIDAD DE GUAYAQUIL
FACULTAD DE CIENCIAS MÉDICAS
ESCUELA DE TECNOLOGIA MÉDICA

TEMA:

TÉCNICA MAMOGRÁFICA CONVENCIONAL Y PROYECCIONES ADICIONALES DETERMINAN CÁNCER DE MAMA EN MUJERES MAYORES DE 38 AÑOS

ESTUDIO REALIZADO EN LA FUNDACION POLY UGARTE DURANTE EL PERIODO DE ENERO A SEPTIEMBRE DEL AÑO 2011.

TESIS
PREVIA A LA OBTENCION DEL TITULO DE LICENCIADAS EN IMAGENOLOGIA.

AUTORAS:
TLGA. MED. ANA MAGDALENA BARZOLA BRIONES
TLGA. MED. KARINAJESSENIA RODRIGUEZ CENTENO

DIRECTOR DR. VICTOR ABAD RODRIGUEZ
TUTORA DRA. NELLY VASQUEZ RODRIGUEZ

GUAYAQUIL- ECUADOR

2011 - 2012