UNIVERSIDAD DE GUAYAQUIL

FACULTAD PILOTO DE ODONTOLOGÍA

TRABAJO DE GRADUACIÓN

Previo a la obtención del título de

ODONTÓLOGO

TEMA:

Endodoncia en una pulpa no vital crónica en un incisivo central superior derecho

AUTORA:

María Fernanda Rosero Mina

TUTORA:

Dra. Dolores Sotomayor Ch.

Guayaquil, de abril del2011

AUTORIA

Las opiniones, criterios y conceptos y análisis vertidos en el presente trabajo de graduación son de exclusiva responsabilidad de la autora.

María Fernanda Rosero Mina

CERTIFICACION DE TUTORES

En calidad de tutor del trabajo de graduación:

Nombrados por el Honorable Consejo Directivo de la Facultad Piloto de Odontología de la Universidad de Guayaquil.

CERTIFICAMOS

Que hemos analizado el trabajo de graduación como requisito previo para optar por el título de tercer nivel de Odontóloga.

El trabajo de graduación se refiere a: "Endodoncia en una pulpa no vital crónica en el incisivo central superior derecho"

Presentado por:
Rosero Mina María Fernanda

Cédula de Ciudadanía:
080242519-9

TUTORES:

Dra. Dolores Sotomayor Ch
ACADÉMICO

Dr. Miguel Álvarez
METODOLÓGICO

Dr. Washington Escudero Doltz
DECANO

Guayaquil, de abril del 2011

AGRADECIMIENTO

A Dios por haberme dado la familia que tengo, la sabiduría y la fortaleza para que fuera posible alcanzar este triunfo.

A mi familia, en especial a mis madres Rubí y Ruth porque gracias a su cariño he llegado a realizar uno de los anhelos más grandes de la vida fruto del inmenso apoyo amor y confianza que en mi se depositó y con las cuales he logrado terminar mis estudios profesionales que constituyen el legado más grande que pudiera recibir y por lo cual les viviré eternamente agradecida.

DEDICATORIA

Dedico este trabajo con amor y cariño a quienes ya no están a mi lado; pero siempre tendrán un espacio en mi corazón donde se mantendrán vivos en mis recuerdos.

A mi madre a mi familia; por apoyarme en los momentos de angustia y desesperanza para poder cumplir mis objetivos y así poder alcanzar uno de mis más grandes anhelos, culminar mi carrera, los deseos de superarme y lograr mi meta por ayudarme a sobrepasar los obstáculos a ellos dedico este trabajo. A quienes en todo momento me llenaron de amor y apoyo.

ÍNDICE GENERAL

Certificación de tutores
Autoría
Agradecimiento
Dedicatoria

pág.

Introducción 1
Objetivo general 2
Objetivos específicos 3

Capitulo 1 Fundamentación Teórica

1.- Historia de la endodoncia 4
2.- Época de imperismo (si – 1910) 5
3.-Época de la infección focal y localización electiva 6
3.-1 Los radicales 7
3.-2 Los conservadores 7
3.-3 Los investigadores 7
4.- Época del resurgimiento endodóntico (1928-1936) 8
5.- Época de la afirmación de la endodoncia (1936-1976) 8
5.-1 Zona de infección 9
5.-2 Zona de contaminación: 9
5.-3 Zona de irritación 9
5.-4 Zona de estimulación 9
6.- Endodoncia contemporánea 10

Capítulo 2

1.- Principios de bioseguridad 12
2.-Bioseguridad 12
2.-1 Concepto: 12
2.-2 Los principios de bioseguridad 13
2.-2.-1 Universalidad: 13
2.-2.-2 Uso de barreras: 13
2.-2.-3 Medios de eliminación de material contaminado: 13
3.-Limpieza y desinfección de materiales y equipo 14
3.-1 Clasificación de materiales 14
3.-1.-1 Críticos 14
3.-1.-2 Semicrítico 14
3.-1.- 3 No crítico 14
4.- Precauciones en la consulta del paciente: 15
5.- Recomendaciones para el tratamiento de pacientes 15
5.-1 Lavado de manos 15
5.-2 Guantes 16
13.-3 Mascarillas 16
13.-4 Protectores oculares 16
13.-5 Vestimenta del profesional 17

capítulo 3

1.- Varias definiciones de endodoncia 18

capítulo 4

1.- Cavidad pulpar 19
1.-1 Porción coronaria denominada cámara pulpar: 19
1.-1.-1 Pared oclusal, incisal o techo: 19
1.-1.-2 Pared cervical o piso: 19
1.-1.-3 Paredes laterales circundantes 20
1.-2 Porción radicular o conductos radiculares: 20
2.- Definiciones de anatomía dental 21
2.-1 Corona anatómica: 21
2.-2 Raíz anatómica: 21
2.-3 Corona clínica: 21
2.-4 Raíz clínica: 21
3.- Terminología de los conductos radiculares 22
3.-1 Conducto principal 22
3.-2 Conducto bifurcado o colateral 22
3.-3 Conducto lateral o adventicio 22
3.-4 Conducto secundario 22
3.-5 Conducto accesorio 23
3.-6 Interconductos 23
3.-7 Conducto recurrente 23
3.-8 Conductos reticulares 23
3.-9 Conducto cavointerradicular 23
3.-10 Delta apical. 24

capítulo 5

1.-Patologías pulpar 25
2.- Pulpa sana 25
3.-Pulpitis reversible 25
3.-1 Clínica: 26

3.-2 Diagnóstico: 26
3.-3 Tratamiento: 26
3.-3.-1 Tratamiento restaurador reciente: 26
4.- Pulpitis irreversible 26
4.-1 Pulpitis irreversible sintomática 27
4.-1.-1 Clínica: 27
4.-1.-2 Diagnóstico: 27
4.-1.-3 Tratamiento: 28
4.-2 Pulpitis irreversible asintomática 28
4.-2 .-1 Tratamiento: 28
4.-3.- Pulpitis irreversible asintomática abierta 28
5.-Pulpitis hiperplásica 29
6.- Pulpitis asintomática cerrada 29
7.- Necrosis 29
7.-1 Clínica: 30
7.-2 Diagnóstico: 30
7.-3 Tratamiento: 30
8.-Etiologia de la patología pulpar 31
8.-1 Causas naturales: 31
8.-2 Yatrógenas (provocadas por el dentista) 31

Capítulo 6

1.- Diagnóstico en endodoncia. 32
1.-1 Anamnesis: 32
1.-2 Exploración física: 32
1.-2.-1 Inspección: 33
1.-2.-2 Palpación: 33
1.-2.-3 Percusión: 34
1.-3 Exploración complementaria: 34

pruebas térmicas 34
1.-3.-1 Prueba de frío 34
1.-3.-2 Prueba de calor 35
1.-3.-3 Pruebas eléctricas 35
1.-4 Prueba de la cavidad 35
1.-5 Prueba de la anestesia 36
2.-1 Técnica infiltrativa maxilar superior 36
2.-2 Descripción de la técnica: 37
3.- Radiografía 38
4.- Transiluminación 39

Capítulo 7

1.- Acceso al conducto radicular 40
2.- La apertura coronaria 40
3.- La conductometria 40
4.- Aislamiento absoluto del campo operatorio. 41
4.-1 Ventajas del aislamiento absoluto 42
4.-2 Desventajas o riesgos 42
4.-3 Materiales utilizados en el aislamiento 43
5.- Perforador del dique de goma 44
6.- Porta grapas 44
7.- Grapas o clamps 45
7.-1 Partes de las grapas: 45
7.-2 Partes de los brazos 45
8.- Arco para el dique de goma 46

Capítulo 8

1.- La irrigación de la cavidad endodóntica 47
2.- La irrigación de la cámara pulpar y de los conductos radiculares 47
3.- Técnica para la irrigación 48
4.- Soluciones para irrigación 49
4.-1 Clorhexidina 49
4.-2 Solución salina isotónica 50
4.-3 Peróxido de hidrógeno. 50

capítulo 9

1.- Técnicas de obturación de conductos 51
1.-1 Condensación lateral: 51
1.-2 El cono principal 52
1.-3 Técnica de condensación vertical. 53
2.-2 Importancia de la obturación 54
3.- Materiales de obturación de conductos en endodoncia 54
3.-1 Pastas 54
3.-2 Materiales semisólidos. 55
4.- La gutapercha. 55
4.-1 Ventajas de la gutapercha 56
4.-2 Desventajas de la gutapercha 56
5.- Puntas de plata. 57
5.-1 Ventajas 57
5.-2 Desventajas 57
6.- Tipos de cementos de obturación 58
6.-1 Cementos o selladores. 58
7.- Cemento de grossman. 59
8.- Resina epóxicas. 60
9.- Ionómero de vidrio. 61

10.- Selladores a base de hidróxido de calcio 61
10.-1 Sealapex (sybron/kerr) (pasta/pasta) 61
10.-1.-1 Composición 61
10.-1.-2 Características 61
10.-2 Apexit (vivadent) (pasta – pasta) 61
10.-2.-1 Características. 61

Capítulo 10

Presentación del caso clínico 62

Conclusiones
Recomendaciones
Bibliografía
Anexos

INTRODUCCIÓN

La endodoncia es el campo de la odontología que estudia la morfología de la cavidad pulpar, la fisiología y la patología de la pulpa dental, así como la prevención y el tratamiento de las alteraciones pulpares y de sus repercusiones sobre los tejidos periapicales. La pulpa dental, en términos generales es un tejido conectivo compuesto por fibras nerviosas y vasos sanguíneos cuya característica especial es que se encuentra contenida en un medio duro y de paredes inextensibles. La terapia endodóntica incluye el proceso de limpieza, conformación y obturación de los conductos radiculares. La obturación de los conductos radiculares juega un papel fundamental en el éxito de esta terapia, ya que a través de ella se logra un selle adecuado que prevenga el ingreso de bacterias y fluidos provenientes tanto de la cavidad oral como de los tejidos periapicales.

El objetivo de esta tesina es de realizar una revisión de la base teórica y procedimientos clínicos necesarios de la técnica endodóntica así como las diferentes patologías pulpares para poder realizar de manera adecuada todos los pasos del tratamiento endodóntico.

La razón que me motivo a realizar este trabajo es porque considero que la endodoncia un tratamiento conservador que permite que la pieza dental afectada por cualquier circunstancia, mediante este procedimiento permanezca en la cavidad bucal sin necesidad de recurrir a la exodoncia.

Para finalizar presentare un caso de endodoncia en pulpa no vital crónica todo el procedimiento y la importancia que significo rehabilitar de esta manera al paciente evitando la perdida dentaria

OBJETIVO GENERAL.

Analizar la base teórica y procedimientos clínicos necesarios de la técnica endodóntica, para poder realizar de forma adecuada todos los pasos del tratamiento endodóntico, de la misma manera poder analizar las diferentes patología pulpares y poder establecer un buen plan de tratamiento para el paciente.

OBJETIVOS ESPECIFICOS.

1.- Reconocer la anatomía interna de los conductos radiculares de los incisivos centrales del maxilar superior, para de esta manera aplicar la tecnica adecuada en el tratamiento de una necrosis pulpar.

2.- Diferenciar las diferentes patologías pulpares, la etiología y diagnóstico, para el tratamiento de la necrosis pulpar

3.- Aplicar las técnicas apropiadas para el tratamiento de la necrosis pulpar en los dientes permanentes.

TEMA: ENDODONCIA EN UNA PULPA NO VITAL CRÓNICA EN UN INCISIVO CENTRAL DERECHO

CAPÍTULO 1 FUNDAMENTACIÓN TEÓRICA

1.-HISTORIA DE LA ENDODONCIA

Hace 2200 años se encontró la primera endodoncia en un diente humano, fue durante el periodo helenístico (200 años a.c.), fue declarada por nombrarse en un periódico de Jerusalén y se informó del hallazgo arqueológico en el *Journal of the American Dental Association* en el 1987. El tratamiento fue realizado en un incisivo lateral de un guerrero nabateano. La obturación radicular consistía en un alambre de bronce que bloqueaba únicamente la entrada del conducto. La razón de esta técnica se atribuye al hecho de que por aquella época consideraban que la causa de la enfermedad dental era un gusano que entraba en el diente, de manera que si bloqueaban su entrada evitarían el dolor dental. Esta teoría del gusano dental viene del S.XIII a.c. y se encontró en el llamado papiro de Anestesia. Los chinos se adelantaron al uso de arsenicales para tratar la pulpitis, unos 1500 años y también utilizaron la amalgama desde el año 659 de esta era. En 1750, fue descartada la teoría del gusano por Pierre Fauchard, recomendando la extracción dental para pulpas enferma

2.-ÉPOCA DEL EMPIRISMO (S. I – 1910)

Para los árabes la extracción dental era un recurso extremo, por lo que desarrollaron métodos para poder mantener los dientes en boca.

- Serapion (S. X): colocación de opio en las cavidades de las caries para eliminar el dolor.
- Leewenhoek (1678): Señalo la presencia de microorganismos en los conductos radiculares.
- Ambroise Paré: Aconseja la esencia de clavo como medicamento y ofrece indicaciones para el diagnóstico diferencial entre pulpitis y periodontitis.
- Fauchard: Fundador de la Odontología moderna, recomienda curas de algodón con clavo y eugenol para cavidades de caries profundas con dolor. Y para los abcesos, la introducción de una sonda en el conducto para drenar el pus y eliminar el dolor. Empleando Pb para la obturación posterior de los conductos.
- Hudson: Para intentar conseguir una obturación hermética diseño atacadores especiales.
- Maynard (1838): Fabricó el primer instrumento endodóntico con un resorte de reloj y otros para el ensanchamiento y conformación cónica del conducto.
- En 1839 surge la primera Escuela de Odontología del Mundo en Baltimore (EE.UU).
- Hill, A. (1847): Introducción de la gutapercha como material restaurador en odontología, mezclándolo con carbonato de calcio.
- Barnum (1864): Empleó por primera vez el dique de goma.
- Bowman (1867): Uso de los conos de gutapercha para la obturación de conductos.

- Magitot (1867): Propuso la corriente eléctrica como prueba de la vitalidad pulpar.
- Black (1870): Óxido de Cinc como material de recubrimiento pulpar.
- Miller (1890): Demuestra la presencia de bacterias en el conducto y su importancia en la etiología de las enfermedades pulpares y periapicales. Y con ello, el tratamiento de conductos deja de ser sinónimo de obturación. Se intentará buscar un medicamento capaz de destruir todos los microorganismos y resolver el problema de los dientes despulpados e infectados.
- Price (1901): Puso en relieve la importancia del uso de los Rayos X en endodoncia (visión de las lesiones periapicales)

3.-ÉPOCA DE LA INFECCIÓN FOCAL Y LOCALIZACIÓN ELECTIVA

A pesar de los hallazgos de los últimos años de la época anterior, no fue hasta 1920 cuando llegó la “Teoría de la sepsis oral” a los EEUU, y se estudió clínica y experimentalmente.

- Billings (1921): Afirmó que el diente despulpado era un foco de infección y el responsable de enfermedades sistémicas.
- Rosenow (1922): Propuso la “Teoría de la localización electiva”: Desvitalizó dientes de perro y provocó una infección artificial y observó que las bacterias de este foco llegaban a sangre, y por una bacteriemia se fijaban en un órgano a elección y de menor resistencia para producirle alteraciones patológicas.

Esta teoría de la sepsis oral dió pie a numerosas investigaciones. Determinando una separación entre los que se dedicaban al estudio y la práctica endodóntica, surgiendo básicamente tres grupos:

3.-1 LOS RADICALES:

Por temor a la infección focal indicaban la extracción de todos los dientes endodonciados, incluso aquellos en los que el tratamiento estaba bien realizado.

3.-2 LOS CONSERVADORES:

Continuaban realizando la endodoncia, pero intentando mejorar la técnica y darle más base científica.

3.-3 LOS INVESTIGADORES:

Mostraron la necesidad de un mayor respeto a los tejidos periapicales, iniciándose una moderación en el uso de métodos y medios antibacterianos enérgicos, basándose en principios más biológicos, con lo que surge la era biológica. Este grupo también intenta combatir las ideas de los radicales, iniciándose la tercera época de la historia endodóntica.

4.- ÉPOCA DEL RESURGIMIENTO ENDODÓNTICO (1928-1936)

En esta época se demostró con pruebas radiológicas: la necesidad de los rayos X para la realización de una buena endodoncia, y como ésta obtenía resultados satisfactorios en la disminución de las lesiones periapicales de los dientes afectados.

También se produjeron una serie de pruebas bacteriológicas e histopatológicas, en las que se enfrentaron resultados de bacteriólogos e histopatólogos. Y tras numerosos estudios, *Fish y Mac Lean*, demostraron que las bacterias recogidas en el ápice del alveolo dentario (bacteriemia transitoria), eran llevadas desde las bolsas periodontales hacia aquellas regiones, de igual modo que al interior de los vasos que se rompían durante la extracción del diente.

Por todo ello, y tras repetidas experiencias en lo mismo, se invalidaron todas las teorías y trabajos realizados hasta 1936: comprobaron que en realidad no existían bacterias en aquellas zonas. Y con ello se entra en la etapa de la afirmación de la endodoncia.

5.- ÉPOCA DE LA AFIRMACIÓN DE LA ENDODONCIA (1936-1976)

Fish (1939), no quedó satisfecho con el fecho de que las pruebas radiológicas mostrasen una lesión periapical y que no existieran microorganismos en esa zona, así que decidió realizar nuevos estudios en perros. Tras lo cual definió cuatro zonas:

5.-1 ZONA DE INFECCIÓN:

Donde se encontraba el área central de bacterias rodeadas por leucocitos neutrófilos polimorfonucleares. Sede de los microorganismos.

5.-2 ZONA DE CONTAMINACIÓN:

Donde no encontró microorganismos, pero si sus toxinas, que producían la destrucción celular.

5.-3 ZONA DE IRRITACIÓN:

De igual modo que la anterior no presentaba microorganismos pero, a diferencia, sus toxinas se encontraban más diluidas (lisis ósea alrededor de la lesión para impedir su avance).

5.-4 ZONA DE ESTIMULACIÓN:

Caracterizada por la presencia de fibroblastos y osteoblastos. Las toxinas estaban tan diluidas, que en lugar de irritación, estimulaban la regeneración ósea por la estimulación de los fibroblastos.

Esta información la extrapoló a los dientes despulpados y obtuvo las siguientes conclusiones:

- El foco de infección estaba localizado en el interior del conducto.
- Las zonas de defensa orgánica se encontraban en la zona periapical

(Región sagrada por su poder de autoreparación, para laceración de la lesión inicial).Por ello, una vez eliminada la causa de la infección del interior del conducto, se frenará la consecuencia que era la lesión periapical.

También vio que en función de la virulencia y número de bacterias aparecían procesos agudos (alto número y virulencia, además de resistencia orgánica baja) o crónicos (bajo número y virulencia, a la vez que resistencia elevada) en el diente.

6.- ENDODONCIA CONTEMPORÁNEA

Es difícil establecer una fecha concreta del inicio de este último período en la endodoncia hasta hoy en día.

Lo que si es cierto es que es el período de los sistemas rotatorios de níquel - titanio, del estudio de los irrigantes, de los motores de endodoncia, del dique de goma, de los distintos sistemas de obturación, de los distintos selladores de endodoncia, de la gutapercha y el resilon.

Walia, Brantly y Gerstein, en la década de los ochenta, refirieron el uso del alambre de ortodoncia de Nitinol para la fabricación de limas endodónticas manuales.

Estas limas, poseían dos o tres veces más flexibilidad elástica que las de acero inoxidable, además de mayor resistencia a la fractura por torsión. A partir del inicio de la década de los noventa, las empresas fabricantes de instrumentos comienzan a producir las limas manuales de níquel-titanio. Debido a la súper elasticidad de estas limas, no se aconsejó su uso para la exploración de canales o para abrir espacio en dirección apical.

Luego, surgió la necesidad de imitar el movimiento manual, pues la flexibilidad del nitinol permitía la introducción de los instrumentos ejecutando una rotación de 360° hasta en conductos curvos. Así es como surge el primer

conjunto de instrumentos rotatorios fabricados a partir de esta liga; NT Sensor (NT Company USA).

La base teórica del funcionamiento de esta lima está en el condensador de McSpadden, que fue confeccionado en nitinol para facilitar su utilización en canales curvos. En poco tiempo, otros instrumentos de níquel-titanio invadieron el mercado como el Sistema Lightspeed, el Profile, Quantec y Pow-R, Protaper, K3, Hero 642, Mtwo, Race, Endosequence, GT...

Hoy en día existen muchos sistemas distintos de instrumentos rotatorios, y el objetivo de todos ellos es aprovechar las cualidades del NiTi para poder realizar nuestros tratamientos de endodoncia

CAPÍTULO 2

1.- PRINCIPIOS DE BIOSEGURIDAD

Las normas de bioseguridad están destinadas a reducir el riesgo de transmisión de microorganismos de fuentes reconocidas o no reconocidas de infección en Servicios de Salud vinculadas a accidentes por exposición a sangre y fluidos corporales.

Tanto los Cirujano Dentistas y el personal de Salud son quienes están más expuestos a contraer las enfermedades infectocontagiosas como el SIDA, la hepatitis B, la tuberculosis, el herpes y las infecciones por virus hominis. El consultorio odontológico es uno de los ambientes en los que el paciente y el profesional pueden adquirir estas enfermedades si no se toma en consideración los fundamentos de Bioseguridad.

2.-BIOSEGURIDAD

2.-1 CONCEPTO:

Es el conjunto de medidas preventivas que tienen como objeto proteger la salud y seguridad personal de los profesionales de salud y pacientes frente a los diferentes riesgos producidos por agentes biológicos, físicos, químicos y mecánicos.

Estas normas nos indican cómo hacer para cometer menos errores y sufrir pocos accidentes y, si ellos ocurren, cómo debemos minimizar sus consecuencias.

BIOSEGURIDAD debe entenderse como una doctrina de comportamiento encaminada a lograr actitudes y conductas que disminuyan el riesgo del trabajador de la salud de adquirir infecciones en el medio laboral.

Compromete también a todas aquellas otras personas que se encuentran en el ambiente asistencial, éste ambiente debe estar diseñado en el marco de una estrategia de disminución de riesgos.

2.-2 LOS PRINCIPIOS DE BIOSEGURIDAD

2.-2.-1 UNIVERSALIDAD:

Implica considerar que toda persona puede estar infectada. Asimismo, considerar todo fluido corporal como potencialmente contaminante. Las medidas deben involucrar a todos los pacientes de todos los servicios, independientemente de conocer o no su serología.

2.-2.-2 USO DE BARRERAS:

Comprende el concepto de evitar la exposición directa a sangre y otros fluidos orgánicos potencialmente contaminantes, mediante la utilización de materiales adecuados que se interpongan al contacto de los mismos.
La utilización de barreras (ej. guantes) no evitan los accidentes de exposición a estos fluidos, pero disminuyen las consecuencias de dicho accidente.

2.-2.-3 MEDIOS DE ELIMINACIÓN DE MATERIAL CONTAMINADO:

Comprende el conjunto de dispositivos y procedimientos adecuados a través de los cuales los materiales utilizados en la atención de pacientes, son depositados y eliminados sin riesgo de contagio por mal manejo de estos

3.-LIMPIEZA Y DESINFECCION DE MATERIALES Y EQUIPO

3.-1 CLASIFICACION DE MATERIALES

3.-1.-1 CRÍTICOS

Los materiales o instrumentos expuestos a áreas estériles del cuerpo deben esterilizarse. Ej. Instrumental quirúrgico y/o de curación.

3.-1.-2 SEMI CRÍTICO

Los materiales o instrumentos que entran en contacto con membranas mucosas pueden esterilizarse o desinfectarse con desinfectantes de alto nivel (glutaraldehído). Ej. Equipo de terapia ventilatoria, Endoscopios, Cánulas endotraqueales, Espéculos vaginales de metal.

3.-1.- 3 NO CRÍTICO

Los materiales o instrumentos que entran en contacto con la piel íntegra, deben limpiarse con agua y jabón y desinfectarse con un desinfectante de nivel intermedio o de bajo nivel.
Ejemplo. Esfignomanómetros, Vajilla, Chatas y violines, Muebles, Ropas.
Los artículos críticos, semicriticos y no críticos deben ser limpiados mediante acción mecánica utilizando agua y un detergente neutro o enzimático.
Los críticos deben ser esterilizados, los semicriticos pueden ser procesados con desinfectantes de alto nivel (ej. glutaraldehído al 2% en un tiempo mínimo de 20 minutos) y los no críticos mediante desinfección de nivel intermedio o de bajo nivel.

4.- PRECAUCIONES EN LA CONSULTA DEL PACIENTE:

Considerar los siguientes aspectos en la evaluación del paciente:

- En la historia clínica: Referencias sobre la pérdida de peso, procesos infecciosos por bacterias, virus, hongos (con especial énfasis en infecciones por mycobacterium tuberculosis, virus de Hepatitis B, C, Herpes simple y SIDA).

- En el examen clínico: presencia de lesiones en piel o mucosa; linfadenopatías

5.- RECOMENDACIONES PARA EL TRATAMIENTO DE PACIENTES

5.-1 LAVADO DE MANOS:

Su finalidad es eliminar la flora bacteriana transitoria, reducir la residente y evitar su transporte.

Por ello es imprescindible el lavado de manos antes y después de la colocación de los guantes.
Se recomienda soluciones jabonosas que contengan un 4% de Gluconato de Clorhexidina como ingrediente activo debido a su acción residual. Los jabones en barra pueden convertirse en focos de infección cruzada
El enjuague debe realizarse con agua fría para cerrar los poros, el secado debe realizarse con servilletas o toallas de papel. Las toallas de felpa pueden convertirse en focos de infección cruzada.

Lavarse las manos inmediatamente después de contactar sangre, saliva o instrumental de operatoria.

5.-2 GUANTES

Se recomienda para el examen clínico guantes descartables no esterilizados. Para procedimientos quirúrgicos se recomienda los descartables esterilizados. Los guantes reusables deben ser gruesos y se emplean solo para el lavado de instrumentos.
Los guantes contaminados con sangre u otros fluidos deber ser descartados

5.-3 MASCARILLAS

La mascarilla protege principalmente la mucosa nasal y evita su contaminación por aerosoles originados por el instrumental rotatorio del consultorio.

5.-4 PROTECTORES OCULARES

Evitan las lesiones oculares causadas por partículas proyectadas hacia el rostro del operador, a la vez que protege contra infecciones considerando que muchos gérmenes de la flora oral normal son patógenos oportunistas.
Debido a la dificultad para su esterilización hay que lavarlos entre paciente y paciente con agua, jabón germicida o soluciones antisépticas.

5.-5 VESTIMENTA DEL PROFESIONAL

Comprende mandil, pechera y gorro. Tiene por finalidad evitar la introducción de microorganismos en el área de trabajo. Asimismo, evita la contaminación de la ropa normal durante la atención en el consultorio.
Los mandiles deben tener manga larga, cuello alto y cerrado.

CAPITULO 3

1.-VARIAS DEFINICIONES DE ENDODONCIA:

- La endodoncia o tratamiento de conductos es un procedimiento por medio del cual se elimina la pulpa afectada de un diente, dañado o muerto y se sella el conducto.

- “La endodoncia es la parte de la odontología que estudia las enfermedades de la pulpa dentaria y de las del diente con pulpa necrótica, con o sin complicaciones periapicales”. ***Lasala***

- “La endodoncia es la parte de la odontología que se ocupa de la etiología, diagnóstico, prevención y tratamiento de las enfermedades de la pulpa dental y sus complicaciones”. ***Maisto***

- “Endodoncia es ciencia y es arte, comprende la etiología, prevención, diagnóstico y tratamiento de las alteraciones patológicas de la pulpa dentaria y de sus repercusiones en la región periapical y por consiguiente en el organismo”. ***Leonardo***

- “La endodoncia se define como la rama de la odontología que se ocupa de la etiología, diagnóstico, prevención y tratamiento de las enfermedades de la pulpa dentaria y de las del diente con pulpa necrótica, con o sin complicaciones apicales”. ***Mondragón***

CAPITULO 4

1.- LA CAVIDAD PULPAR

La cavidad pulpar es el espacio que se encuentra en el interior del diente, limitado en toda su extensión por dentina, excepto a nivel del foramen o forámenes apicales; con la forma aproximada del exterior del diente, pero lamentablemente sin presentar la misma regularidad, aunque sí, salidas, entradas y hendiduras, como consecuencia del depósito de dentina secundaria.

Esta cavidad está dividida en dos porciones: la coronaria y radicular

1.-1 PORCIÓN CORONARIA DENOMINADA CÁMARA PULPAR:

Está situada en el centro de la corona, siempre es única, acompaña la forma externa de la corona, por lo general es voluminosa y aloja la pulpa coronaria. Está constituida por:

1.-1.-1 PARED OCLUSAL, INCISAL O TECHO:

Presentaforma cóncava, con la concavidad hacia la cara oclusal o el borde incisal y prominencias dirigidas hacia las puntas de las cúspides, donde se alojan los cuernos pulpares.

1.-1.-2 PARED CERVICAL O PISO:

Es la cara opuesta al techo y más o menos paralela a la pared oclusal. El piso de la cámara tiene con frecuencia en la parte media una superficie

convexa, lisa y pulida que presenta en sus ángulos, nichos de forma cónica que corresponden a los orificios de entrada a los conductos radiculares.

1.-1.-3 PAREDES LATERALES CIRCUNDANTES:

Mesial, distal, vestibular y lingual o palatina, nombre correspondiente a las caras del diente hacia donde están orientadas. Por seguir la forma externa del diente, frecuentemente presentan el espolón, codo o zoclo cervical que forma un escalón en la región más profunda de la pared lateral.

1.-2 PORCIÓN RADICULAR O CONDUCTOS RADICULARES:

Es la parte de la cavidad pulpar correspondiente a la porción radicular de los dientes: en los que presentan más de una raíz se inicia en el piso y termina en el foramen apical. Tiene forma cónica con la base mayor dirigida hacia el piso y el vértice hacia la porción apical, forma similar a la de la raíz. Con fines didácticos y para su descripción, es posible dividir el conducto radicular en tercios:

- Tercio apical
- Tercio medio
- Tercio cervical

El conducto radicular está constituido por dos conos unidos por sus vértices: uno largo o conducto dentinario, donde se localiza la pulpa dentaria, tiene por límite apical la unión cemento - dentina - conducto (CDC) y otro conducto muy corto o conducto cementario.

2.- DEFINICIONES DE ANATOMÍA DENTAL

2.-1 CORONA ANATÓMICA:

Porción del diente cubierta por esmalte. La corona anatómica permanece durante toda la vida del diente y puede ser identificada aún en dientes extraídos.

2.-2 RAÍZ ANATÓMICA:

Porción del diente no cubierta por esmalte. Puede estar cubierta por cemento radicular o por dentina expuesta

2.-3 CORONA CLÍNICA:

Porción del diente oclusal a lo más profundo del surco crevicular (adherencia epitelial). Denominada también corona funcional, puesto que es la porción del diente que funciona como corona.

2.-4 RAÍZ CLÍNICA:

Porción del diente apical a la adherencia epitelial. Llamada también raíz funcional, será la que sostenga al diente en su alveolo. De importancia capital para impedir la movilidad del diente y dar la relación corona-raíz para cualquier aparato protésico

3.- TERMINOLOGIA DE LOS CONDUCTOS RADICULARES

La terminología descrita por *Pucci y Reig* (1944) ha sido seguida con pequeñas modificaciones por la mayor parte de los autores iberoamericanos como *Kuttler* (1960) y de Deus (1975). A continuación se describe una síntesis de esta nomenclatura.

3.-1 CONDUCTO PRINCIPAL

Es el conducto más importante que pasa por el eje dentario y generalmente alcanza el ápice.

3.-2 CONDUCTO BIFURCADO O COLATERAL

Es un conducto que recorre toda la raíz o parte, más o menos paralelo al conducto principal y puede alcanzar el ápice.

3.-3 CONDUCTO LATERAL O ADVENTICIO

Es el que comunica el conducto principal o bifurcado (colateral) con el periodonto a nivel de los tercios medio y cervical de la raíz. El recorrido puede ser perpendicular u oblicuo.

3.-4 CONDUCTO SECUNDARIO

Es el conducto que similar al lateral. Comunica directamente el conducto principal o colateral con el periodonto, pero en el tercio apical.

3.-5 CONDUCTO ACCESORIO

Es el que comunica un conducto secundario con el periodonto por lo general en pleno foramen apical.

3.-6 INTERCONDUCTO

Es un pequeño conducto que comunica entre si dos o más conductos principales o de otro tipo sin alcanzar el cemento y el periodonto.

3.-7 CONDUCTO RECURRENTE

Es el que partiendo del conducto principal, recorre un trayecto variable desembocando de nuevo en el conducto principal, pero antes de llegar al ápice.

3.-8 CONDUCTOS RETICULARES

Es el conjunto de varios conductillos entrelazados en forma reticular, como múltiples interconductos en forma de ramificaciones que pueden recorrer la raíz hasta alcanzar el ápice.

3.-9 CONDUCTO CAVOINTERRADICULAR

Es el que comunica la cámara pulpar con el periodonto en la bifurcación de los molares los han estudiado en el primer molar inferior.

3.-10 DELTA APICAL.

Lo constituyen las múltiples terminaciones de los distintos conductos que alcanzan el foramen apical múltiples, formando un delta de ramas terminales. Este complejo anatómico significa, quizás, el mayor problema histopatológico, terapéutico y pronóstico de la endodoncia actual.

CAPÍTULO 5

1.- PATOLOGÍAS PULPAR

Al ser imposible determinar el diagnóstico histológico de la pulpa, sin extraerla y examinarla, se ha desarrollado un sistema de clasificación clínica. Este sistema se basa en los síntomas del paciente y los resultados de las pruebas clínicas; y pretende ayudar al clínico a decidir el tratamiento.

2.- PULPA SANA

El término pulpa sana se refiere a una pulpa vital, libre de enfermedades; puede presentar una gran variación en su estructura histológica según su edad y funciones. Es una pulpa asintomática que produce una respuesta de débil a moderada frente a estímulos térmicos, mecánicos y eléctricos. La respuesta cesa casi inmediatamente (1-2 segundos) cuando el estímulo desaparece. El diente y su aparato de sostén no tienen una respuesta dolorosa a la percusión o palpación. En las radiografías no existe evidencia de reabsorción radicular, y la lámina dura está intacta. Los dientes con calcificaciones pulpares, en ausencia de otros síntomas y signos adicionales, se consideran dentro de los límites normales.

3.-PULPITIS REVERSIBLE

La pulpitis reversible implica una pulpa inflamada que conserva la vitalidad, y que mantiene la capacidad reparadora suficiente para recuperar la salud si se elimina el irritante que la causa.

3.-1 CLÍNICA:

Dolor agudo a la aplicación de estímulos térmicos o/y osmóticos. Al quitar el estímulo la pulpa permanece asintomática.

3.-2 DIAGNÓSTICO:

Evidencia de caries dental, restauración fracturada, tratamiento restaurador reciente o cúspides fisuradas. Durante las pruebas de vitalidad la pulpa reacciona más al frío que los dientes normales, y con mayor rapidez que al calor. La percusión suele ser negativa. Radiográficamente el espacio del ligamento periodontal y la lámina dura son normales.

3.-3 TRATAMIENTO:

La eliminación de la causa de irritación debe hacer que cedan la inflamación de la pulpa y los síntomas.

3.-3.-1 TRATAMIENTO RESTAURADOR RECIENTE:

Se debe ajustar la oclusión para eliminar el traumatismo oclusal como causa de molestias (no es causa de pulpitis irreversible).

4.- PULPITIS IRREVERSIBLE

La pulpitis irreversible puede ser aguda, subaguda (exacerbación leve de una pulpitis crónica) o crónica. La pulpa con inflamación aguda es sintomática, mientras que la pulpa con inflamación crónica es asintomática en la mayoría de casos.

4.-1 PULPITIS IRREVERSIBLE SINTOMÁTICA

A causa del entorno en que se encuentra la pulpa, una respuesta inflamatoria intensa puede conducir a un aumento perjudicial de la presión tisular, que sobrepase la capacidad de los mecanismos compensadores de la pulpa vital, impidiendo la recuperación de su salud.

4.-1.-1 CLÍNICA:

La intensidad de los síntomas clínicos varía según va aumentando la respuesta inflamatoria; dependerá del grado de presión intrapulpar y de la viabilidad de las fibras nerviosas. La pulpitis irreversible puede ocasionar un dolor agudo con la aplicación de estímulos térmicos, que persiste después de eliminar el estímulo (afectación inflamatoria de las fibras nerviosas A-delta).Cuando cede el dolor exagerado puede persistir una molestia sorda de carácter pulsátil (afectación inflamatoria de las fibras nerviosas C nocioceptivas). El dolor espontáneo (no provocado) es también característico de la pulpitis irreversible. Si el dolor de la pulpa es prolongado e intenso, los efectos excitadores centrales pueden producir dolor referido.. En un diente con pulpitis irreversible a veces, el frío proporciona alivio del dolor intenso (por la vasoconstricción y disminución de la presión tisular). En ocasiones, los cambios de postura (tenderse o inclinarse hacia delante) provocan dolor (por aumento de la presión), lo que puede llegar a causar interrupciones del sueño.

4.-1.-2 DIAGNÓSTICO:

La respuesta a las pruebas de vitalidad con estimulación térmica puede ser igual que en la pulpitis reversible, pero el dolor persiste después de quitar el estímulo. El calor intensifica la respuesta al progresar la inflamación, y el frío tiende a aliviar el

dolor en las fases avanzadas de la pulpitis (Fibras A-delta no viables). La sensibilidad a la percusión indica una pulpitis irreversible con periodontitis apical aguda. Radiográficamente la zona periapical suele tener una configuración normal, aunque podemos observar un ligero ensanchamiento en las fases avanzadas de la pulpitis.

4.-1.-3 TRATAMIENTO:

La pulpitis irreversible requiere el tratamiento endodóntico

4.-2 PULPITIS IRREVERSIBLE ASINTOMÁTICA O PULPA NO VITAL CRONICA.

La pulpitis irreversible asintomática es una respuesta inflamatoria del tejido pulpar a un irritante. No produce dolor debido a la disminución de la presión intrapulpar por debajo del umbral de los receptores para el dolor. Esto es debido a que los productos de la zona exudativa:

4.-2 .-1 TRATAMIENTO:

El tratamiento de la pulpa no vital crónica es la endodoncia.

4.-3 PULPITIS IRREVERSIBLE ASINTOMÁTICA ABIERTA

Inflamación pulpar crónica que se caracteriza por la formación de un absceso en el punto de exposición cariosa. No produce dolor. Aunque éste puede aparecer si los alimentos impactados dificultan el drenaje o se produce una inoculación repentina de contaminantes en el tejido pulpar. Esto daría lugar a una pulpitis sintomática

5.-PULPITIS HIPERPLÁSICA

A veces, la irritación crónica de bajo grado, con abundante vascularización, típica de personas jóvenes, da lugar a un crecimiento rojizo, con forma de coliflor, del tejido de la pulpa a través y alrededor de una exposición cariosa. Esta proliferación de tejido granulomatoso se conoce como pólipo pulpar, y suele recubrirse por epitelio de la mucosa oral. El pólipo contiene pocas fibras nerviosas, por lo que es relativamente insensible al tacto. Aunque sangra fácilmente al sondar la cavidad. Es indoloro. Las pruebas térmicas y eléctricas pueden dar respuestas normales. Y tampoco se aprecian signos radiográficos periapicales. Antes de iniciar el tratamiento de conductos es necesaria la eliminación del pólipo con una careta afilada.

6.- PULPITIS ASINTOMÁTICA CERRADA

Pulpitis secundaria a una intervención operatoria, un traumatismo o una lesión periodontal. No hay por tanto exposición por caries. Si el daño pulpar es mínimo, la pulpitis crónica incipiente puede remitir.

7.- NECROSIS

Significa muerte de la pulpa. Es la evolución de una pulpitis irreversible no tratada, una lesión traumática o cualquier circunstancia que origine interrupción prolongada del suministro de sangre a la pulpa. La necrosis pulpar puede ser total o parcial (más común en dientes multirradiculares).

7.-1 CLÍNICA:

No existen verdaderos síntomas de necrosis pulpar ya que, en esta fase, las fibras sensoriales de la pulpa están destruidas. Sin embargo, se puede originar dolor en los tejidos perirradiculares, inflamados a causa de la degeneración pulpar.

7.-2 DIAGNÓSTICO:

La necrosis total no produce dolor en el diente. No existe movilidad. La palpación y la percusión son negativas, y los hallazgos radiográficos normales (a no ser que exista una inflamación periapical concomitante). Las pruebas de vitalidad no dan ninguna respuesta. Puede observarse un cambio en la coloración del diente.

7.-3 TRATAMIENTO:

La necrosis pulpar requiere el tratamiento endodóntico del diente..

8.- ETIOLOGÍA DE LA PATOLOGÍA PULPAR

Las causas de la patología pulpar pueden clasificarse en:

8.-1 CAUSAS NATURALES:

a) Caries
b) Traumatismos (fractura, luxación, bruxismo)
c) atrición
d) abrasión
e) Anomalías morfológicas dentales (diente invaginado, dens in dente...
f) Envejecimiento
g) Idiopáticas (reabsorción interna...)

8.-2 YATRÓGENAS (PROVOCADAS POR EL DENTISTA)

Preparación de cavidades (calor, secado, exposición pulpar...)

a) Colocación de materiales irritantes
b) Colocación de sustancias medicamentosas
c) Microfiltración
d) Movimientos ortodóncicos
e) Raspado periodontal

La reacción inflamatoria que se desencadena puede ser provocada de una forma directa, por un contacto directo de irritantes con la dentina expuesta (productos bacterianos, elementos de la dentina careada, productos químicos de alimentos...). También puede darse una reacción inmunitaria humoral o celular. En ambos casos se produce una liberación de mediadores químicos que inician la inflamación pulpar.

CAPÍTULO 6

1.- DIAGNÓSTICO EN ENDODONCIA.

1.-1 ANAMNESIS:

Deberemos determinar el motivo principal de consulta, que debe incluir una cronología del proceso. El síntoma principal será el dolor. Deberemos intentar determinar la localización del proceso, su origen (espontáneo o provocado), su duración y el carácter del dolor (sordo o agudo; con o sin irradiación).

Toda la información que se extraiga de la anamnesis será subjetiva (síntomas), y como tal debe valorarse. Debe contrastarse con la información objetiva (signos) aportada por la exploración.

La anamnesis nos permitirá establecer si el dolor al que nos enfrentamos es un dolor localizado (de componente más bien periapical) o irradiado (de componente más bien pulpar); o si se corresponde a una lesión pulpar reversible o irreversible.

1.-2 EXPLORACIÓN FÍSICA:

La exploración, que incluye la inspección, palpación y percusión, debe extenderse a los tejidos duros dentarios y a los tejidos blandos circundantes. Aunque en la misma debemos intentar encontrar evidencias que nos ratifiquen o descarten las posibles opciones que nos ha abierto la anamnesis (diagnóstico diferencial), ello no debe hacernos olvidar la importancia de seguir una sistemática en la exploración que evite que nos puedan pasar por alto elementos de alto valor diagnóstico, o entidades clínicas diferentes al

motivo principal de consulta, pero que estamos obligados a diagnosticar y comunicar al paciente, tales como tumores de los tejidos blandos orales.

1.-2.-1 INSPECCIÓN:

La inspección deberá siempre seguir una rutina clínica, y remitimos al lector a cualquier tratado para una mejor descripción de este apartado. Recordar tan solo la importancia de no dejar de lado la inspección de los tejidos blandos, que es probablemente lo primero que debamos evaluar. Siguiendo un orden siempre igual en todos los pacientes, buscaremos la existencia de inflamación de los tejidos, de fístulas, de cambios de coloración, de úlceras. Concluida la exploración de los tejidos blandos, procederemos a la exploración de los tejidos dentarios, buscando dientes con pérdidas de tejido duro (traumatismos, abrasiones, erosiones, atriciones, abraciones), cavidades, restauraciones o recubrimientos cuspídeos.

1.-2.-2 PALPACIÓN:

La palpación de los tejidos blandos nos permite evaluar la existencia de tumefacciones, y de las características de las mismas. Podremos evaluar también la alteración de la sensibilidad de los tejidos orales alrededor del diente a examen. Un aumento en la sensibilidad indica que la inflamación del ligamento periodontal, alrededor del diente afecto, se ha extendido al periostio. Con la palpación también se puede detectar una tumoración incipiente.

La palpación nos permitirá determinar la existencia de movilidades dentales, que nos orientarán sobre la integridad del aparato de inserción del diente. Se realizará mediante un instrumento rígido, tal como el mango de un espejo, y no sólo con los dedos.

1.-2.-3 PERCUSIÓN:

La percusión es un elemento de ayuda para localizar dientes con dolor periapical. La percusión de un diente con patología periapical aguda puede dar dolor de moderado a severo. Es preciso realizar siempre una presión digital ligera sobre el diente antes de percutir con el mango del espejo. La percusión sobre un diente con una gran irritación periapical puede provocar un dolor muy agudo, y en esos casos la simple presión ligera sobre el diente puede orientar el diagnóstico.
La percusión puede también ser de ayuda en situaciones sin patología pulpar, tales como traumas oclusales o patología periodontal.

1.-3 EXPLORACIÓN COMPLEMENTARIA:

1.-3.-1 PRUEBAS TÉRMICAS

1.-3.-1.-1 Prueba De Frío

La prueba térmica más habitual es la prueba de frío. Para realizarla nos valemos de una bolita de algodón pequeña sujeta con unas pinzas con cierre, y la congelamos por medio de un gas comprimido. Inmediatamente colocamos dicha torunda de algodón sobre la superficie vestibular de uno de los dientes a explorar, previamente secado con una gasa o con un rollo de algodón. Seguidamente exploramos otro diente, y así varios. El diente problema lo exploramos entre dientes presuntamente normales, para ver si existen diferencias en la respuesta. La prueba puede realizarse si se prefiere con cárpule congelados o cualquier otro sistema de dispensado de frío.

1.-3.-1.-2 Prueba De Calor

La prueba de calor puede hacerse con una barrita de gutapercha de un cierto grosor, que calentamos a la llama, y colocamos sobre la superficie vestibular del diente. Es útil secar primero el diente, y a continuación pincelarlo con vaselina líquida, para evitar que la gutapercha se pegue a la superficie vestibular.

1.-3.-1.-3 Pruebas Eléctricas

El pulpómetro usa la excitación eléctrica para la estimulación de las fibras sensoriales A-delta pulpares. Una respuesta positiva simplemente indica la existencia de fibras sensoriales con vitalidad. Esta prueba no proporciona ninguna información sobre la vascularización de la pulpa, que es el verdadero determinante de su vitalidad. Por los falsos positivos y falsos negativos, unido a la poca especificidad, es una prueba que cada vez realizamos menos, y aporta poca información respecto a las pruebas térmicas.

1.-4 PRUEBA DE LA CAVIDAD

En algunas ocasiones tenemos sospechas de la existencia de una necrosis pulpar, pero no estamos totalmente seguros. En esas circunstancias, sin anestesia, podemos tallar una pequeña caja en oclusal (premolares y molares) o bucal (incisivos y caninos), penetrando en dirección pulpar. Si accedemos a la pulpa sin dolor, es que existía la necrosis. Si el paciente tiene sensibilidad durante la penetración a dentina, implicará la existencia de vitalidad pulpar, obligando a reevaluar la necesidad de tratamiento de conductos.

1.-5 PRUEBA DE LA ANESTESIA

La prueba de la anestesia permite localizar el origen del dolor. En pacientes con dolor agudo en que nos es difícil establecer el origen del dolor (por ejemplo pacientes con muchas restauraciones con pulpitis irreversible sintomática sin lesiones de caries nuevas), el anestesiar una zona puede ayudarnos a determinar el origen aproximado de la lesión. El problema de esta prueba es que nos descarta un cuadrante o un grupo dentario, pero nos impide proseguir con otras pruebas exploratorias, ya que, si anestesiamos la zona problema, ya no habrá más respuesta al resto de pruebas.

2.- LA ANESTESIA

Es un acto médico controlado en el que usan fármacos para bloquear la sensibilidad táctil y dolorosa de un paciente, sea en todo o parte de su cuerpo y sea con o sin compromiso de conciencia.

2.-1 TECNICA INFILTRATIVA MAXILAR SUPERIOR

La anestesia local es la pérdida de la sensibilidad en un área circunscrita del cuerpo, causada por la depresión de la excitación en las terminaciones nerviosas o una inhibición en el proceso de conducción en los nervios periféricos, sin inducir la pérdida de la conciencia.
Los anestésicos locales usados en Odontología se administran principalmente a través de dos técnicas: Infiltrativas y Tronculares.
Las infiltrativas actúan directamente sobre las terminaciones libres de la mucosa oral en cambio las tronculares ejercen su efecto sobre el tronco nervioso.
El maxilar superior se caracteriza por ser un hueso muy esponjoso (poroso) razón por la cual, las técnicas infiltrativas están indicadas. En cambio en el

maxilar inferior, sólo el sector anterior (de canino a canino) es poroso estando también indicada esta técnica, pero en el sector posterior mandibular debido a que el hueso es denso las técnicas recomendadas son las tronculares.

2.-2 DESCRIPCIÓN DE LA TÉCNICA ANESTESICA EN EL MAXILAR SUPERIOR

Con el paciente en posición decúbito dorsal, boca abierta con el plano oclusal maxilar superior perpendicular al piso. Depositamos un trozo de gasa embebido en anestésico tópico en la zona vestibular, frente al sector a trabajar, esperamos aproximadamente un minuto para obtener un efecto adecuado.

- Cargamos nuestra jeringa "Cárpule"
- Con una gasa seca limpiamos la mucosa bucal de restos de anestésico tópico, desinfectamos la zona con povidona u otro desinfectante y manteniendo el labio siempre separado para no volver a contaminar.
- Dirigimos la punta de la aguja, con el bisel hacia el reborde óseo, contactamos la mucosa y con un leve y seguro movimiento del labio hacia la punta de la aguja logramos penetrar la mucosa en forma indolora.
- Una vez introducida la aguja deberemos asegurarnos no estar dentro de un vaso sanguíneo, mediante la aspiración de la jeringa (traccionando el émbolo).
- La administración de la solución anestésica debe ser lenta pero continua a razón aproximada de 1 ml. / min. hasta completar aproximadamente un tuvo que contiene 1,8 ml.

- La dirección de la aguja en un comienzo es paralela al reborde alveolar, pero una vez obtenida cierta anestesia inclinamos la punta de la aguja hacia el reborde buscando contacto óseo suave.
- La profundidad de la aguja es de aproximadamente un cm. y una vez inyectada la solución anestésica retiramos la jeringa.
- El tiempo de latencia de las anestesia infiltrativas es bastante corto, en aproximadamente en un minuto tendremos una buena anestesia.

3.- RADIOGRAFÍA

La radiografía es una exploración complementaria, y por ello se debe realizar, en la fase diagnóstica, sólo para ayudar en el diagnóstico diferencial. En muchos casos, podemos llegar a ese diagnóstico sin necesidad de dichas radiografías. No obstante, aun cuando se haya alcanzado un diagnóstico de certeza sin necesidad de tomar radiografías, si queremos llevar a cabo un tratamiento de conductos radiculares tenemos la obligación de hacer un estudio detallado de las características de las raíces,
Para un buen diagnóstico endodóntico necesitamos unas radiografías mínimas, que para nosotros son dos o mejor tres radiografías periapicales.
Para llevar a cabo el diagnóstico suele precisarse más de una radiografía periapical: una toma ortoradial, y otra mesio y/o distoradial.
La radiografía ortoradial la utilizaremos para determinar:
Longitud aproximada del diente, tamaño de la cámara pulpar y de los conductos radiculares, trayecto de los conductos, radiolucideces dentarias: caries y reabsorciones.
La realización de radiografías mesio y distoradiales nos permitirán una mejor determinación de:
Número de raíces presentes, número de conductos presentes.
Es uno de los motivos por los que creemos necesario tomar radiografías en más de una proyección en la fase diagnóstica, conducto ancho que en su

avance hacia apical de repente desaparece nos debe hacer pensar en la posibilidad de que a ese nivel exista una bifurcación, que deberemos intentar localizar posteriormente en la instrumentación.

4.- TRANSILUMINACIÓN

Consiste en colocar, con la lámpara del equipo apagada, una fuente de luz a vestibular o bucal del diente sospechoso, y mirar desde el otro lado. La fuente de luz puede ser desde una luz azul de una lámpara de polimerización hasta la luz del instrumental rotatorio. Una luz más potente es preferible a una de menos energía. En caso de existir una grieta en profundidad, el haz de luz se interrumpe en ese punto, poniéndose así de manifiesto algunas de las grietas de dentina

En estos casos la Transiluminación puede ser de ayuda. No obstante no es una prueba definitiva, sino que ayuda a la localización de un diente problema ante una sospecha en base a la exploración física u otras pruebas complementarias realizadas.

CAPITULO 7

1.- ACCESO AL CONDUCTO RADICULAR

El acceso al conducto radicular es el conjunto de procedimientos que se inicia con

2.- LA APERTURA CORONARIA

Permite la limpieza de la cámara pulpar y la rectificación de sus paredes, y se continúa con la localización y preparación de su entrada.
Un acceso bien realizado propicia la iluminación y la visibilidad se la cámara pulpar y de la entrada a los conductos y facilita su instrumentación
La apertura cameral consiste en realizar una cavidad en el diente exponiendo la totalidad de la cámara pulpar, para proporcionar a los instrumentos un acceso sin obstáculos hasta el final de la raíz.

3.- LA CONDUCTOMETRÍA

Es el conjunto de maniobras necesarias para determinar la longitud del diente que debe ser trabajada, que generalmente suele ser toda excepto los 0'5-1 milímetros finales de la raíz. Existen varias formas de realizarla: manual (con limas manuales), radiográfica y electrónica (mediante unos aparatos llamados localizadores de ápice).
Persigue la limpieza del conducto y la conformación del mismo para facilitar la fase de obturación. Consiste fundamentalmente en eliminar todo el contenido del conducto y dejarlo en condiciones biológicas aceptables para poder ser obturado. En los procesos patológicos pulpares, no sólo se afecta la pulpa, sino también la dentina (tejido que rodea la pulpa), por lo que será también preciso eliminar parte de la pared del conducto. Esto se lleva a cabo

con unas limas de acero cónicas (más estrechas en la parte final de la raíz), las cuales se introducen dentro de los conductos radiculares, empezando con limas de diámetro fino, y vamos aumentándolo progresivamente. Con estas limas se puede trabajar a mano, o bien mediante unos aparatos que le confieren velocidad de rotación para hacer el procedimiento más rápido. Mientras tanto se debe irrigar el conducto con líquido irrigador y aspirar para evitar que queden restos empaquetados al final del conducto.

4.- AISLAMIENTO ABSOLUTO DEL CAMPO OPERATORIO.

El aislamiento del campo operatorio con dique de goma es indispensable en el tratamiento de conductos radiculares.

El aislamiento sirve para controlar los fluidos orales, mantener el campo operatorio seco y libre de contaminación, retraer los tejidos gingivales, carrillos, labios y lengua, manteniéndolos aislados de posibles injurias provocadas por el instrumental a utilizar, así como también evitar el paso accidental de instrumental, fragmentos metálicos, resinas compuestas y restos de tejido dental que pasen a los tejidos orales circundantes y a la faringe, disminuyendo el tiempo de trabajo y proporcionando al operador mayor comodidad para trabajar y mayores garantías de seguridad y calidad dentro de la realización del tratamiento
Para realizarlo, se requiere de dique de goma, arcos sujetadores de ésta, grapas, perforadores y porta grapas. Aunque generalmente la colocación correcta del dique de goma se puede llevar a cabo con rapidez, en ciertos casos su colocación habitual se dificulta.

4.-1 VENTAJAS DEL AISLAMIENTO ABSOLUTO

Las ventajas del aislamiento absoluto son:

- Protección del paciente contra aspiración y deglución: Mediante el aislamiento con tela de caucho se evita la entrada de diferentes piezas en el tracto digestivo y en las vías respiratorias. Dentro de estos materiales encontramos los instrumentos de endodoncia, detritos microbianos, restos de materiales de obturación, objetos colados y todos los líquidos utilizados.
- Protección infecciosa de paciente, asistente y odontólogo
- Campo de trabajo aséptico: Se protegen los túbulos dentinales y los espacios adyacentes al conducto radicular de contaminación bacteriana adicional a la ya existente en dichos sitios
- Secado absoluto: Nos permite un aislamiento absoluto del campo operatorio y por lo tanto, un secado absoluto del mismo
- Retracción de tejidos blandos: Con la sujeción del dique de goma en el arco se ejerce una fuerza que retrae mejillas, lengua, labios.
- Protección de tejidos blandos: Mantiene los tejidos blandos alejados del campo operatorio.

- Mejor campo visual: Se evita la película de saliva que se forma con frecuencia y que dificulta la visión. Además, la diferencia de color destaca el punto de trabajo óptica

4.-2 DESVENTAJAS O RIESGOS

Las desventajas o riesgos que se pueden tener al realizar aislamiento absoluto del campo operatorio son:

- Limitación de la respiración: En los pacientes con respiración oral, se realiza un orificio, por fuera del campo operatorio, para facilitar la respiración del paciente
- Provocación de angustia en paciente aprensivos :
- Epilepsia
- Reacciones alérgicas
- Aspiración y deglución de grapas insuficientemente afianzadas
- Fracturas del esmalte y alteración física del cemento radicular
- Lesiones reversibles en tejidos blandos: Por ejemplo, la sujeción de la lengua o la mejilla con la grapa, al igual que lesiones en la encía

4.-3 MATERIALES UTILIZADOS EN EL AISLAMIENTO

El dique de goma está compuesto por látex natural, extraído principalmente de Hevea brasilienses y Ficus elástica.

El látex de Hevea está compuesto de:

- Hidrocarburos del caucho (cis 1-4-poliisopreno): 30-35%
- Agua: 60-65%
- Proteínas, lipoides hidratos de carbono: 1%
- Componentes inorgánicos: 0.5%)

La goma del dique se fabrica en 5 grosores:

- Delgado: 0.13-0.18 mm
- Medio: 0.18-0.23 mm (Endodoncia)
- Fuerte: 0.23-0.29 mm (Endodoncia)
- Extrafuerte: 0.29-0.34 mm
- Especial fuerte: 0.34-0.39 mm

Los colores tradicionales en los que se suministra el dique de goma son:
Gris, beige claro, verde y azul, pero también se encuentran los colores azules claro, rosa y púrpura, con sabores a frutas.

5.- PERFORADOR DEL DIQUE DE GOMA

Partes:

- Empuñaduras
- Bisagra
- Placa agujereada
- Porta punzón
- Resorte

En este perforador la bisagra se encuentra delante de la placa perforadora. Esta posee seis perforaciones de 1 hasta 2 mm. Tiene corte uniforme, debido a que la bisagra está sobre la placa perforadora y ejerce presión
Es similar al perforador de *Aisnworth*, pero sólo tiene una perforación, por eso su uso es restringido.

6.- PORTAGRAPAS

Partes:

- Estribo: empuñadura, brazo conos de retención
- Bisagra
- Resorte de acero
- Asa de acero

El porta grapas se utiliza para posicionar las grapas sobre el diente. Se toman las empuñaduras y se cierran para que las ramas se abran tanto como lo indique la distancia de las perforaciones de la grapa, en posición de reposo. Luego los conos de retención se insertan en estas perforaciones. Se debe evitar el ensanchamiento excesivo del arco de la grapa porque éste puede romperse. Se debe idealmente colocar primero los puntos de contacto lingual y luego los vestibulares. Ya posicionada la grapa sobre la tela de caucho, se procede a retirar el porta grapas.

7.- GRAPAS

Generalmente son de metal, raras veces son de plástico Están fabricadas en acero inoxidable tratado con calor, en acero cromado y en acero con alto contenido de carbono. También las hay de plástico, pero éstas tienen rebabas y bordes agudos, son más toscas y su estabilidad es reducida.

Las grapas sobre la tela de caucho actúan como un muelle de acero, que impide que esta sea desalojada del diente.

7.-1 PARTES DE LAS GRAPAS:

A: Estribo distal
B: Brazo vestibular
C: Brazo lingual

7.-2 PARTES DE LOS BRAZOS

- Aleta central
- Aleta anterior

- Entalladura
- Perforación
- Mejilla
- Puntos de contacto

Las grapas se identifican según el número que llevan, que en algunas ocasiones, va acompañado de letras La A indica la orientación sagital de la mejilla de la placa, ya que éstas son especiales para dientes parcialmente erupcionados y destruidos. El uso de éstas es controversial, ya que pueden producir daños en cemento y periodonto, generando caries radicular y bolsas periodontales respectivamente.

Para dientes anteriores y premolares: 00, 0, 1, 2, 2A, 1A
Grapas labiales o cervicales: Tienen dos barras para aplicar en dientes anteriores y premolares. Son la 9, 6, 90N, 15
Grapas para molares: 3, 7, 4, 5, 8, 7A, 7B ,8A, 10/11, 12/14, 12A/13A, 14, 14A, 27, 56

8.- ARCO PARA EL DIQUE DE GOMA

Se utilizan para sujetar el dique de goma, por medio de vástagos distribuidos a lo largo de toda su longitud. Pueden ser de plástico o metálicos. Los de plástico son transparentes en las radiografías. Pueden ser ovalados y cerrados, ovalados y cerrados con bisagra o sin ella (arco de saveur), en forma de U abierto por arriba (Hygienic). Los arcos de plástico son esterilizables pero con el tiempo se pigmentan, además de que los vástagos se pueden romper fácilmente.
Los arcos metálicos, como el arco de Young, tienen forma de U, son abiertos por arriba y arqueados en la superficie. Igual que los de plástico, tienen vástagos de retención para la tela de caucho.

CAPÍTULO 8

1.- LA IRRIGACIÓN DE LA CAVIDAD ENDODÓNTICA

No hay duda de que los microorganismos, ya sean remanentes en el conducto radicular después del tratamiento o recolonizando el conducto obturado, son la principal causa de los fracasos endodónticos. El objetivo primordial del tratamiento endodóntico debe ser optimizar la desinfección del conducto radicular y prevenir la reinfección.

2.- LA IRRIGACIÓN DE LA CÁMARA PULPAR Y DE LOS CONDUCTOS RADICULARES

Es una intervención necesaria durante toda la preparación de conductos y como último paso antes del sellado temporal u obturación definitiva.
Consiste en el lavado y aspiración de todos los restos y sustancias que puedan estar contenidos en la cámara o conductos y tiene los siguientes objetivos:

a) **Limpieza o arrastre físico** de trozos de pulpa dental, sangre líquida o coagulada, virutas de dentina, polvo de cemento o Cavit, plasma, exudados, restos alimenticios, medicación anterior, etc. Deberá disolver el tejido necrótico remanente.
La irrigación por sí misma puede expulsar estos materiales y minimizar o eliminar su efecto. Se trata del proceso más importante en el tratamiento endodóntico.
La frecuencia de la irrigación y el volumen de irrigantes utilizado son factores importantes en la eliminación de restos. La frecuencia de la irrigación debe incrementarse en la medida en que los instrumentos se aproximan a la constricción apical. Una cantidad apropiada es al menos 2 ml cada vez que se

limpia el canal o se saca la lima que se está utilizando.

b) **Acción detergente** y de lavado por la formación de espuma y burbujas de oxígeno naciente desprendido de los medicamentos usados.

c) **Acción antiséptica** o desinfectante propia de los fármacos empleados inactivando las endotoxinas

El hipoclorito de sodio puede matar todos los microbios de los conductos radiculares incluidos los virus y las bacterias que se forman por esporas. Este efecto microbicida se mantiene incluso con concentraciones diluidas aunque en menor grado.

d) **Acción blanqueante**debido a la presencia de oxígeno naciente, dejando el diente así tratado menos coloreado.

3.- TÉCNICA PARA LA IRRIGACIÓN

La técnica consiste en insertar la aguja en el conducto, pero procurando no obliterarlo para facilitar la circulación de retorno y que en ningún momento pueda penetrar más allá del ápice, e inyectar lentamente de medio a dos centímetros cúbicos de la solución irrigadora, para que la punta de aguja, plástico o goma del aspirador absorba todo el líquido que fluye del conducto. El líquido de retorno también puede ser recogido en un rollo de algodón o gasa.

Dado que los irrigantes pueden tener contacto con tejidos vitales, la solución irrigante no deberá ser un tóxico sistémico, sin efectos caústicos en el peridonto y con un potencial pequeño de causar una reacción anafiláctica.

Aunque no hay evidencia directa, la introducción de la aguja con una terminación segura (agujas especiales para irrigación endodóntica) debe llegar 1 mm antes del foramen.

4.- SOLUCIONES PARA IRRIGACIÓN

4.-1 CLORHEXIDINA

Es una sustancia básica fuerte y su forma más estable en sal. Actualmente se fabrica como gluconato de clorhexidina. Químicamente es una bisbiguanidina catiónica comercializada como sal de gluconato. Se ha demostrado que la clorhexidina posee gran afinidad hacia la pared celular de los microorganismos, lo que modifica sus estructuras superficiales, provoca pérdida del equilibrio osmótico y la membrana plasmática se destruye, por lo que se formarán vesículas y el citoplasma se precipita. Esta precipitación inhibe la reparación de la pared celular y causa la muerte de las bacterias.

La clorhexidina es eficaz contra microorganismos grampositivos, gramnegativos, levaduras, aerobios o anaerobios y facultativos; los de mayor susceptibilidad son estafilococos, estreptococo mutans, S. salivarius, bacterias coli; con susceptibilidad mediana el estreptococo sanguis y con baja Kleilsiella. Los microorganismos anaerobios aislados más susceptibles son bacterias propiónicas y los menos cocos gramnegativos y Veillonella.

En diversos estudios se ha informado su posible utilidad como irrigante pulpar. Es un antiséptico potente utilizado ampliamente en el control químico de la placa dentobacteriana en la cavidad oral. Se dice generalmente que la clorhexidina es menos caústico que el hipoclorito de sodio. Sin embargo, la solución al 2% es irritante a la piel.

No puede ser recomendada como la solución principal para irrigación de conductos radicualres debido a:

la clorhexidina no disuelve tejido necrótico remanente

es menos efectiva en bacterias gram-negativas (que predominan en infecciones endodónticas) y más efectiva en gram-positivas

4.-2 SOLUCIÓN SALINA ISOTÓNICA

Ha sido recomendada por algunos pocos investigadores porque minimiza la irritación y la inflamación de los tejidos. En concentración isotónica, la solución salina no produce daños conocidos en el tejido y se ha demostrado que expele los detritos de loa conductos con tanta eficacia como el hipoclorito de sodio. Produce gran desbridamiento y lubricación. Esta solución es susceptible de contaminarse con materiales biológicos extraños por una manipulación incorrecta antes, durante y después de utilizarla. La irrigación con solución salina sacrifica la destrucción química de la materia microbiológica y la disolución de los tejidos mecánicamente inaccesibles, por ejemplo, los tejidos de los canales accesorios y de los puentes interconductos. La solución salina isotónica es demasiado débil para limpiar los conductos concienzudamente.

Solución saturada de hidróxido de calcio (agua o lechada de cal)

4.-3PERÓXIDO DE HIDRÓGENO.

Al unirse con el hipoclorito de sodio produce burbujas que ayudan al escombro. Además la liberación de oxígeno va a destruir a los microorganismos anaerobios estrictos. La utilización alternada de agua oxigenada e hipoclorito de sodio está indicada en los dientes que se han dejado abiertos para facilitar el drenaje, pues la efervescencia favorece la eliminación de los restos de alimentos y otras substancias que hayan podido penetrar en el conducto.
Nunca se debe dejar sellado en el conducto peróxido de hidrógeno pues la continua liberación de burbujas puede producir micro enfisemas periapicales y periodontitis grave.

CAPÍTULO 9

1.- TÉCNICAS DE OBTURACIÓN DE CONDUCTOS.

Existen varias técnicas para obturar los conductos radiculares, la más popular es la de condensación lateral, aunque existen otras como la condensación vertical, la técnica de cono único, gutapercha termoplastificable, etc.

1.-1 CONDENSACIÓN LATERAL:

Una vez instrumentado el conducto a la longitud de trabajo, se coloca una punta de gutapercha estandarizada dentro del conducto radicular, el diámetro de la punta de gutapercha debe ser del mismo tamaño al del último instrumento al ápice. Se procede a colocar el cono de gutapercha dentro del conducto radicular. Existen varios métodos para corroborar que el cono de prueba este perfectamente adaptado al conducto. La primera es la inspección visual, comparando la longitud del cono de prueba con la longitud de trabajo. Una pequeña indentación se deberá hacer a la punta de gutapercha para poder comparar y medir la longitud de ésta. Si la punta puede ser introducida más allá del punto de referencia, esto nos indica que se ha sobrepasado el punto ideal de obturación y deberá probarse una punta de mayor grosor o se puede cortar fracciones de 0.5 mm. a la punta de gutapercha del cono principal, hasta que concuerde con la longitud de trabajo.. El segundo método para probar la punta es por sensación táctil, éste determina si la punta ajusta con precisión dentro del conducto. Debe emplearse cierta fuerza para asentar la punta, una vez en posición deberá hacerse fuerza de tracción hacia coronal para poder desalojarla, esto se conoce como tug-back.

Una vez realizada la prueba visual y táctil, deberá verificarse por medio de una radiografía, en la cual el cono de gutapercha deberá observarse a 0.5 mm del ápice radiográfico.

1.-2 EL CONO PRINCIPAL DEBERÁ:

Ajustar perfectamente en el tercio apical. La longitud del cono deberá coincidir con la longitud del trabajo. Deberá ser imposible forzar más allá del ápice la punta de gutapercha. Algunas veces el cono principal no llega completamente a su lugar aunque sea el mismo número que el último instrumento ensanchador empleado; esto puede deberse a que:

- El instrumento ensanchador no fue utilizado hasta su extensión total.
- El instrumento ensanchador fue distorsionado por fuerza durante su utilización, por lo que no cuenta con el diámetro total.
- Persisten residuos en el conducto.
- Existe algún escalón dentro del conducto donde la punta de gutapercha topa.
- En cualquier caso se puede resolver el problema cambiando la lima por una nueva y volviendo a instrumentar el conducto hasta llegar a la longitud de trabajo deseada

Una vez ajustado el cono principal se procede a secar el conducto con puntas de papel. Es importante que el conducto este totalmente seco. Una vez seco el conducto, se procede a mezclar el cemento endodóntico. Se utiliza una loseta de vidrio y una espátula de metal, al mezclar el cemento endodóntico éste debe tener una consistencia cremosa.

Existen varias pruebas para cerciorarse de la consistencia ideal del sellador, la prueba de la gota, consiste en colocar la masa de cemento una vez ya mezclada en la espátula y dejarla caer, la gota debe tardar entre 10 y 12 segundos en caer. Otra prueba es la del hilo, que consiste en levantar una parte del cemento con la espátula y crear un hilo de cemento sin que se rompa, la altura deberá ser por lo menos de una pulgada. El cemento para conductos radiculares puede colocarse en el conducto con una lima, con un obturador giratorio o lentulo, con el cono principal o con puntas de papel.

El cono de gutapercha principal se recubre con cemento, se inserta en el conducto y se empuja lentamente hasta su lugar con una pinza hemostática. Una

vez en posición el cono principal, utilizando un espaciador (de mano o de dedo), se proyecta hacia un lado a la vez que se desplaza en sentido apical. En este momento se cortan las puntas a nivel del orificio del conducto con un instrumento caliente. A continuación se emplea condensación vertical para asegurar una compactación más uniforme de la masa de gutapercha. Una vez esto, se procede a eliminar el sellador y la gutapercha de la cámara pulpar. Algunos autores han reportado que la condensación lateral tiene la desventaja de que no logra una masa homogénea, quedando pequeños espacios vacíos.

1.-3TÉCNICA DE CONDENSACIÓN VERTICAL.

Una vez preparado en conducto se selecciona un cono de gutapercha más o menos de la forma y longitud del conducto radicular. El cono debe llegar 1 ó 2 mm. Antes del ápice radiográfico. El instrumento que se utiliza es un condensador vertical (plugger), éste puede ser manual o digital. Se mezcla el cemento endodóntico hasta que tenga una consistencia cremosa. Se procede a colocar el cemento dentro del conducto hasta la longitud del cono de gutapercha. El cono es recubierto de cemento en su porción apical. Se utiliza un instrumento caliente para retirar la porción coronal de gutapercha, y a su vez transferir calor a la gutapercha dentro del conducto. Luego con un condensador frío se hace presión en sentido vertical. Este proceso de calentar, retirar y compactar se hace hasta el tercio apical. Subsecuentemente se procede a obturar el conducto con segmentos de gutapercha calentada y compactada. Una vez obturado el conducto hasta la porción cervical, se limpia la cámara y se coloca una restauración temporal.

Lo importante de la obturación es crear un sello hermético, para evitar cualquier tipo de recontaminación del espacio de los conductos radiculares

2.- IMPORTANCIA DE LA OBTURACIÓN.

La obturación de conductos radiculares es una de las etapas más difíciles dentro de un tratamiento endodóntico y frecuentemente constituye la mayor preocupación del odontólogo por una razón predominante: la completa y variable anatomía macroscópica y microscópica de los conductos radiculares.
El propósito de la obturación de un canal preparado está fundamentado desde los inicios de la endodóncia y se puede simplificar a:
Eliminar todas las posibles entradas de filtración desde la cavidad oral o de los tejidos periradiculares al sistema de conductos radiculares.
Sellar dentro del sistema cualquier irritante que no hubiese sido removido durante la instrumentación.
Se ha reportado que aproximadamente un 60% de los fracasos endodónticos es causado por una obturación incompleta del espacio del canal radicular especialmente debido a la falta de un adecuado sellado apical

3.- MATERIALES DE OBTURACION DE CONDUCTOS EN ENDODONCIA.

Desde el punto de vista de la investigación clínica se pueden agrupar en dos categorías:

3.-1PASTAS

Entre esas se incluyen los materiales a base de óxido de zinc y eugenol, con aditivos, óxido de zinc y resinas sintéticas, resinas epóxicas, acrílicos, polietileno, resinas polivinílicas, cementos de policarboxilatos y siliconas.

3.-2MATERIALES SEMISÓLIDOS.

Gutapercha, acrílico, y conos de gutapercha se clasifican dentro de esta categoría.
Debe sellar el conducto en dirección lateral así como apical.

- No debe encogerse después de insertado.
- Debe ser impermeable.
- Debe ser bacteriostático, o al menos no favorecer a la reproducción de bacterias
- Debe ser radiopaco.
- No debe manchar la estructura dentaria.
- No debe irritar los tejidos periapicales.
- Debe ser estéril, o poder ser esterilizado con rapidez y facilidad antes de la inserción en el conducto.

4.- LA GUTAPERCHA.

En los últimos dos siglos la gutapercha ha sido el material semisólido más popular utilizado en la práctica dental. Desde el punto de vista molecular, la gutapercha es el isómero trans del poli-isopropeno y se encuentra en forma cristalina en aproximadamente un 60%.La gutapercha químicamente pura se presenta en dos formas cristalinas completamente diferentes: alfa y beta. La mayor parte de la gutapercha comercial es la beta. No existen diferencias físicas entre ambas formas, sólo una diferencia en la red cristalina relacionada con diferentes niveles de enfriamiento a partir del punto de fusión. La forma que se utiliza en la práctica dental, es la beta, que tiene punto de fusión de 64 grados centígrados. La gutapercha se expande un poco al ser calentada, característica deseable para un material de obturación endodóntico.

4.-1 COMPOSICION QUIMICA

20% de gutapercha
60 a 75% (óxido de zinc),
El resto eran ceras o resinas que hacen la punta más flexible y más susceptible a la compresión o ambos, además de poseer sales metálicas para dar radiopacidad.

4.-1 VENTAJAS DE LA GUTAPERCHA

- Compresibilidad: la gutapercha se adapta perfectamente a las paredes de los conductos preparados cuando se utiliza la técnica de compresión, en realidad este material no es comprensible sino compactable.
- Inerte: la gutapercha es el material menos reactivo de todos los empleados en odontología clínica, considerablemente menos que la plata y el oro.

- Estabilidad Dimensional: la gutapercha apenas presenta cambios dimensionales después de endurecida, a pesar de las modificaciones de la temperatura.
- Tolerancia hística: la gutapercha es tolerada por lo tejidos periapicales.
- Opacidad radiográfica.
- Plastificación al calor: el calentamiento de la gutapercha permite su compactación.
- Se disuelve con facilidad: se disuelve con sustancias disolventes generalmente cloroformo y xileno. Esta propiedad constituye una ventaja importante respecto a otros materiales de obturación. El cloroformo disuelve por completo la gutapercha.

4.-2 DESVENTAJAS DE LA GUTAPERCHA

La gutapercha tiene dos inconvenientes que es necesario conocer para su uso correcto.

Falta de rigidez: la gutapercha se dobla con facilidad cuando se comprime lateralmente, lo cual dificulta su aplicación en conductos de tamaño pequeño (menos de 30),
Falta de control longitudinal: además de la compresibilidad, la gutapercha puede deformarse verticalmente por distensión.

5.- PUNTAS DE PLATA.

Las puntas de plata son un material de obturación metálico de núcleo sólido, que se utiliza con mucha frecuencia. También existen de oro, platino iridiano y tantalio.

5.-1 VENTAJAS

Rigidez.
Flexibilidad.
Mayor uniformidad.

5.-2 DESVENTAJAS

Falta de compresibilidad.
Dificultad de remoción parcial o total una vez que se cementa.
Excesiva radiopacidad (enmascara defectos de obturación).
Posibilidad de corrección.

6.-TIPOS DE CEMENTOS DE OBTURACIÓN

6.-1 CEMENTOS O SELLADORES.

Grossman ha enumerado 11 requisitos y características para un buen cemento endodóntico para conductos radiculares:

- Debe ser pegajoso cuando se mezcla para proporcionar buena adhesión entre el material y la pared del conducto.
- Debe formar un sello hermético.
- Debe ser radiopaco.
- Las partículas de polvo deben ser muy finas para que puedan mezclarse fácilmente con el líquido.
- No debe presentar contracción volumétrica al fraguar.
- No debe pigmentar la estructura dentaria.
- Debe ser bacteriostático o al menos no favorecer la reproducción de bacterias.
- Debe fraguar lentamente.
- Debe ser insoluble en líquidos bucales.
- Debe ser bien tolerado por tejidos periapicales.
- Debe ser soluble en un solvente común, por si fuera necesario retirarlo del conducto.

Se puede agregar a los requisitos:

- No debe provocar una reacción inmunológica en tejidos periapicales.
- No debe ser mutagénico ni carcinogénico.

- La mayoría de los cementos endodónticos están compuestos de óxido de zinc y eugenol con aditivos para darle ciertas propiedades como radiopacidad, acción bactericida y adhesividad.

6.-2 FUNCIÓN DEL CEMENTO ENDODÓNTICO:

- Funciona como agente de unión entre los conos de gutapercha, gutapercha y dentina.
- Funciona como relleno de espacios vacíos
- Funciona como lubricante para facilitar la entrada de conos de gutapercha.
- Después de colocado el cemento. Éste debe ser capaz de fluir y llenar canales accesorios y forámenes múltiples con técnica de condensación lateral y vertical.

7.- CEMENTO DE GROSSMAN.

Este cemento se ha usado por mucho tiempo, tiene su base en óxido de zinc y eugenol, es decir que están constituidos básicamente por el cemento hidráulico de quelación formado por la mezcla de óxido de zinc con el eugenol.

Fórmula:

Óxido de Zinc (42 partes)
Estabelita (27 partes)
Subcarbonato de Bismuto (15 partes)
Sulfato de Bario (15 partes)
Borato de Sodio anhídrido (1 parte)
Liquido: Eugenol

8.-RESINA EPÓXICA.

AH Plus es un cemento utilizado para la obturación de conductos radiculares basado en un polímero de epoxi-amina y es usado para sellado permanente conforme a los estándares más elevados. Ofrece una adecuada biocompatibilidad, buena radio-opacidad y estabilidad de color y es fácil de eliminar de un conducto radicular.
El fraguado tiene, lugar a la temperatura del cuerpo humano, sin liberar ningún producto de modo que los componentes de la reacción se consumen completamente. Un factor importante es el hecho de la estabilidad de color del AH Plus tras la polimerización.

Ah Plus está compuesto de dos tubos

Tubo I: Resinas epóxicas
Tugstenato de calcio
Oxido de zirconio
Silica
Pigmentos de óxido de hierro.

Tubo II: Aminas
Tugstenato de calcio
Oxido de zirconio
Silica
Aceite de silicana

El tiempo mínimo de trabajo es de 4 horas a 23 grados centígrados, el tiempo de fraguado es como mínimo de 8 horas a 37 grados centígrados.

9.- IONÓMERO DE VIDRIO.

El Ionómero de vidrio **Ketac - Endo** es un material sellador a base de ionómero de vidrio relativamente nuevo en el mercado, gracias a sus propiedades físicas, propone una mayor fuerza de adhesión a las paredes dentarias. La presentación del cemento es en cápsulas con relación exacta polvo líquido, lo cual asegura el tiempo y consistencia necesaria para su empleo. El sellador se debe emplear en combinación con conos de gutapercha, con técnica de condensación lateral. Este cemento parecía tener varias características ideales de los selladores, sin embargo actualmente es difícil conseguir solventes para este cemento.

10.- SELLADORES A BASE DE HIDRÓXIDO DE CALCIO

10.-1 SEALAPEX (SYBRON/KERR) (PASTA/PASTA)

Revisar en la página78 y 79

10.-2 APEXIT (VIVADENT) (PASTA – PASTA)

En su fórmula se cuenta un enorme número de componentes, entre los cuales se encuentra el hidróxido de calcio, óxido de cinc, esteartato de cinc, fosfato tricalcico, colofonia hidrogenada carbonato de bismuto, diferentes salicilatos.etc..

10.-2.-1 CARACTERISTICAS.

En general, su uso está poco difundido. Posee un tiempo de trabajo adecuado, aunque diversas investigaciones destacan su acción altamente irritante.

CAPÍTULO 10

PRESENTACIÓN DEL CASO CLÍNICO

1.- HISTORIA CLINICA

Documento médico legal que nos ayuda en nuestro tratamiento para llegar a un diagnóstico.

ANTECEDENTES GENERALES

Nombre y Apellido del paciente: Moisés Arias Siguano

MOTIVO DE LA CONSULTA.

Acudió a la consulta para realizarse una endodoncia en la pieza dental 11 por presentar fractura parcial de los tercios de la corona con compromiso pulpar.

ENFERMEDAD O PROBLEMA ACTUAL

Hipertensión Arterial

ANTECEDENTES PERSONALES Y FAMILIARES

Alergia al antibiótico	No	Asma	No
Alergia a la anestesia	No	Diabetes	No
Hemorragias	No	Hipertensión	Si
VIH/SIDA	No	Enfermedad Cardiaca	No
Tuberculosis	No	Otro	No

SIGNOS VITALES:

P. Arterial	130/71mmHg	Frecuencia cardiaca	81 x min
Temperatura	37ºC	Respiración	18 x min.

EXAMEN DEL SISTEMA ESTOMATOGNÀTICO

Labios	Normal	Mejillas	Normal
Maxilar superior	Normal	Maxilar Inferior	Normal
Lengua	Normal	Paladar	Normal
Piso	Normal	Carrillos	Normal
Glándulas Salivales	Normal	Faringe	Normal
A.T.M	Normal	Ganglios	Normal

EXPLORACIÓN CLÍNICA

Inspección: Presenta fractura parcial de los tercios de la corona con compromiso pulpar

Palpación: no presenta dolor

Percusión: Negativa

Movilidad: No presenta

Transiluminación: Discrómico

INTERPRETACIÓN RADIOGRÁFICA

Corona: con sombra radiolúcida compatible con fractura a nivel de los tercios de la corona, cámara pulpar y conducto radicular estrechos, raíz única y cónica con

sombra radiolúcida compatible con absceso, espació dela membrana periodontal normal, trabeculado óseo normal, ligera reabsorción ósea vertical.

SEMIOLOGIA DEL DOLOR

Tipo: Asintomático
Intensidad: Asintomático
Cronología: Asintomático
Ubicación: Asintomático
Estimulo: Asintomático

VITALOMETRIA

Prueba térmica: negativa
Prueba de cavidad: negativa

DIAGNOSTICO.

Pulpa no vital crónica

TRATAMIENTO

Endodoncia con técnica de condensación lateral.

2.- ANATOMÍA DENTARIA DEL INCISIVO CENTRAL SUPERIOR DERECHO

Tiene un papel muy importante en el sector anterior porque es el mayor condicionante de la estética dental del individuo.

CORONA

Tiene una corona trapezoidal, Es el incisivo más grande de todos y su longitud inciso cervical de la corona es la mayor de toda la dentición humana.
Al unirse el borde incisal con las caras proximales forma dos ángulos, uno mesioincisal, en un plano más inferior y con un vértice más marcado (ángulo de 90º), y el otro, distoincisal, en un plano más superior y redondeado.

Cara palatina: la forma de trapecio se exagera por la mayor convergencia de los lados proximales. Presenta en su porción central y en los tercios incisal y medio una depresión, delimitada arriba por el cíngulo (proceso cervicopalatino o 4º lóbulo), y lateralmente por los rebordes marginales, alcanzando el ángulo respectivo sólo el reborde mesial.

Sus contactos dentarios son:

Contactos proximales: por su cara *mesial* contacta con el incisivo central superior contralateral, y por su cara *distal* contacta con la cara *mesial* del incisivo lateral correspondiente.

Contactos oclusales: su cara palatina contacta con el borde incisal de los *incisivos* centrales inferiores.

En su cara vestibular tiene un borde incisal trilobulado en los dientes recién erupcionados y con dos escotaduras, *mesial* y *distal*. Posee un cíngulo en su cara lingual, esto es, un abultamiento de forma semiesférica situado en el tercio cervical, que corresponde al cuarto mamelón de formación del diente.

RAIZ

Tiene una raíz única, de una longitud 1,25-1,50 veces la longitud coronaria, de forma cónica, superficie lisa, raramente presenta surcos, lo más frecuente es que sea recta, aunque a veces presenta curvaturas en el tercio apical y hacia *distal*. Suele tener 3 cuernos pulpares en los dientes jóvenes.

PRIMERA CITA

3.- ANESTESIA

Con el fin de bloquear la sensibilidad de la pieza, para evitar las molestias del clamps, procedimos a anestesiar el diente a endodonciarse. Realice la respectiva asepsia coloque tópico en la mucosa vestibular y palatina para que el paciente no sienta mucha molestia al realizar la punción con la aguja.
Coloque una anestesia infiltrativa, para bloquear el nervio dentario anterior, usando un anestésico sin vasoconstrictor, ya que el paciente es hipertenso.

Técnica Anestésica del Nervio Dentario Anterior:

Lugar de punción: pliegue mucolabial por encima del incisivo central.
El odontólogo puede orientarse palpando la zona, para determinar el contorno del hueso antes de introducir la aguja.

Dirección e inclinación de la aguja: Hacia arriba y ligeramente hacia atrás.

Profundidad: La solución debe depositarse algo por encima del ápice de la raíz. Debe recordarse que ésta yace en la fosa incisiva, la cual a menudo es muy cóncava.

Detalles técnicos especiales: se deposita la solución lentamente, gota a gota.

Técnica de la inyección nasopalatina

Fundamento: las ramas terminales del nasopalatina, entremezcladas con algunas del palatino anterior, inervan los tejidos blandos del tercio anterior del paladar.

Indicaciones: anestesia del mucoperiostio anterior, de canino. Generalmente se emplea en extracciones o intervenciones quirúrgicas, y a veces como anestesia complementaria para operatoria dental cuando la inyección supraperióstica o la infraorbitaria han resultado insuficientes.

Técnica: Lugar de punción: un poco por fuera de la papila incisiva.

Dirección e inclinación de la aguja: hacia arriba y hacia la línea media, en dirección al agujero palatino anterior.

Profundidad: inyéctese unas gotas tan pronto la aguja puncione la mucosa, para anestesiarla. Después de llegar a la proximidad del agujero palatino anterior, deposítese aproximadamente 0.5 cc de solución anestésica.

4.- APERTURA

El punto de elección identifica el lugar donde debe iniciarse la apertura; en los incisivos está localizado en la cara palatina o lingual, aproximadamente a 2 mm del cíngulo, en dirección al borde incisal.
Realicé la apertura con fresa redonda pequeña de diamante siguiendo la dirección

de la apertura, perfore el esmalte y la dentina hasta alcanzar la cámara pulpar. En ese momento sentí una sensación de caer al vacío., luego con fresa tronco cónica de diamante elimine los bordes débiles del esmalte junto con los socavados, luego profundice hasta romper el techo de la cámara pulpar eliminando los cuernos pulpares realizando de esta forma una buena apertura para poder realizar la primera etapa de la endodoncia. Una vez concluida la apertura coronaria use una cucharilla de tamaño adecuado para remover el contenido de la cámara pulpar dejando libre el acceso a la entrada del conducto radicular.

5.- AISLAMIENTO DEL CAMPO OPERATORIO:

Procedí a realizar el aislamiento absoluto , coloque el clamps junto con el dique de goma, con la ayuda de un porta clamps, seguido del arco de yung buscando tensar al dique para así obtener un mejor campo de visión operatorio, una vez realizado esto coloque un succionador en la boca del paciente. El aislamiento del campo operatorio lo hice con el fin de aislar el diente del medio bucal bacteriano que existe, también para evitar que un instrumento sea tragado por el paciente y también con la finalidad de confinar los líquidos que son de muy mal sabor.
Luego de esto procedí a colocar el succionador de saliva.

6.- CONDUCTOMETRIA

Una vez medida la longitud aparente (no es la real , es aquella la cual se mide la trayectoria del conducto con una regla para endodoncia en la radiografía) va desde el borde incisal hasta el vértice del ápice dando como resultado 18 mm, sabiendo que la longitud promedio es de 20.5 mm decidí realizar la conductometria colocando una lima tipo K de 25 mm de la primera serie en el interior del conducto en cuyo caso utilice la lima # 15 con la longitud del instrumento que fue 18 mm posteriormente tome una radiografía. Por medio de

cual pude determinar con exactitud la longitud de trabajo (la cual va de del borde incisal o la cúspide más alta a la contrición apical) la cual fue de 19mm.

7.- TÉCNICAS RADIOGRÁFICAS EMPLEADAS.

La técnica empleada fue la técnica de la bisectriz es cuando el haz de rayos es perpendicular a la bisectriz formada por el eje del diente y la película

8.-BIOMECÁNICA:

TÉCNICA DE INSTRUMENTACIÓN APLICADA.

Use la técnica Clásica.- inicie con la lima # 15 de la primera serie realice movimientos de rotación y retire después con movimientos de vaivén en sentido horario limando las paredes del conducto para luego irrigar con hipoclorito de sodio.

Consiguiendo la eliminación de sustancias que puedan afectar a nuestro tratamiento en el interior del conducto, por medio de la limpieza y lubricación del instrumento, continuamos de manera ascendente con la lima # 20 hasta la lima # 40.

Se procedió al secado del conducto, con conos de papel # 30 y 35 con la respectiva longitud de trabajo 19 mm hasta que las puntas de papel salieron completamente secas.

IRRIGACIÓN.

La realice con hipoclorito de sodio

El hipoclorito de sodio es altamente germicida, función que para Dakin se realiza por clorinación de la materia orgánica; en este proceso, el cloro reemplaza

el hidrógeno de los aminoácidos, componentes de las proteínas.
El compuesto así formado entra en el grupo de las cloraminas, que presentan una elevada propiedad bactericida.
En presencia de materia orgánica, el hipoclorito de sodio se transforma en anhídrido hipocloroso. Esta sustancia al instante se descompone, liberando cloro, que es un elemento químico altamente bactericida.

PROPIEDADES DEL HIPOCLORITO

El hipoclorito de sodio presenta varias propiedades ventajosas para su utilización en las necropulpectomías, entre las cuales están las siguientes.
PH alcalino. Entre 9 y 11, lo cual le permite neutralizar la acidez del tejido necrótico descompuesto o infectado o ambas cosas; esto transforma el medio impropio para el desarrollo bacteriano desde la primera sesión.
Disolvente de material orgánico, Grossman indica que una pulpa puede disolverse por completo entre 20 mm., y 2 horas. Gutiérrez y colaboradores señalan que esta solución disuelve material necrótico, mientras que la solución fisiológica no lo hace.
Esta propiedad permite una mayor y mejor limpieza de las áreas inaccesibles a los instrumentos endodónticos presentes en los conductos radiculares, como istmos o irregularidades anatómicas, en las cuales el hipoclorito de sodio podrá disolver el material orgánico que se encuentra en ellas. Asimismo, deshidrata y solubiliza las sustancias proteicas como bacterias, toxinas, restos alimenticios, etc., transformándolas en material fácilmente eliminable del conducto.
Spangbery y colaboradores han mostrado que a una concentración de 0.5% su potencial de irritación es mínimo y mantiene su poder bactericida.
Otro dato importante informando es que las concentraciones de 0.5 y 5% tuvieron la misma efectividad antimicrobiana, por lo que recomiendan la utilización de la solución al 0.5% por ser menos tóxica.
Son utilizados en bajas concentraciones como el líquido de Dakin 0.5% de cloro

activo y la solución Miltón 1% de cloro activo en concentraciones medianas 2.5% de cloro activo o en altas concentraciones como la soda closada 4 – 6 % de cloro activo.

En la lista de propiedades que convierten al hipoclorito de sodio en la acción más adecuada para la irrigación de los conductos radiculares se destacan: Buena capacidad de limpieza, Poder antibacteriano efectivo, Neutralizante de productos tóxicos, Disolventes de tejidos orgánicos, Acción rápido, desodorizante y blanqueante.

9.- MEDICACIÓN TEMPORAL.

El objetivo de la medicación temporal es de conservar la asepsia dentro del conducto entre las diferentes citas.

MEDICAMENTOS QUE USE:

Hidróxido de calcio químicamente puro más suero fisiológico.

TÉCNICA

Humedecí una torunda de algodón en el medicamento y lo coloque en la cámara. Selle la cavidad con Cavit para evitar que se infecte el conducto.

SUERO FISIOLÓGICO

La solución salina al 0.9 % también denominada suero fisiológico, es la sustancia cristaloide estándar, es levemente hipertónica respecto al líquido extracelular y tiene un pH ácido. La relación de concentración de sodio (na+) y de cloro (cl) que es 1/1 en el suero fisiológico, es favorable para el sodio respecto al cloro (3/2) en el líquido extracelular (na+ > cl). Contiene 9 gramos de clna o 154 meq de cl y 154 meq de na+ en 1 litro de h2o, con ina os molaridad de 308 mosm/l. la

normalización del déficit de la volemia es posible con la solución salina normal, aceptando la necesidad de grandes cantidades, debido a la libre difusión entre el espacio vascular e intersticial de esta solución. Después de la infusión de 1 litro de suero salino sólo un 20-30 % del líquido infundido permanecerá en el espacio vascular después de 2 horas. Como norma general es aceptado que se necesitan administrar entre 3 y 4 veces el volumen perdido para lograr la reposición de los parámetros hemodinámicos deseados. Estas soluciones cristaloides no producen una dilución excesiva de factores de coagulación, plaquetas y proteínas, pero en déficits severos se puede producir hipoalbuminemia, con el consecuente descenso de la presión coloidosmótica capilar (pc) y la posibilidad de inducir edema. Este descenso de la pc, con su repercusión en gradiente transcapilar, atribuido a la administración excesiva de soluciones cristaloides, ha sido considerada como favorecedor de la formación de edemas. Si son perfundidas cantidades no controladas de solución de clna, el excedente de cl del líquido extracelular desplaza los bicarbonatos dando una acidosis hiperclorémica. Es, por ello, una solución indicada en la alcalosis hiperclorémica e hipocloremias en general como las causadas por shock y quemaduras extensas. También se administra para corregir los volúmenes extracelulares y provoca la retención de sal y agua en el líquido extracelular.

HIDRÓXIDO DE CALCIO:

Es una base alcalina terrosa, de un peso molecular de 74.08 es un polvo fino e inodoro, blanco, soluble en agua, e insoluble en alcohol tiene un PH de 12.4.

PROPIEDADES ANTIBACTERIANAS DEL HIDRÓXIDO DE CALCIO

La alta liberación de iones de hidroxilos eleva el PH inactivando enzimas bacterianas, así mismo estimula el sistema enzimático de los tejidos orgánicos proporcionando la estimulación de los tejidos duros.

Los iones de hidroxilos actúan en las membranas celulares bacterianas inactivando los ácidos grasos de las endotoxinas.

Las infecciones del conducto radicular están dadas por bacterias anaerobias estrictas o facultativas que desarrollan su actividad en ausencia del oxígeno utilizando C02, el hidróxido de calcio reacciona al C02, formando carbonato de calcio, quitando así a éstas bacterias del medio esencial para su supervivencia.

PROPIEDADES BIOLÓGICAS DEL HIDRÓXIDO DE CALCIO.

El Hidróxido de calcio al entrar en contacto con el tejido conectivo pulpar O periapical provoca una zona de necrosis superficial el CO2 presente en la zona, reacciona con el Hidróxido y forma granulaciones de carbonato de calcio en forma de calcita.

Este estimula el tejido conectivo subyacente a depositar granulaciones finas de sales de calcio a los cuatro o cinco días esta capa depositada estimula los fibroblastos, presentes en la zona estas células desarrollan una intensa actividad metabólica de producción de colágeno y fibronéctina, secretándolas en forma de matriz atrayendo cristales de fosfato de calcio en forma de Hidróxiapatita, iniciando su mineralización.

Para que el hidróxido de calcio ejerza su actividad biológica debe ser colocado en contacto directo con el tejido conectivo sano y no con un coagulo sanguíneo o fragmento de dentina de lo contrario no se desencadenara el proceso de estimulación.

CAVIT:

COMPONENTES.:

Óxido de Zinc.
Sulfato de Calcio.
Glicolacetato.
Polivinil acetato y trietanolamia.

SEGUNDA CITA

En la segunda cita repetimos los pasos preoperatorios; que consisten en anestesiar al paciente, aislamiento absoluto, apertura y acceso, remoción de la medicación temporal, eliminación de restos en los conductos, biomecánica lavado y secado de los conductos. Los cuales se detallan en las siguientes páginas 65, 66, 67, 68, 69, 70,71.

9.- CONOMETRIA

Conometría: nos indica hasta dónde llega el relleno en nuestro conducto. Una vez que está bien seco el conducto con las puntas de papel, seleccionamos una un cono de gutapercha la cual es la inmediata inferior a la cual hemos limado tomamos una radiografía para comprobar que el cono llega hasta el CDC (constricción apical, el cual es el sitio exacto donde se debe) Y procedemos a la obturación final.

10.- OBTURACIÓN

TÉCNICA EMPLEADA.

Después de la conometría realice la obturación del conducto utilizando la técnica de condensación lateral así:

Una vez que retire la obturación temporal, procedí a irrigar con hipoclorito de sodio, seque el conducto con puntas de papel. Luego seleccione de gutapercha la inmediata inferior a la que use es decir si limamos con la lima #40 seleccione la gutapercha #35 luego procedí a tomar una radiografía(conometría) observamos que este llegue hasta el C.D.C luego desinfecte los conos a utilizar con alcohol por un lapso de 1 min luego seleccione el cemento obturador en este caso fue el Sealapex, mezcle el cemento sellador y cubrí la mitad apical de la punta de gutapercha con cemento y lo lleve al interior del conducto, condense las puntas de gutapercha adicionales con la ayuda de un espaciador. Una vez que el conducto estuvo bien condensado realice la toma radiográfica para así comprobar que el espacio del conducto está lleno y de esta forma realizar el corte de los conos a nivel de la entrada del conducto con la ayuda de un mechero y gutaperchero, también se puede utilizar un atacador pequeño el cual calentamos y hacemos una condensación vertical, por ultimo limpie la cámara pulpar con una torunda de algodón impregnada de alcohol antiséptico y cuidando que no queden restos de gutapercha ni cemento. Procedí a la restauración.

MATERIALES UTILIZADOS:

CONOS DE GUTAPERCHA PRIMERA Y SEGUNDA SERIE.

Originalmente la gutapercha es un producto de secreción vegetal, extraída bajo la forma de látex. En la actualidad es obtenido en forma sintética con una fórmula que corresponda al trans –poli- isopreno La gutapercha fue introducida en el campo endodóntico por Bowman en 1867. A comienzos de siglo surgieron los conos fabricados con este material y hasta hoy es la sustancia más popular y más utilizada en la obturación de los conductos radiculares, tal vez por la facilidad de su empleo y por ser bien tolerada por los tejidos vivos.

Gutapercha en forma de conos.

Los conos de gutapercha están constituidos por resinas sólidas que se presentan al estado amorfo, a las que se le han agregado elementos radiopacos (ZnO), colorantes para su fácil visualización, antisépticos y sustancias que mejoran las propiedades físico-químicas como dureza, flexibilidad, etc. Friedman y Col. (1977), analizaron la composición química de cinco marcas comerciales de conos de gutapercha, obteniendo los siguientes resultados:

- Gutapercha ..... 18,9% a 21,8%
- Oxido de Zn ..... 59,1% a 75,3%
- Sulfatos Metálicos ..... 1,5% a 17,3%
- Ceras y/o Resinas .....1,0% a 4,1%

Antiguamente los conos de gutapercha se fabricaban de medidas arbitrarias, clasificándose en finos, medianos y gruesos, largos y cortos, luego se confeccionaron numerados. En la actualidad, son estandarizados al igual que los instrumentos, obteniéndose así una mayor concordancia con el diámetro del

último instrumento usado en la instrumentación del conducto. El comercio dental los expende según calibres estandarizados del 15 al 40, 45 al 80 y del 90 al 140, pero conviene tener en cuenta que las tolerancias que para ellos rigen son más amplias que las de los instrumentos endodónticos, de modo que es práctico seleccionar un tamaño menor de conos que el último instrumento empleado. En función de su uso los conos de gutapercha pueden ser divididos en principales y secundarios o accesorios. En las técnicas que indican ajuste apical del cono se denomina conos principales o conos maestros que son aquellos que sellan los 2 ó 3 mm. Apicales del conducto. Los conos secundarios o auxiliares, sirven para rellenar los espacios existentes entre el cono principal y las paredes en el resto del conducto radicular, para este objeto se pueden emplear conos estandarizados o bien puntas de gutapercha de gran conicidad. Recientementeha aparecido conos de gutapercha cuyas puntas tienen dimensiones según medidas estandarizadas y conicidades regulares del 4 y 6%.

VENTAJAS DE LOS CONOS DE GUTAPERCHA

1. Buena tolerancia tisular.
2. Estabilidad físico-química.
3. Radiopacidad adecuada.
4. Plasticidad, que les permite cierta adaptación a las paredes del conducto radicular.
5. Plastificables por medio del calor y disolventes químicos.
6. Fácilmente removibles en caso necesario.
7. No tiñen las estructuras dentarias.
8. Son impermeables a la humedad e insolubles en los líquidos del organismo.
9. No favorecen el desarrollo bacteriano.
10. Pueden mantenerse en soluciones antisépticas.

11. Se ofrecen en dimensiones estandarizadas.

DESVENTAJAS DE LOS CONOS DE GUTAPERCHA

1. Son de poca rigidez, de difícil introducción en conductos finos y sinuosos.

2. Carecen de adhesividad, necesitan de un cemento para unirse a las paredes del conducto y entre sí.

3. Por su visco-elasticidad pueden sufrir desplazamientos al ser compactados, llevando a sobreobturaciones accidentales.

SEALAPEX (SYBRAN/KERR)

(Pasta – Pasta)

COMPOSICIÓN.

Hidróxido de calcio 25.0%,
Sulfato de Vario 18.6%,
Óxido de Cinc 6.5%,
Dióxido de Titanio 5.1%,
Estearato de Cinc 1.0%.
(En una mezcla de etil – tolueno – sulfonamida, mutilen – Metil – Salicilato, Isobutil – Sodilicilato y Pigmento.)

CARACTERÍSTICAS.

Para prepararlo se usan porciones iguales de base y catalizador. Es un sellador con tiempo de trabajo y endurecimiento muy prolongado que se endurece con el conducto radicular en presencia de humedad.
Su plasticidad y conocimiento son adecuados, mientras que su radiopacidad es escasa tiene alta solubilidad, por lo tanto poco estabilidad, esa solubilidad es la que le permite liberar el hidróxido de calcio en el medio en que se encuentra.

11.- ACCIDENTES OPERATORIOS

Afortunadamente no se me presento ningún accidente durante la acción clínica que realice.

12.- RECONSTRUCCIÓN DEL DIENTE.

Procedí con la reconstrucción del diente.
Lo primero que hice fue con una fresa cilíndrica realice una caja incisal para darle estabilidad a la reconstrucción de resina con una fresa troncocónica realice el biselado de los bordes, luego grave el diente con ácido grabador para realizar retenciones en el diente lo deje por unos segundos lave y seque con aire comprimido luego coloque el sistema adhesivo luego eche un chorro de aire para para favorecer la penetración de la resina y procedí a la activaciónfotocurable durante 20 segundos una vez polimerizado procedí a colocar la resina con una espátula de titanio utilizando una tira de acetato y cuñas y procedí a restaurar la pieza dental.

13.- REPARACIÓN POST_TRATAMIENTO

Después de la terapia endodóntica, la reparación se evidencio en la radiografía ya que el proceso infeccioso empezó a disminuir y el paciente se sentía muy bien sin ninguna molestia.

BIBLIOGRAFÍA

- Canalda Sahli, Carlos, Brau Aguadé, Esteban. Endodoncia. Técnicas Clínicas Y Bases Científicas. 2 Edición. Editorial Masson. Barcelona 2010

- Cohen, Stephen & Hargreaves, Kenneth M. Vías De La Pulpa. 9ª. Edición. Editorial Elsevier Mosby. Madrid.2008.

- Grossman, Louis I. Practica Endodóntica. 4a Ed. En Español Traducción De La 9a. Edición. En Inglés. Editorial Mundi. Buenos Aires. 1981.

- Ingle, John I. Endodoncia. 5a Edición. McGraw Hill - Interamericana. México D.F. 2004.

- Lasala, Ángel. Endodoncia. 3a Edición. Salvat Editores. Barcelona. 1979.

ANEXOS

Anexo # 1

Ficha clínica. Endodoncia en el incisivo central superior derecho. Clínica de Internado Facultad Piloto de Odontología. Rosero Mina María, 2011.

UNIVERSIDAD DE GUAYAQUIL
FACULTAD PILOTO DE ODONTOLOGIA
CLINICA DE INTERNADO
FICHA CLINICA DE ENDODONCIA

NOMBRE: Moises Arias EDAD: 68 FECHA: 17 de Marzo 2011

ANTECEDENTES

Esta bajo tratamiento médico	SI	☑ NO	☐	Alergia a medicamentos	SI	☐ NO	☑
Complicaciones con anestesia	SI	☐ NO	☑	Hemorragia	SI	☐ NO	☑

Otros: .....

MOTIVO DE LA CONSULTA Fractura de los dos tercios de la corona con compromiso pulpar

MOLESTIA PRINCIPAL: Asintomático

DIENTE A TRATARSE #: 11

EXPLORACION CLINICA

INSPECCION: Fractura de los dos tercios de la corona

PALPACION: Negativa

PERCUSION:

MOVILIDAD: Negativa

TRANSILUMINACION: Discrómico

INTERPRETACION RADIOGRAFICA: Fractura de los dos tercios de la corona, camara y conductos estrechos, ligamento periodontal normal, ligera reabsorción ósea vertical.

SEMIOLOGIA DEL DOLOR

TIPO: Asintomático

INTENSIDAD: Asintomático

CRONOLOGIA: Asintomático

UBICACIÓN: Asintomático

ESTIMULO: Asintomático

VITALOMETRIA

PRUEBA TERMICA: Negativa

PRUEBA DE CAVIDAD: Negativa

DIAGNOSTICO: Endodoncia en la pieza dental # 11

TRATAMIENTO

LONGITUDIAPARENTE: 18

LONGITUD DE TRABAJO: 19

PRONOSTICO: .....

OBSERVACIONES: .....

UNIVERSIDAD DE GUAYAQUIL
FACULTAD PILOTO DE ODONTOLOGIA
CLINICA DE INTERNADO

ESTABLECIMIENTO	NOMBRE	APELLIDO	SEXO (M-F)	EDAD	Nº HISTORIA CLINICA
Universidad de Guayaquil	Moises	Arias	M	68	

MENOR DE 1AÑO	1 - 4 AÑOS	5 - 9 AÑOS PROGRAMADO	5-14 AÑOS NO PROGRAMADO	10-14 AÑOS PROGRAMADO	15 -19 AÑOS	MAYOR DE 20 AÑOS	EMBARAZADA
						✓	

1 MOTIVO DE CONSULTA

ANOTAR LA CAUSA DEL PROBLEMA EN LA VERSION DEL INFORMANTE

Diagnostico y Profilaxis

2 ENFERMEDAD O PROBLEMA ACTUAL

REGISTRAR SINTOMAS: CRONOLOGIA, LOCALIZACION, CARACTERISTICAS, INTENSIDAD, CAUSA APARENTE, SINTOMAS ASOCIADOS, EVOLUCION, ESTADO ACTUAL

Hipertension Arterial

3 ANTECEDENTES PERSONALES Y FAMILIARES

1. ALERGIA ANTIBIOTICO	2. ALERGIA ANESTESIA	3. HEMO RRAGIAS	4. VIH/SIDA	5. TUBER CULOSIS	6. ASMA	7. DIABETES	8. HIPER TENSION	9. ENF. CARDIACA	10. OTRO
X	X	X	X	X	X	X	✓	X	

Hipertension Arterial

4 SIGNOS VITALES

PRESION ARTERIAL	FRECUENCIA CARDIACA x/m	TEMPERATURA °C	F. RESPIRAT. r/m.
130/71 mmHg	81	37	Bradipnea

5 EXAMEN DEL SISTEMA ESTOMATOGNÁTICO

DESCRIBIR ABAJO LA PATOLOGÍA DE LA REGIÓN AFECTADA ANOTANDO EL NUMERO

1. LABIOS	2. MEJILLAS	3. MAXILAR SUPERIOR	4. MAXILAR INFERIOR	5. LENGUA	6. PALADAR	7. PISO	8. CARRILLOS
✓	✓	✓	✓	✓	✓	✓	✓

9. GLÁNDULAS SALIVALES	10. ORO FARINGE	11. A. T. M.	12. GANGLIOS
✓	✓	✓	✓

Normal

6 ODONTOGRAMA

PINTAR CON: AZUL PARA TRATAMIENTO REALIZADO - ROJO PARA PATOLOGÍA ACTUAL
MOVILIDAD Y RECESIÓN: MARCAR "X" (1, 2 o 3), SI AFUOA

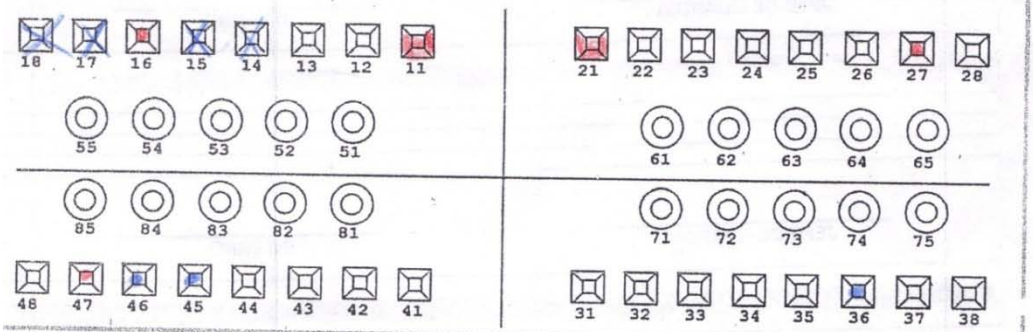

7 INDICADORES DE SALUD BUCAL

HIGIENE ORAL SIMPLIFICADA

PIEZAS DENTALES				PLACA 0-1-2-3	CALCULO 0-1-2-3	GINGIVITIS 0-1
✓	17	✓	55	1	0	0
✓	21	✓	51	1	0	0
✓	27	✓	65	1	1	0
✓	37	✓	73	1	0	0
✓	41	✓	71	1	0	0
✓	47	✓	85	1	0	0
TOTALES						

ENFERMEDAD PERIODONTAL	MAL OCLUSIÓN	FLUOROSIS
LEVE	ANGLE I ✓	LEVE
MODERADA	ANGLE II	MODERADA
SEVERA	ANGLE III	SEVERA

8 ÍNDICES CPO-ceo

	C	P	O	TOTAL
D	4	4	4	12
d	c	e	o	TOTAL

9 SIMBOLOGÍA DEL ODONTOGRAMA

* rojo	SELLANTE NECESARIO	PERDIDA (OTRA CAUSA)	PRÓTESIS TOTAL
* azul	SELLANTE REALIZADO	ENDODONCIA	CORONA
X rojo	EXTRACCION INDICADA	PROTESIS FIJA	azul OBTURADO
X azul	PERDIDA POR CARIES	PROTESIS REMOVIBLE	rojo CARIES

niwde2580® - copyright © 2009

1RA CITA FECHA:

de Alta Diagnostico y Profilaxis y Restauracion

Fernanda Rosero M...

JEFE DE GUARDIA 18-3-21 INTERNO

2DA CITA FECHA:

JEFE DE GUARDIA INTERNO

3RA CITA FECHA:

JEFE DE GUARDIA INTERNO

4TA CITA FECHA:

JEFE DE GUARDIA INTERNO

5TA CITA FECHA:

JEFE DE GUARDIA INTERNO

6TA CITA FECHA:

JEFE DE GUARDIA INTERNO

hwds2580® - copyright © 20

Anexo # 2

Paciente Operador .Clínica de Internado Facultad Piloto de Odontología.
Rosero Mina María, 2011.

Anexo # 3

Radiografía de Diagnóstico .Clínica de Internado Facultad Piloto de Odontología. Rosero Mina María, 2011.

Anexo # 4

Presentación del caso. Endodoncia .Clínica de Internado Facultad Piloto de Odontología. Rosero Mina María, 2011.

Anexo # 5

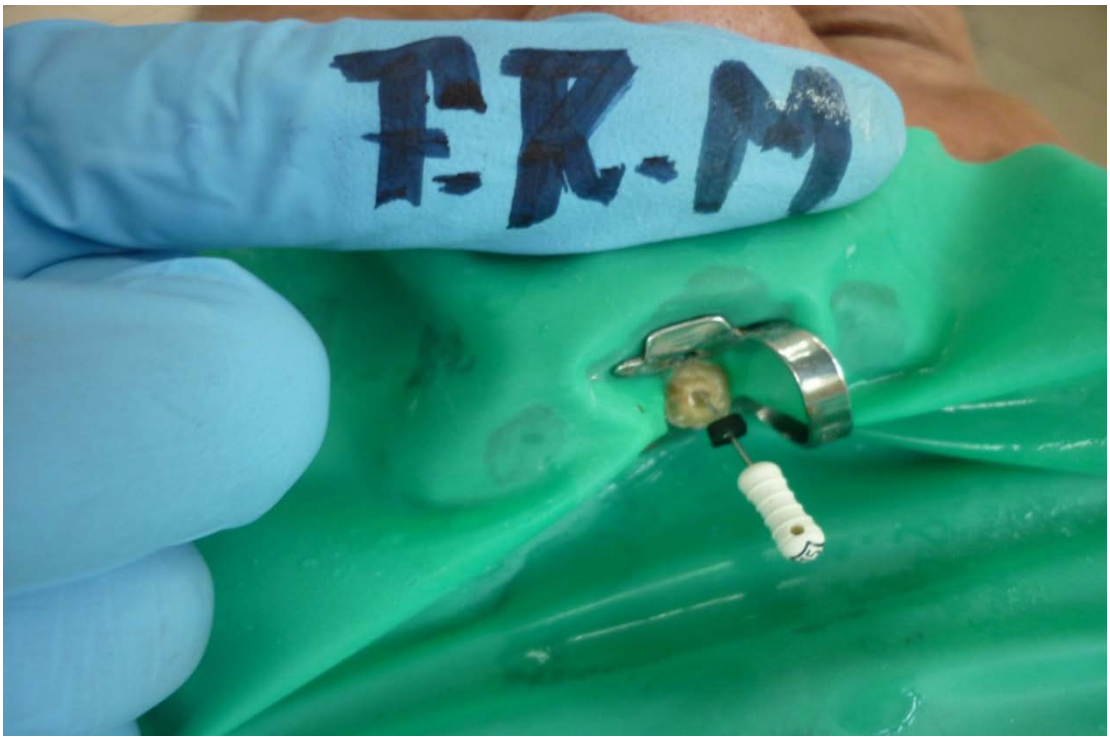

Apertura con aislamiento absoluto. Clínica de Internado Facultad Piloto de Odontología. Rosero Mina María, 2011

Anexo # 6

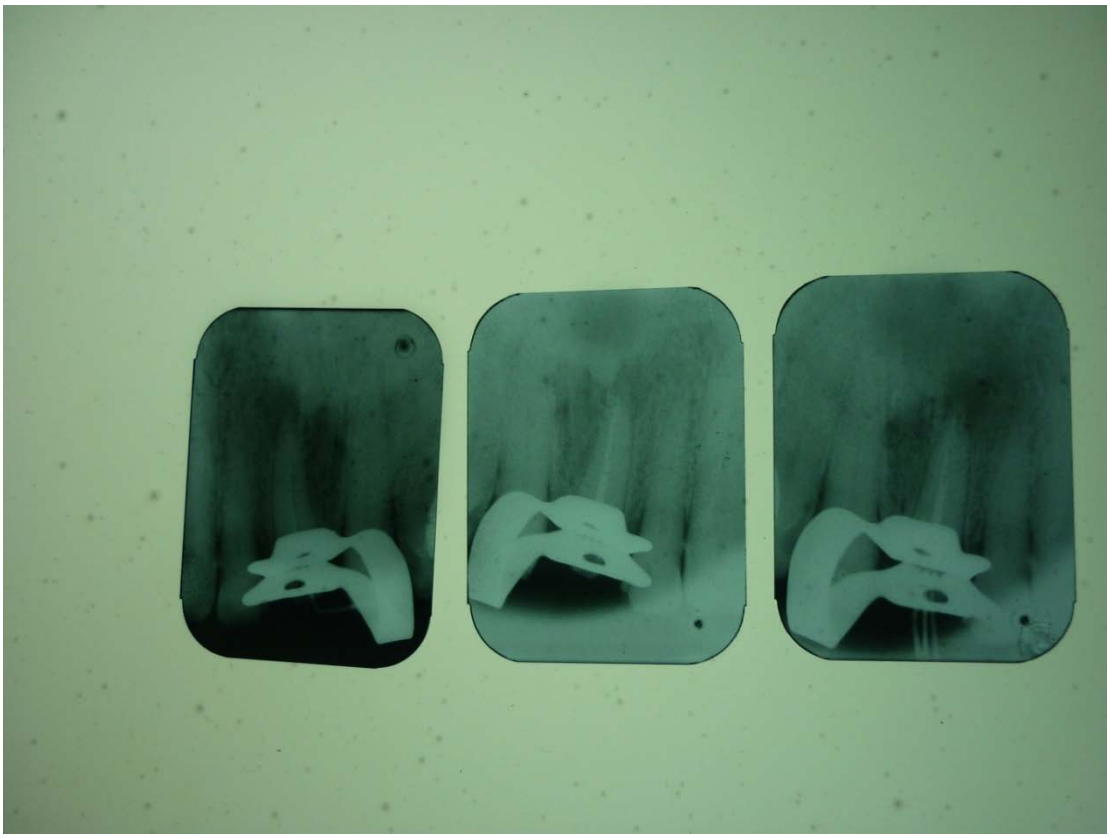

Radiografías, conductometria, conometría, conducto obturado . Clínica de Internado Facultad Piloto de Odontología. Rosero Mina María, 2011

Anexo # 7

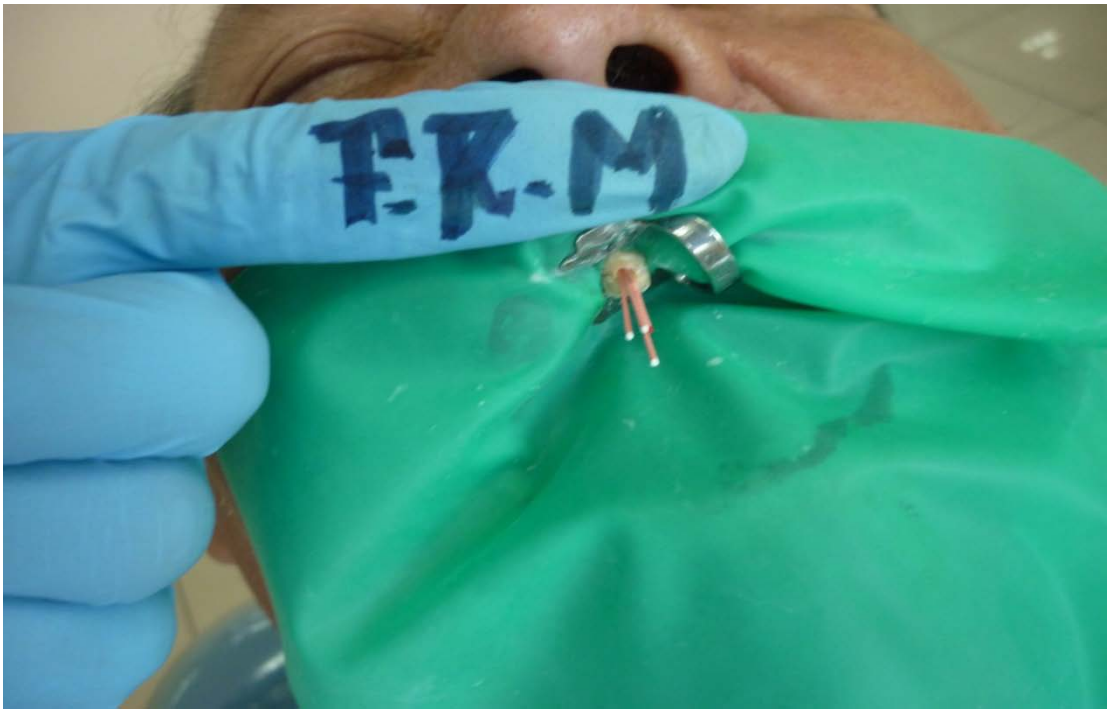

Pieza en tratamiento con aislamiento absoluto y conos de gutapercha. Clínica de Internado Facultad Piloto de Odontología. Rosero Mina María, 2011

Anexo # 8

Pieza con restauración tallada pulida y abrillantada. Clínica de Internado Facultad Piloto de Odontología. Rosero Mina María, 2011

OTROS CASOS CLÍNICOS REALIZADOS EN LA FORMACIÓN ACADÉMICA

Foto # 1

Ficha clínica. Prevención. Clínica de Internado Facultad Piloto de Odontología. Rosero Mina María, 2011.

UNIVERSIDAD DE GUAYAQUIL
FACULTAD PILOTO DE ODONTOLOGIA
CLINICA DE INTERNADO

ESTABLECIMIENTO	NOMBRE	APELLIDO	SEXO (M-F)	EDAD	Nº HISTORIA CLINICA
	Sergio Johao	Segura Mina	M	10	

MENOR DE 1 AÑO	1-4 AÑOS	5-9 AÑOS PROGRAMADO	5-14 AÑOS NO PROGRAMADO	10-14 AÑOS PROGRAMADO	15-19 AÑOS	MAYOR DE 20 AÑOS	EMBARAZADA
				✓			

1. MOTIVO DE CONSULTA
ANOTAR LA CAUSA DEL PROBLEMA EN LA VERSIÓN DEL INFORMANTE

Diagnostico, Profilaxis, Sellante, Fluorizacion

2. ENFERMEDAD O PROBLEMA ACTUAL
REGISTRAR SÍNTOMAS: CRONOLOGÍA, LOCALIZACIÓN, CARACTERÍSTICAS, INTENSIDAD, CAUSA APARENTE, SÍNTOMAS ASOCIADOS, EVOLUCIÓN, ESTADO ACTUAL

Ninguna

3. ANTECEDENTES PERSONALES Y FAMILIARES

1. ALERGIA ANTIBIÓTICO	2. ALERGIA ANESTESIA	3. HEMORRAGIAS	4. VIH/SIDA	5. TUBERCULOSIS	6. ASMA	7. DIABETES	8. HIPERTENSIÓN	9. ENF. CARDIACA	10. OTRO
X	X	X	X	X	X	X	X	X	

Ninguno

4. SIGNOS VITALES

PRESIÓN ARTERIAL	FRECUENCIA CARDIACA	TEMPERATURA °C	F. RESPIRAT. min.
110/70 mm/Hg	72 pul/min	37°C	17 Rs/min

5. EXAMEN DEL SISTEMA ESTOMATOGNÁTICO
DESCRIBIR ABAJO LA PATOLOGÍA DE LA REGIÓN AFECTADA ANOTANDO EL NÚMERO

1. LABIOS	2. MEJILLAS	3. MAXILAR SUPERIOR	4. MAXILAR INFERIOR	5. LENGUA	6. PALADAR	7. PISO	8. CARRILLOS
	✓	✓	✓	✓	✓	✓	✓

9. GLÁNDULAS SALIVALES	10. ORO FARINGE	11. A.T.M.	12. GANGLIOS
✓	✓	✓	✓

Normal

6. ODONTOGRAMA
PINTAR CON: AZUL PARA TRATAMIENTO REALIZADO - ROJO PARA PATOLOGÍA ACTUAL
MOVILIDAD Y RECESIÓN: MARCAR "X" (1, 2 o 3), SI APLICA

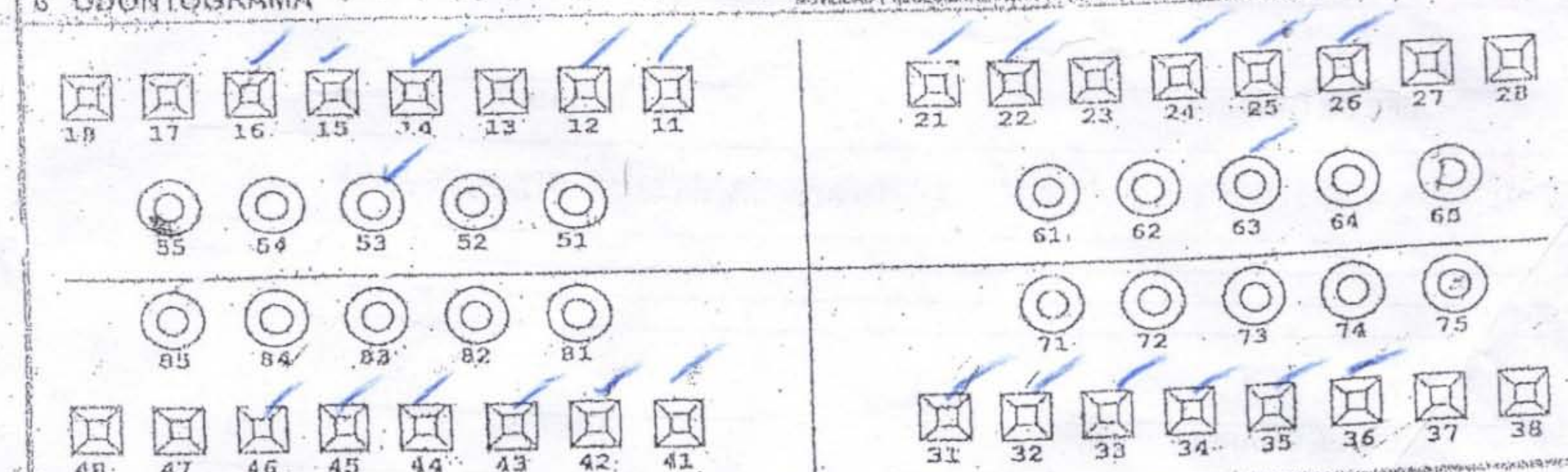

7. INDICADORES DE SALUD BUCAL

HIGIENE ORAL SIMPLIFICADA			PLACA	CÁLCULO	GINGIVITIS
PIEZAS DENTALES					
16	17	55	1	0	0
11	21	51	1	0	0
26	27	65	1	1	0
36	37	75	1	0	0
31	41	71	1	0	0
46	47	85	1	0	0
TOTALES					

ENFERMEDAD PERIODONTAL		MAL OCLUSIÓN		FLUOROSIS	
LEVE		ANGLE I		LEVE	
MODERADA		ANGLE II		MODERADA	
SEVERA		ANGLE III		SEVERA	

8. ÍNDICES CPO-ceo

	C	P	O	TOTAL
D		0	0	0
	c	e	o	TOTAL
d				

9. SIMBOLOGÍA DEL ODONTOGRAMA

rojo SELLANTE NECESARIO	PÉRDIDA (OTRA CAUSA)	PRÓTESIS TOTAL
azul SELLANTE REALIZADO	ENDODONCIA	CORONA
X rojo EXTRACCIÓN INDICADA	PRÓTESIS FIJA	azul OBTURADO
X azul PÉRDIDA POR CARIES	PRÓTESIS REMOVIBLE	rojo CARIES

piiwdc25080® - copyright © 2009

1RA CITA FECHA: 12 de Marzo del 2011

Diagnóstico, Profilaxis, Sellante y Fluorización

JEFE DE GUARDIA

Fernanda Rosero Mina.
INTERNO

2DA CITA FECHA:

JEFE DE GUARDIA INTERNO

3RA CITA FECHA:

JEFE DE GUARDIA INTERNO

4TA CITA FECHA:

JEFE DE GUARDIA INTERNO

5TA CITA FECHA:

JEFE DE GUARDIA INTERNO

6TA CITA FECHA:

JEFE DE GUARDIA INTERNO

aiwde2580® - copyright © 2009

Foto # 2

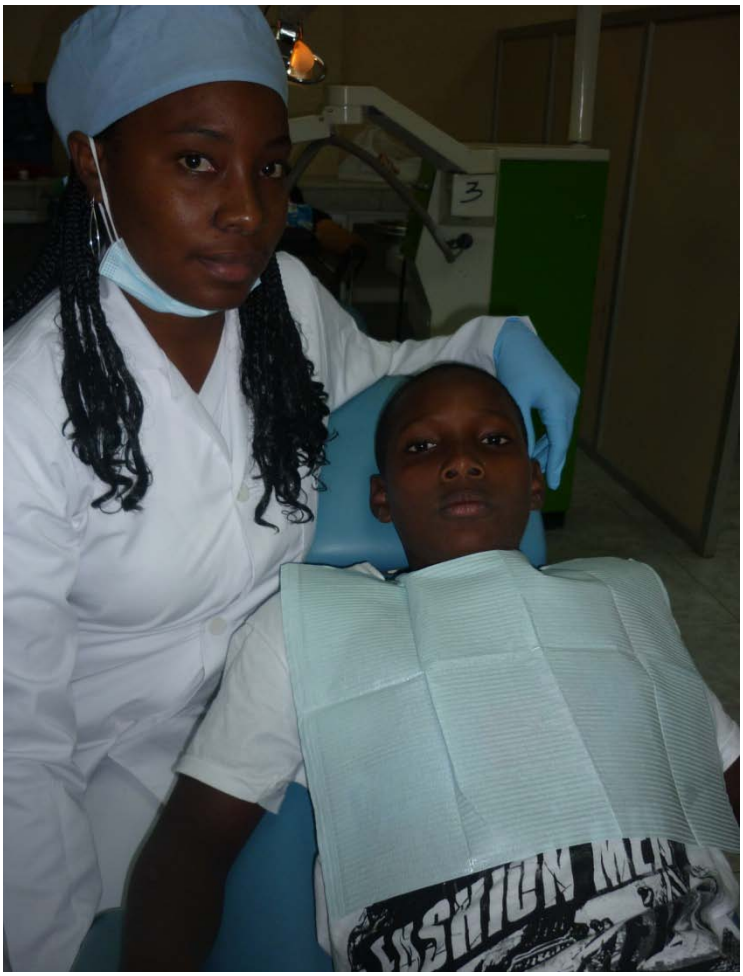

Paciente Operador .Clínica de Internado Facultad Piloto de Odontología.
Rosero Mina María, 2011.

Foto # 3

Presentación del Caso arcada superior Prevención .Clínica de Internado Facultad Piloto de Odontología. Rosero Mina María, 2011.

Foto # 4

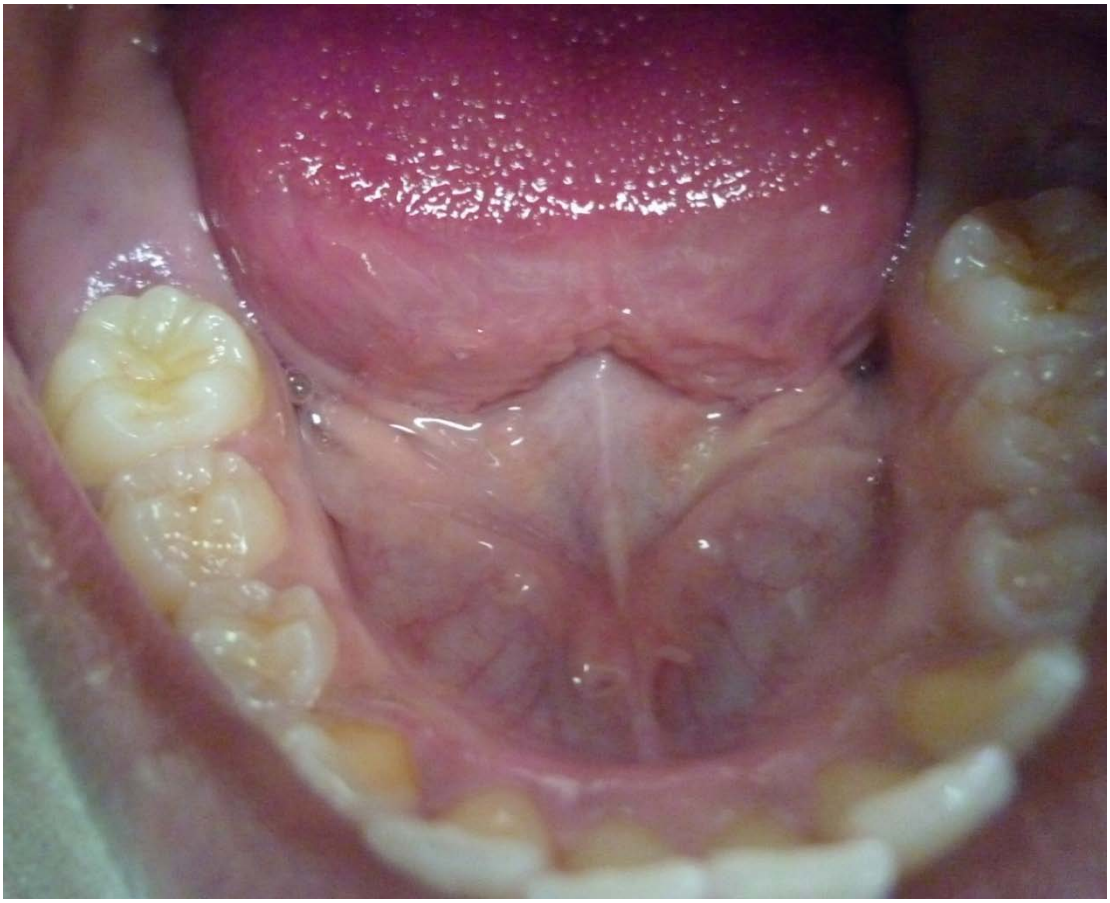

Presentación del Caso arcada inferior .Clínica de Internado Facultad Piloto de Odontología. Rosero Mina María, 2011.

Foto # 5

Molares Preparados (ameloplastia).Clínica de Internado Facultad Piloto de Odontología. Rosero Mina María, 2011.

Foto # 6

Molares Preparados (ameloplastia).Clínica de Internado Facultad Piloto de Odontología. Rosero Mina María, 2011.

Foto # 7

Piezas Grabadas con aislamiento relativo. Clínica de Internado Facultad Piloto de Odontología. Rosero Mina María, 2011.

Foto # 8

Piezas Grabadas con aislamiento relativo. Clínica de Internado Facultad Piloto de Odontología. Rosero Mina María, 2011

Foto # 9

Piezas selladas arcada superior. Clínica de Internado Facultad Piloto de Odontología. Rosero Mina María.2011

Foto # 10

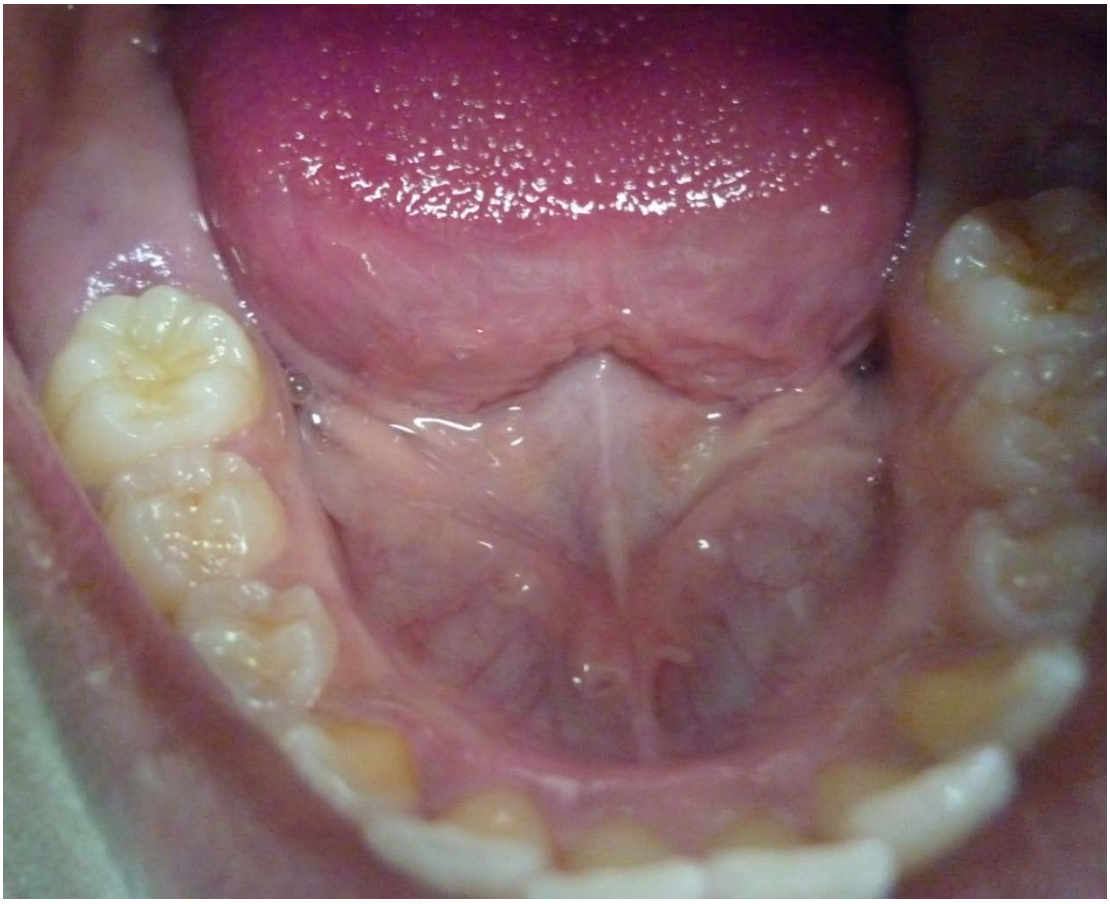

Piezas selladas arcada inferior. Clínica de Internado Facultad Piloto de Odontología. Rosero Mina María, 2011

Foto # 11

Toma superior e inferior cubetas aplicando flúor. Clínica de Internado Facultad Piloto de Odontología. Rosero Mina María, 2011

Foto # 1

Ficha clínica. Operatoria Dental en el incisivo central superior izquierdo. Clínica de Internado Facultad Piloto de Odontología. Rosero Mina María, 2011.

UNIVERSIDAD DE GUAYAQUIL
FACULTAD PILOTO DE ODONTOLOGIA
CLINICA DE INTERNADO
FICHA CLINICA DE OPERATORIA DENTAL

1.- DATOS ESTADISTICOS — FECHA: 18 de Marzo 2011
a) Nombres: Moises — Apellidos: Arias Siguano
b) Domicilio: Robles Chember 10R y la 19 — Teléfono: 088681348

2.- MOTIVO DE LA CONSULTA: Restauración de la pieza dental #21 provocado por fractura

3.- MOLESTIA PRINCIPAL: Sensibilidad en la pieza dental #21 por fractura

4.- PIEZA A TRATARSE #: 21

5.- INTERPRETACION RADIOGRAFICA: Corona: con sombra radiolucida compatible con fractura a nivel mesio incisal, camara pulpar amplia y conducto estrecho, raiz unica y conica, espacio de la membrana periodontal normal y ligera reabsorcion oseo vertical, apice y periapice normal y trabeculado oseo normal

6.- EXAMEN CLINICO DE LA PIEZA A TRATAR: Fractura de la corona en el angulo mesio-incisal

7.- DIAGNOSTICO: Fractura parcial de la corona a nivel del angulo mesio-incisal sin compromiso pulpar

8.- PLAN DE TRATAMIENTO: Restauración de 4ta Clase con Resina de Fotocurado

9.- TERAPEUTICA (RECETA): Ninguno

10.- RECOMENDACIONES: No tomar cosas con colorantes, evitar morder objetos duros con la pieza dental tratada

11.- PASOS OPERATORIOS

	FECHA	FIRMA JEFE DE GUARDIA
1.- Maniobras Previas		
2.- Apertura de la cavidad		
3.- Extensión preventiva		
4.- Eliminación de tejido cariado		
5.- Protección dentino pulpar		
6.- Conformación definitiva de la cavidad		
7.- Obturación de la cavidad		
8.- Tallado de la Restauración		
9.- Pulido de la Restauración		

Fernando Rosero Mina
INTERNO

JEFE DE GUARDIA
18-3-11

UNIVERSIDAD DE GUAYAQUIL
FACULTAD PILOTO DE ODONTOLOGIA
CLINICA DE INTERNADO

ESTABLECIMIENTO	NOMBRE	APELLIDO	SEXO (M-F)	EDAD	Nº HISTORIA CLINICA
Universidad de Guayaquil	Moises	Ochoa	M	68	

MENOR DE 1AÑO	1 - 4 AÑOS	5 - 9 AÑOS PROGRAMADO	5-14 AÑOS NO PROGRAMADO	10-14 AÑOS PROGRAMADO	15 -19 AÑOS	MAYOR DE 20 AÑOS	EMBARAZADA
						✓	

1 MOTIVO DE CONSULTA

ANOTAR LA CAUSA DEL PROBLEMA EN LA VERSION DEL INFORMANTE

Diagnostico y Profilaxis

2 ENFERMEDAD O PROBLEMA ACTUAL

REGISTRAR SINTOMAS: CRONOLOGIA, LOCALIZACION, CARACTERISTICAS, INTENSIDAD, CAUSA APARENTE, SINTOMAS ASOCIADOS, EVOLUCION, ESTADO ACTUAL

Hipertension Arterial

3 ANTECEDENTES PERSONALES Y FAMILIARES

1. ALERGIA ANTIBIOTICO	2. ALERGIA ANESTESIA	3. HEMO RRAGIAS	4. VIH/SIDA	5. TUBER CULOSIS	6. ASMA	7. DIABETES	8. HIPER TENSION	9. ENF. CARDIACA	10. OTRO
X	X	X	X	X	X	X	✓	X	

Hipertension Arterial

4 SIGNOS VITALES

PRESION ARTERIAL	FRECUENCIA CARDIACA x/m	TEMPERATURA °C	F. RESPIRAT. m/m.
150/71 mmHg	81	37	Eupneico

5 EXAMEN DEL SISTEMA ESTOMATOGNÁTICO

DESCRIBIR ABAJO LA PATOLOGÍA DE LA REGIÓN AFECTADA ANOTANDO EL NUMERO

1. LABIOS	2. MEJILLAS	3. MAXILAR SUPERIOR	4. MAXILAR INFERIOR	5. LENGUA	6. PALADAR	7. PISO	8. CARRILLOS
✓	✓	✓	✓	✓	✓	✓	✓

9. GLANDULAS SALIVALES	10. ORO FARINGE	11. A. T. M.	12. GANGLIOS
✓	✓	✓	✓

Normal

6 ODONTOGRAMA

PINTAR CON: AZUL PARA TRATAMIENTO REALIZADO -- ROJO PARA PATOLOGIA ACTUAL
MOVILIDAD Y RECESIÓN: MARCAR "X" (1, 2 o 3), SI AFUOA

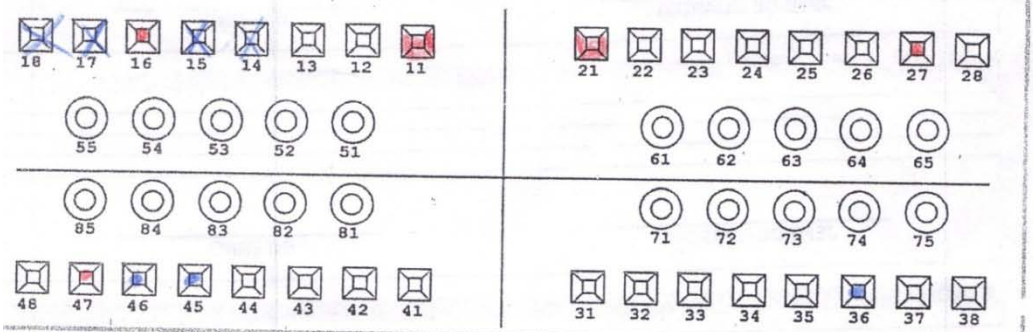

7 INDICADORES DE SALUD BUCAL

HIGIENE ORAL SIMPLIFICADA

	PIEZAS DENTALES			PLACA 0-1-2-3	CALCULO 0-1-2-3	GINGIVITIS 0-1
6	✓	17	55	1	0	0
1	✓	21	51	1	0	0
3	✓	27	65	1	1	0
5	✓	37	73	1	0	0
1	✓	41	71	1	0	0
5	✓	47	85	1	0	0
	TOTALES					

ENFERMEDAD PERIODONTAL	MAL OCLUSIÓN	FLUOROSIS
LEVE	ANGLE I ✓	LEVE
MODERADA	ANGLE II	MODERADA
SEVERA	ANGLE III	SEVERA

8 ÍNDICES CPO-ceo

	C	P	O	TOTAL
D	4	4	4	12
d	c	e	o	TOTAL

9 SIMBOLOGÍA DEL ODONTOGRAMA

* rojo	SELLANTE NECESARIO	PERDIDA (OTRA CAUSA)	PRÓTESIS TOTAL
* azul	SELLANTE REALIZADO	ENDODONCIA	CORONA
X rojo	EXTRACCION INDICADA	PROTESIS FIJA	azul OBTURADO
X azul	PERDIDA POR CARIES	PROTESIS REMOVIBLE	rojo CARIES

niwde2580® - copyright © 2009

1RA CITA FECHA:

Diagnostico y Profilaxis y Restauracion de Alta clase

JEFE DE GUARDIA 18-3-11

Fernanda Rosero Merino

INTERNO

2DA CITA FECHA:

JEFE DE GUARDIA

INTERNO

3RA CITA FECHA:

JEFE DE GUARDIA

INTERNO

4TA CITA FECHA:

JEFE DE GUARDIA

INTERNO

5TA CITA FECHA:

JEFE DE GUARDIA

INTERNO

6TA CITA FECHA:

JEFE DE GUARDIA

INTERNO

hwde2580© - copyright © 20

Foto # 2

Paciente Operador .Clínica de Internado Facultad Piloto de Odontología.
Rosero Mina María, 2011.

Foto # 3

Radiografía de Diagnóstico. Clínica de Internado Facultad Piloto de Odontología. Rosero Mina María, 2011.

Foto # 4

Presentación del Caso. Restauración en una cavidad de cuarta clase. Clínica de Internado Facultad Piloto de Odontología. Rosero Mina María, 2011.

Foto # 5

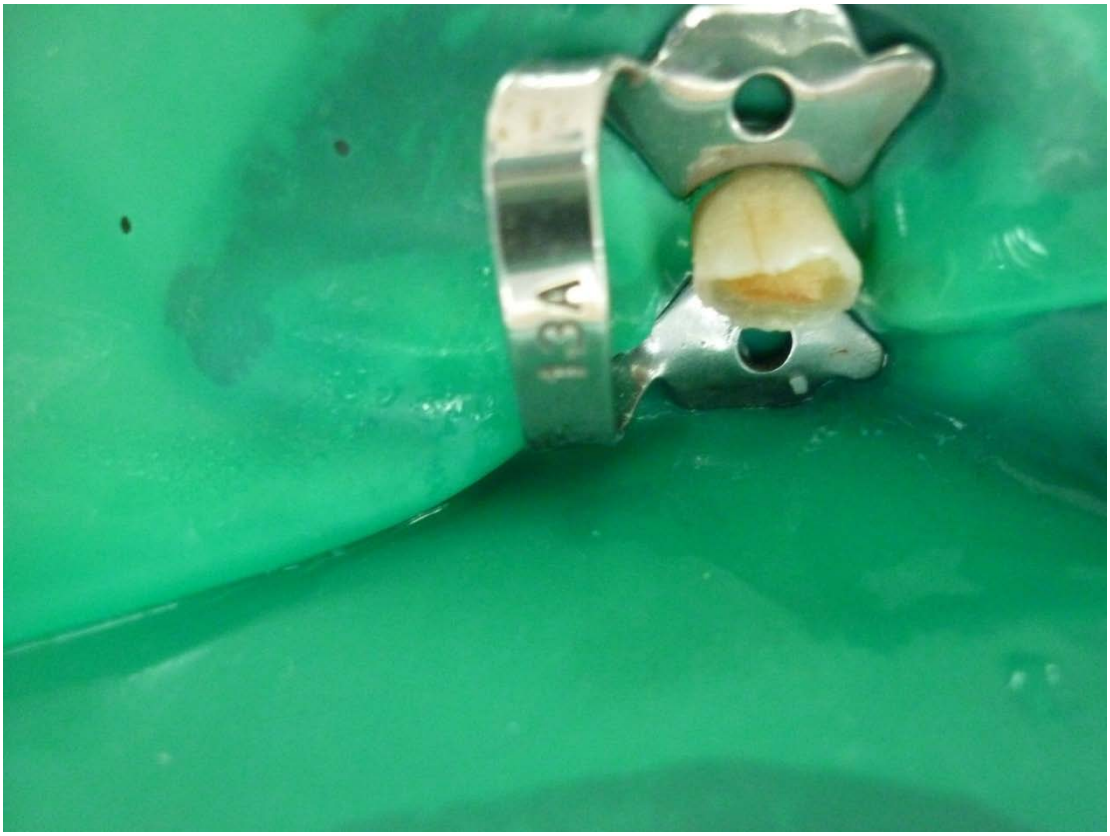

Pieza en tratamiento cavidad conformada y aislamiento absoluto. Clínica de Internado Facultad Piloto de Odontología. Rosero Mina María, 2011.

Foto # 6

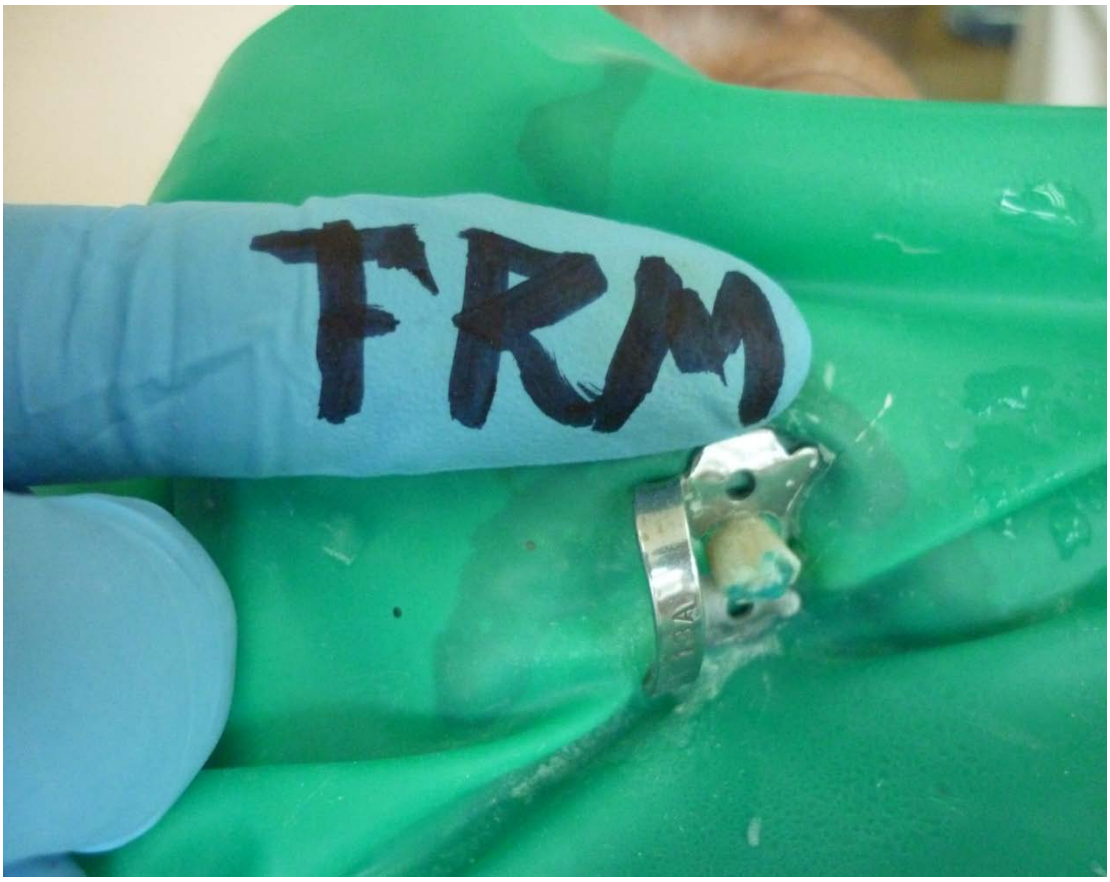

Pieza en tratamiento cavidad conformada con ácido grabador aislamiento absoluto .Clínica de Internado Facultad Piloto de Odontología. Rosero Mina María, 2011.

Foto # 7

Caso terminado tallado pulido y abrillantado .Clínica de Internado Facultad Piloto de Odontología. Rosero Mina María, 2011.

Foto # 1

Ficha clínica. Periodoncia Clínica de Internado Facultad Piloto de Odontología. Rosero Mina María, 2011.

UNIVERSIDAD DE GUAYAQUIL
FACULTAD PILOTO DE ODONTOLOGIA
CLINICA DE INTERNADO
FICHA CLINICA DE PERIODONCIA

1.- DATOS ESTADISTICOS

FECHA: 19 de Marzo del 2011

a) Nombres : María del Carmen Cabezas Segura — Apellidos : Cabezas Segura

b) Domicilio : Exalatel Total Independencia 4 — Teléfono : 088740790

2.- MOTIVO DE LA CONSULTA : Dientes con movilidad

3.- SINTOMATOLOGIA PERIODONTAL

a) Cuándo realizó la última visita al Odontólogo? : Enero del 2011
b) Es la primera vez que se enferma su encía? : no
c) Cuántas veces se cepilla diariamente? : 2 veces
d) Qué pasta utiliza? : Colgate
e) Usa hilo dental? : no
f) Usa enjuagues bucales? : no
g) Cuándo comenzó la lesión? : Más de 2 años
h) Dónde está localizada? :
i) Le sangra al cepillarse? : si
j) Sufre de hemorragias espontánea en la boca? : no
k) Tiene mal aliento? : no
l) Tiene mal sabor en la boca? : si
ll) Se muerde las uñas? : si
m) Muerde objetos extraños? : si
n) Aprieta o rechina los dientes? : no

4.- EXAMEN CLINICO

a) Señalar restauraciones altas o rubosas : Uno presenta ninguna

b) Localización de materia alba y placa bacteriana

18-17-16-15-14-13-12-11	21-22-23-24-25-26-27-
48-47-46-45-44-43-42-41	31-32-33-34-35-36-37

c) Localización de cálculos supragingival y subgingival

18-17-16-15-14-13-12-11	21-22-23-24-25-26-27-28
48-47-46-45-44-43-42-41	31-32-33-34-35-36-37-38

d) Localización de bolsas periodontales (Sondage periodontal)

18-17-16-15-14-13-12-11	21-22-23-24-25-26-27-28
48-47-46-45-44-43-42-41	31-32-33-34-35-36-37-38

e) Localización y medición de movilidad dentaria

18-17-16-15-14-13-12-11	21-22-23-24-25-26-27-28
48-47-46-45-44-43-42-41	31-32-33-34-35-36-37-38

5.- INTERPRETACION RADIOGRAFICA

CUADRANTE SUPERIOR IZQUIERDO		CUADRANTE SUPERIOR DERECHO	
PIEZA 11	Corona: fractura parcial del ángulo mesio-distal, camara y conducto estrecho reabsorcion osea vertical	PIEZA 21	Fractura de corona presencia de restos radiculares
PIEZA 12	Zona radiolucida compatible con caries, camara y conducto estrecho reabsorcion osea	PIEZA 22	Corona normal camara y conducto estrecho reabsorcion osea
PIEZA 13	Corona normal camara y conducto amplio reabsorcion osea vertical	PIEZA 23	Corona normal camara y conductos amplios reabsorcion osea
PIEZA 14	Corona normal camara y conducto amplio ligera reabsorcion osea	PIEZA 24	Corona con sombra radiolucida compatible con perforacion
PIEZA 15	Corona normal camara y conducto amplio reabsorcion osea	PIEZA 25	Corona normal camara y conducto amplios reabsorcion osea insuficiente
PIEZA 16	Corona normal cara y conducto amplio reabsorcion osea suficiente	PIEZA 26	Corona con sombra radiopaca compatible con obturacion
PIEZA 17	Fractura de corona presencia de restos radiculares	PIEZA 27	Presencia de restos radiculares
PIEZA 18	Fractura de corona presencia de restos radiculares	PIEZA 28	Corona normal camara y conducto amplio
CUADRANTE INFERIOR IZQUIERDO		**CUADRANTE INFERIOR DERECHO**	
PIEZA 31	Corona con sombra radiolucida compatible con caries reabsorcion osea vertical	PIEZA 41	Corona con sombra radiolucida compatible con caries reabsorcion osea
PIEZA 32	Corona con sombra radiolucida compatible con caries reabsorcion osea vertical	PIEZA 42	Corona con sombra radiolucida compatible con caries reabsorcion osea
PIEZA 33	Corona normal camara y conducto amplio reabsorcion osea horizontal	PIEZA 43	Corona normal camara y conducto ligera reabsorcion osea
PIEZA 34	Corona normal camara y conducto amplio reabsorcion osea vertical	PIEZA 44	Corona normal con una dilacerado hacia distal reabsorcion osea
PIEZA 35	Ausente	PIEZA 45	Ausente
PIEZA 36	Ausente	PIEZA 46	Corona normal camara y conductos amplios reabsorcion osea
PIEZA 37	Corona normal camara y conducto estrecho dilacerado hacia mesial reabsorcion osea	PIEZA 47	Presencia de resto
PIEZA 38	Corona normal camara y conducto estrecho dilacerado hacia mesial reabsorcion osea	PIEZA 48	Ausente

6.- DIAGNOSTICO CLINICO: Periodontitis Moderada el Adulto con inflamacion Generalizada

7.- TRATAMIENTO: Profilaxis, raspado alisado y pulido radicular Limpieza del sarro y cálculo, enjuague bucal y Fluorizacion

8.- TECNICAS DE TRATAMIENTO (PASOS OPERATORIOS DEL TRATAMIENTO.- RESUMEN) Raspado, pulido alisado radicular eliminacion de Cálculos y Fluorizacion

9.- TERAPEUTICA (RECETA) Amoxicilina de 500 mg x 7 dias cada 8 horas # Metronidazol de 500 mg Cap x 7 dias cada 8 hrs # 21

10.- RECOMENDACIONES: Realizar Tecnica de cepillado adecuado, usar enjuague e hilo dental, Visitar periodicamente al odontologo

11.- PRIMERA CITA .... FECHA: 19-03-11

JEFE DE GUARDIA — INTERNO: Fernanda Rosero M.

12.- SEGUNDA CITA .... FECHA: 20-03-11

JEFE DE GUARDIA — INTERNO: Fernanda Rosero M.

UNIVERSIDAD DE GUAYAQUIL
FACULTAD PILOTO DE ODONTOLOGIA
CLINICA DE INTERNADO
PERIODONCIA

PACIENTE:	María del Carmen Cabezas Seguro	**H.C. #**	
INTERNO:	María Fernanda Rosero Mina	**CURSO:**	5/6

ÍNDICE DE PLACA

a)	Número de dientes:	22
b)	Número de caras:	110
c)	Caras teñidas:	110
d)	Porcentaje de placa:	132

b) 100% c) d)

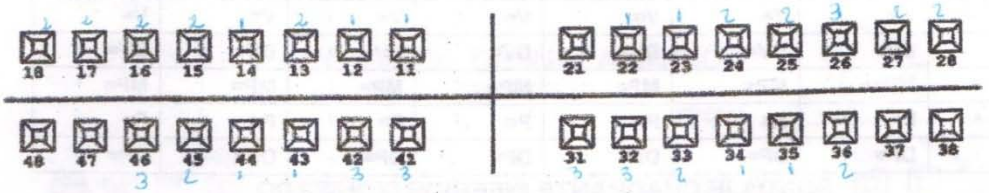

ÍNDICE DE CÁLCULO

Ausencia de cálculo:	0	Cálculo subgingival:	2
Cálculo supragingival:	1	Cálculo supra y subgingival:	3

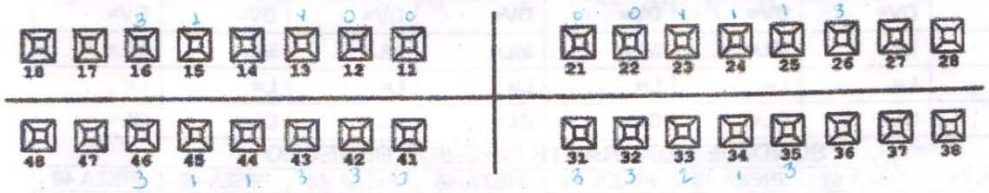

ÍNDICE DE MOVILIDAD

Imperceptible:	0	Amplia:	3
Ligera:	1	Mas o menos:	4
Moderada:	2		

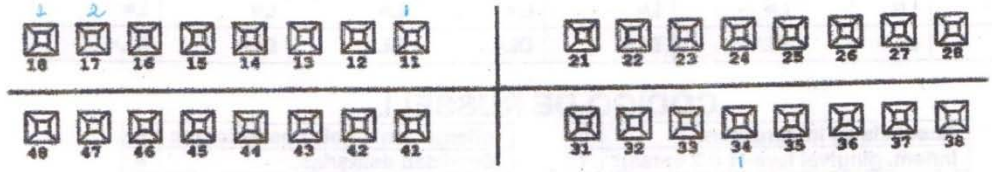

ÍNDICE DE SANGRADO

No sangra:	0	Abundante:	3
Poco:	1	Mas o menos:	4
Moderado:	2		

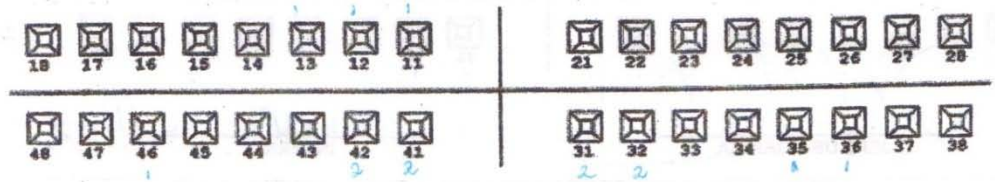

niwde2580® - copyright © 2009

SONDAJE CUADRANTE SUPERIOR DERECHO

PIEZA 11	PIEZA 12	PIEZA 13	PIEZA 14	PIEZA 15	PIEZA 16	PIEZA 17	PIEZA 18
MV= 3	MV= 2	MV= 2	MV= 4	MV= 1	MV= 3	MV= 1	MV= 1
V= 4	V= 2	V= 2	V= 4	V= 2	V= 4	V= 2	V= 2
DV= 3	DV= 4	DV= 2	DV= 4	DV= 2	DV= 3	DV= 1	DV= 2
MP= 2	MP= 1	MP= 1	MP= 3	MP= 1	MP= 1	MP= 1	MP= 2
P= 2	P= 1	P= 1	P= 1	P= 3	P= 2	P= 2	P= 1
DP= 2	DP= 1	DP= 1	DP= 1	DP= 1	DP= 1	DP= 1	DP= 1

SONDAJE CUADRANTE SUPERIOR IZQUIERDO

PIEZA 21	PIEZA 22	PIEZA 23	PIEZA 24	PIEZA 25	PIEZA 26	PIEZA 27	PIEZA 28
MV= 9	MV= 3	MV= 1	MV= 1	MV= 1	MV= 2	MV= 3	MV= 1
V= 3	V= 1	V= 1	V= 1	V= 1	V= 1	V= 1	V= 1
DV= 2	DV= 2	DV= 1	DV= 1	DV= 1	DV= 1	DV= 1	DV= 1
MP= 1	MP= 1	MP= 1	MP= 1	MP= 1	MP= 1	MP= 1	MP= 2
P= 2	P= 1	P= 1	P= 1	P= 1	P= 1	P= 2	P= 2
DP= 1	DP= 1	DP= 1	DP= 1	DP= 1	DP= 1	DP= 2	DP= 1

SONDAJE CUADRANTE INFERIOR IZQUIERDO

PIEZA 31	PIEZA 32	PIEZA 33	PIEZA 34	PIEZA 35	PIEZA 36	PIEZA 37	PIEZA 38
MV= 2	MV= 3	MV= 3	MV= 3	MV= 3	MV= 9	MV= 9	MV= 9
V= 1	V= 2	V= 2	V= 2	V= 2	V=	V=	V=
DV= 2	DV= 3	DV= 1	DV= 1	DV= 1	DV=	DV=	DV=
ML= 1	ML= 2	ML= 1	ML= 1	ML= 1	ML=	ML=	ML=
L= 2	L= 3	L= 1	L= 1	L= 1	L=	L=	L=
DL= 1	DL= 2	DL= 1	DL= 1	DL= 1	DL=	DL=	DL=

SONDAJE CUADRANTE INFERIOR DERECHO

PIEZA 41	PIEZA 42	PIEZA 43	PIEZA 44	PIEZA 45	PIEZA 46	PIEZA 47	PIEZA 48
MV= 1	MV= 2	MV= 2	MV= 2	MV= 9	MV= 1	MV= 9	MV= 9
V= 1	V= 1	V= 1	V= 1	V= 1	V= 1	V=	V=
DV= 1	DV= 1	DV= 1	DV= 1	DV= 1	DV= 1	DV=	DV=
ML= 1	ML= 1	ML= 1	ML= 1	ML= 1	ML= 1	ML=	ML=
L= 1	L= 1	L= 1	L= 1	L= 1	L= 1	L=	L=
DL= 1	DL= 1	DL= 1	DL= 1	DL= 1	DL= 1	DL=	DL=

CÓDIGO DE RUSSELL

Ausencia de inflamación:	0	Inflamación + bolsa periodontal:	6
Inflam. gingival leve (1 ó 2 caras):	1	Movilidad dentaria:	8
Inflam. gingivocircunscrita:	2	Ausencia dentaria:	9

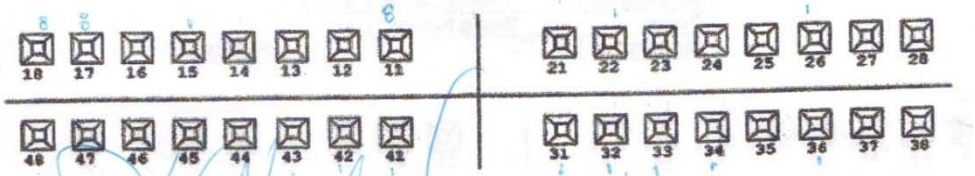

JEFE DE GUARDIA

INTERNO

niwde2580® - copyright © 2009

SONDAJE CUADRANTE SUPERIOR DERECHO

PIEZA 11	PIEZA 12	PIEZA 13	PIEZA 14	PIEZA 15	PIEZA 16	PIEZA 17	PIEZA 18
MV= 3	MV= 2	MV= 2	MV= 4	MV= 1	MV= 3	MV= 1	MV= 1
V= 4	V= 2	V= 2	V= 4	V= 2	V= 4	V= 2	V= 2
DV= 3	DV= 4	DV= 2	DV= 4	DV= 2	DV= 3	DV= 1	DV= 2
MP= 2	MP= 1	MP= 1	MP= 3	MP= 1	MP= 1	MP= 1	MP= 2
P= 2	P= 1	P= 1	P= 1	P= 3	P= 2	P= 2	P= 1
DP= 2	DP= 1	DP= 1	DP= 1	DP= 1	DP= 1	DP= 1	DP= 1

SONDAJE CUADRANTE SUPERIOR IZQUIERDO

PIEZA 21	PIEZA 22	PIEZA 23	PIEZA 24	PIEZA 25	PIEZA 26	PIEZA 27	PIEZA 28
MV= 9	MV= 3	MV= 1	MV= 1	MV= 1	MV= 2	MV= 3	MV= 1
V= 3	V= 1	V= 1	V= 1	V= 1	V= 1	V= 1	V= 1
DV= 2	DV= 2	DV= 1	DV= 1	DV= 1	DV= 1	DV= 1	DV= 1
MP= 1	MP= 1	MP= 1	MP= 1	MP= 1	MP= 1	MP= 1	MP= 2
P= 2	P= 1	P= 1	P= 1	P= 1	P= 1	P= 2	P= 2
DP= 1	DP= 1	DP= 1	DP= 1	DP= 1	DP= 1	DP= 2	DP= 1

SONDAJE CUADRANTE INFERIOR IZQUIERDO

PIEZA 31	PIEZA 32	PIEZA 33	PIEZA 34	PIEZA 35	PIEZA 36	PIEZA 37	PIEZA 38
MV= 2	MV= 3	MV= 3	MV= 3	MV= 3	MV= 9	MV= 9	MV= 9
V= 1	V= 2	V= 2	V= 2	V= 2	V=	V=	V=
DV= 2	DV= 3	DV= 1	DV= 1	DV= 1	DV=	DV=	DV=
ML= 1	ML= 2	ML= 1	ML= 1	ML= 1	ML=	ML=	ML=
L= 2	L= 3	L= 1	L= 1	L= 1	L=	L=	L=
DL= 1	DL= 2	DL= 1	DL= 1	DL= 1	DL=	DL=	DL=

SONDAJE CUADRANTE INFERIOR DERECHO

PIEZA 41	PIEZA 42	PIEZA 43	PIEZA 44	PIEZA 45	PIEZA 46	PIEZA 47	PIEZA 48
MV= 1	MV= 2	MV= 2	MV= 2	MV= 9	MV= 1	MV= 9	MV= 9
V= 1	V= 1	V= 1	V= 1	V= 1	V= 1	V=	V=
DV= 1	DV= 1	DV= 1	DV= 1	DV= 1	DV= 1	DV=	DV=
ML= 1	ML= 1	ML= 1	ML= 1	ML= 1	ML= 1	ML=	ML=
L= 1	L= 1	L= 1	L= 1	L= 1	L= 1	L=	L=
DL= 1	DL= 1	DL= 1	DL= 1	DL= 1	DL= 1	DL=	DL=

CÓDIGO DE RUSSELL

Ausencia de inflamación:	0	Inflamación + bolsa periodontal:	6
Inflam. gingival leve (1 ó 2 caras):	1	Movilidad dentaria:	8
Inflam. gingivocircunscrita:	2	Ausencia dentaria:	9

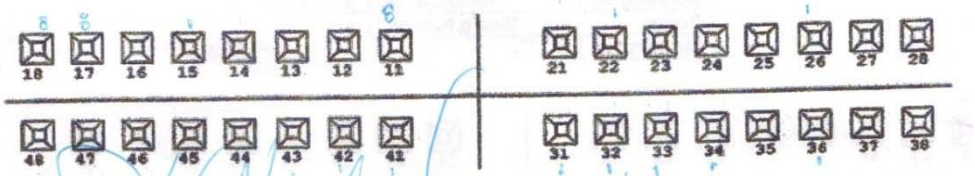

JEFE DE GUARDIA

INTERNO

niwde2580® - copyright © 2009

UNIVERSIDAD DE GUAYAQUIL
FACULTAD PILOTO DE ODONTOLOGIA
CLINICA DE INTERNADO
CONTROL DE PERIODONCIA

PACIENTE: María del Carmen Cabezas Segura	H.C. #
INTERNO: María Fernanda Rosero Meza	CURSO: 5/6

CONTROL DE PLACA

FECHA: 20 / 03 / 11

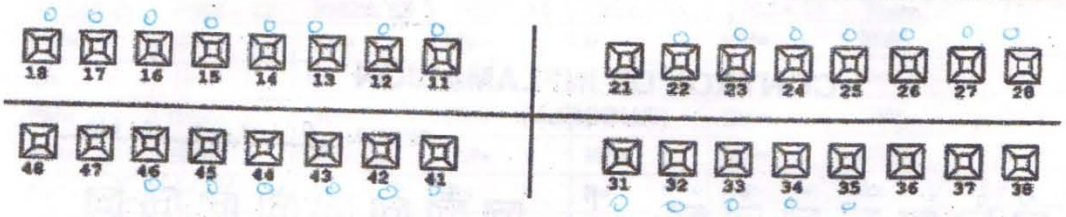

CONTROL DE CÁLCULO

FECHA: 20 / 03 / 11

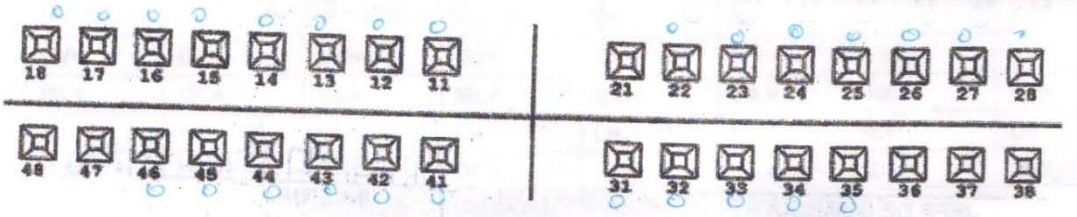

CONTROL DE MOVILIDAD

FECHA: 20 / 03 / 11

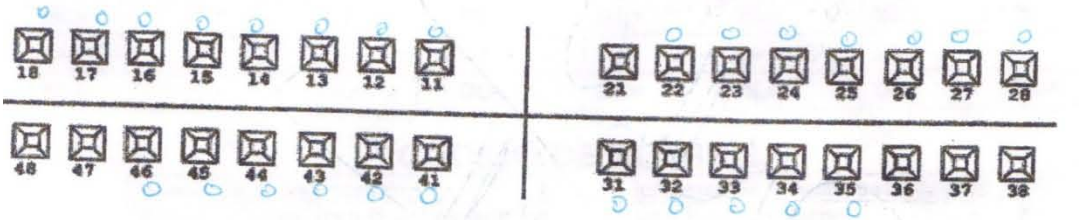

CONTROL DE SANGRADO

FECHA: 20 / 03 / 11

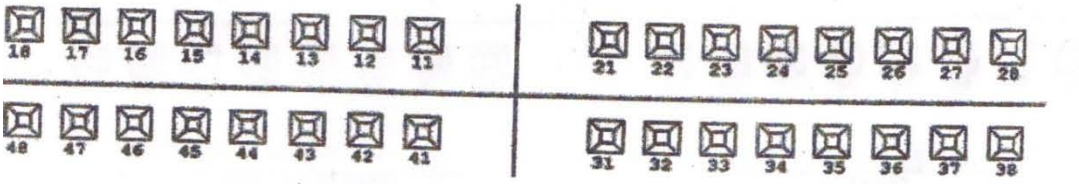

niwde2580® - copyright © 2009

Foto # 2

Paciente Operador .Clínica de Internado Facultad Piloto de Odontología.
Rosero Mina María, 2011

Foto # 3

Radiografía de Diagnóstico .Clínica de Internado Facultad Piloto de Odontología. Rosero Mina María, 2011.

Foto # 4

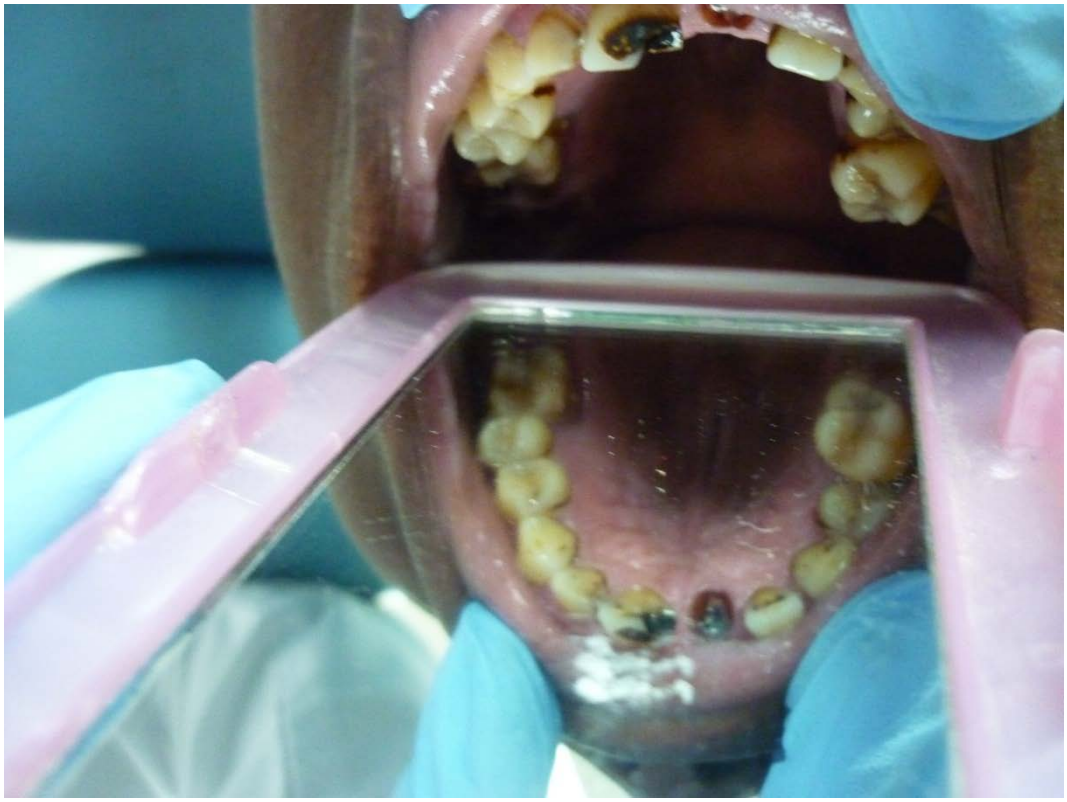

Preoperatorio Superior. Periodoncia .Clínica de Internado Facultad Piloto de Odontología. Rosero Mina María, 2011.

Foto # 5

Preoperatorio Inferior. Periodoncia .Clínica de Internado Facultad Piloto de Odontología. Rosero Mina María, 2011.

Foto # 6

Toma Superior después del detrartaje.Clínica de Internado Facultad Piloto de Odontología. Rosero Mina María, 2011.

Foto # 7

Toma Inferior después del detrartaje.Clínica de Internado Facultad Piloto de Odontología. Rosero Mina María, 2011.

Foto # 8

Fluorización Arcadas superior e inferior. Clínica de Internado Facultad Piloto de Odontología. Rosero Mina María, 2011

Foto # 9

Postoperatorio superior. Clínica de Internado Facultad Piloto de Odontología.
Rosero Mina María, 2011

Foto # 10

Postoperatorio inferior. Clínica de Internado Facultad Piloto de Odontología.
Rosero Mina María, 2011

Foto # 1

Ficha clínica. Cirugía. Clínica de Internado Facultad Piloto de Odontología.
Rosero Mina María, 2011

[redacted]

UNIVERSIDAD DE GUAYAQUIL
FACULTAD PILOTO DE ODONTOLOGIA
CLINICA DE INTERNADO
EXODONCIA

Guayaquil, 20 de Marzo de 2011

1.- NOMBRE Y APELLIDO : Elena Tabohada Mazzini
2.- MOTIVO DE CONSULTA : Extraccion de la pieza dental # 18
3.- MOLESTIA PRINCIPAL : Dolor
4.- ANTECEDENTES PERSONALES : Ninguno

a) Esta bajo tratamiento médico SI ____ NO ✓ PORQUE ____
b) Que medicación está tomando : Ninguno

c) Hepatitis	no	j) Sida	no
d) Hemofilia	no	k) Sinusitis	no
e) Alergias	no	l) Diabetes	no
f) Embarazo	no	m) Complicaciones con anestesia	no
g) Cáncer	no	n) Hemorragias	no
h) Hipertensic	no	o) Otros	–
i) Tuberculosis	no		

5.- EXAMEN CLINICO
A) SIGNOS VITALES
Pulso 80 pul/min Respiración 14 res/min P. Arterial 120/70 mm/Hg Temperatura 37°C

B) EXAMEN INTRAORAL

	N	A		N	A
a) Mucosa labial	✓		f) Piso de la boca	✓	
b) Mucosa de carrillo	✓		g) Dientes	Caries, Obturacion	
c) Paladar duro y blando	✓		h) Periodonto	Engrosado	
d) Orofaringe	✓		i) Oclusión	Angle I	
e) Lengua	✓		j) Otros	✓	

C) EXAMEN EXTRAORAL

	N	A		N	A
a) Labios	✓		c) Piel	✓	
b) A.T.M.	✓		d) Cuello	✓	

6.- PIEZA A EXTRAERSE #
7.- INTERPRETACION RADIOGRAFICA : Corona: Con zona radiolucida compatible con caries comprometiendo la pulpa, camara y conducto amplio raiz unica dilacerada hacia distal, espacio de la membrana periodontal engrosado apice y periapice normal, trabeculado oseo normal
8.- DIAGNOSTICO : Reabsorcion osea profunda
9.- PLAN DE TRATAMIENTO : Quirurgico
10.- TECNICA QUIRURGICA : Luxacion - Prehension - traccion - Avulsion
11.- FARMACOPEA : Amoxicilina de 500 mg # 9 cada 8 horas
Naproxeno de 550 mg # 2 cada 12 horas - Vitamina C
12.- RECOMENDACIONES : Dieta blanda y Reposo

Fernanda Posero Mina
INTERNO TRATANTE

Dr. Alvan C
JEFE DE GUARDIA

UNIVERSIDAD DE GUAYAQUIL
FACULTAD PILOTO DE ODONTOLOGIA
CLINICA DE INTERNADO

ESTABLECIMIENTO	NOMBRE	APELLIDO	SEXO (M-F)	EDAD	Nº HISTORIA CLÍNICA
Universidad Guayaquil	Glenda	Tabohada Mazzini	F	34	

MENOR DE 1 AÑO	1 - 4 AÑOS	5 - 9 AÑOS PROGRAMADO	5-14 AÑOS NO PROGRAMADO	10-14 AÑOS PROGRAMADO	15 -19 AÑOS	MAYOR DE 20 AÑOS	EMBARAZADA

1 MOTIVO DE CONSULTA

ANOTAR LA CAUSA DEL PROBLEMA EN LA VERSIÓN DEL INFORMANTE

Diagnostico - Profilaxis

2 ENFERMEDAD O PROBLEMA ACTUAL

REGISTRAR SINTOMAS, CRONOLOGÍA, LOCALIZACIÓN, CARACTERÍSTICAS, INTENSIDAD, CAUSA APARENTE, SINTOMAS ASOCIADOS, EVOLUCIÓN, ESTADO ACTUAL

Ninguna

3 ANTECEDENTES PERSONALES Y FAMILIARES

1. ALERGIA ANTIBIÓTICO	2. ALERGIA ANESTESIA	3. HEMO RRAGIAS	4. VIH/SIDA	5. TUBER CULOSIS	6. ASMA	7. DIABETES	8. HIPER TENSIÓN	9. ENF. CARDIACA	10. OTRO
X	X	X	X	X	X	X	X	X	

Ninguno

4 SIGNOS VITALES

PRESIÓN ARTERIAL	FRECUENCIA CARDIACA min.	TEMPERATURA °C	F. RESPIRAT. min.
120/70 mm/Hg	80 pul/min	37C	14 resp/min

5 EXAMEN DEL SISTEMA ESTOMATOGNÁTICO

DESCRIBIR ABAJO LA PATOLOGÍA DE LA REGIÓN AFECTADA ANOTANDO EL NUMERO

1. LABIOS	2. MEJILLAS	3. MAXILAR SUPERIOR	4. MAXILAR INFERIOR	5. LENGUA	6. PALADAR	7. PISO	8. CARRILLOS
✓	✓	✓	✓	✓	✓	✓	✓

9. GLÁNDULAS SALIVALES	10. ORO FARINGE	11. A. T. M.	12. GANGLIOS
✓	✓	✓	✓

Normal

6 ODONTOGRAMA

PINTAR CON: AZUL PARA TRATAMIENTO REALIZADO - ROJO PARA PATOLOGÍA ACTUAL
MOVILIDAD Y RECESIÓN: MARCAR "X" (1, 2 ó 3), SI APLICA

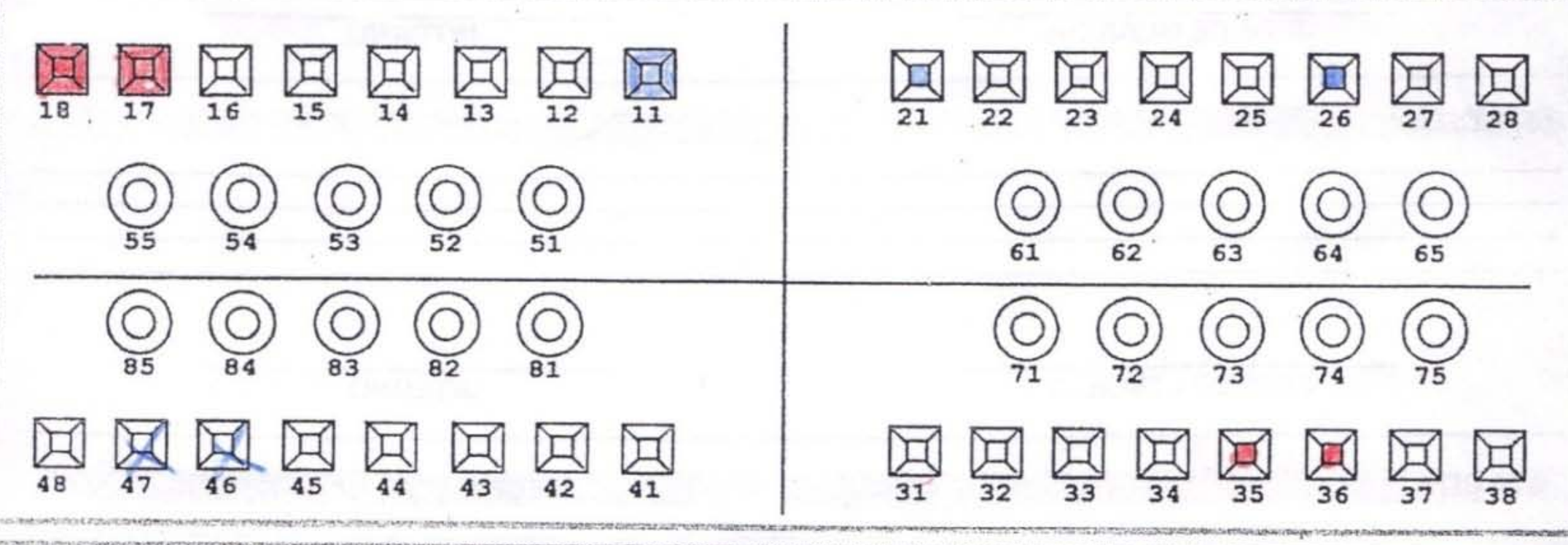

7 INDICADORES DE SALUD BUCAL

HIGIENE ORAL SIMPLIFICADA

PIEZAS DENTALES			PLACA 0-1-2-3	CALCULO 0-1-2-3	GINGIVITIS 0-1
16	17	55	1	0	0
11	21	51	1	0	0
26	27	65	1	0	0
36	37	75	1	0	0
31	41	71	1	0	0
46	47	85	1	0	0
TOTALES					

ENFERMEDAD PERIODONTAL	MAL OCLUSIÓN		FLUOROSIS
LEVE	ANGLE I	✓	LEVE
MODERADA	ANGLE II		MODERADA
SEVERA	ANGLE III		SEVERA

8 ÍNDICES CPO-ceo

	C	P	O	TOTAL
D	4	2	2	8
	c	e	o	TOTAL
d				

9 SIMBOLOGÍA DEL ODONTOGRAMA

* rojo	SELLANTE NECESARIO	⊗	PÉRDIDA (OTRA CAUSA)		PRÓTESIS TOTAL
* azul	SELLANTE REALIZADO	△	ENDODONCIA	▣	CORONA
X rojo	EXTRACCIÓN INDICADA	▫-----▫	PRÓTESIS FIJA	O azul	OBTURADO
X azul	PÉRDIDA POR CARIES	(-----)	PRÓTESIS REMOVIBLE	O rojo	CARIES

niwde2580® - copyright © 2009

FECHA

Diagnóstico Profilaxis - Exodoncia de la pieza dental # 18

JEFE DE GUARDIA

Fernanda Rosero Mena
INTERNO

2DA CITA FECHA

JEFE DE GUARDIA INTERNO

3RA CITA FECHA

JEFE DE GUARDIA INTERNO

4TA CITA FECHA

JEFE DE GUARDIA INTERNO

5TA CITA FECHA

JEFE DE GUARDIA INTERNO

6TA CITA FECHA

JEFE DE GUARDIA INTERNO

Hiwde2580® - copyright © 200

Foto # 2

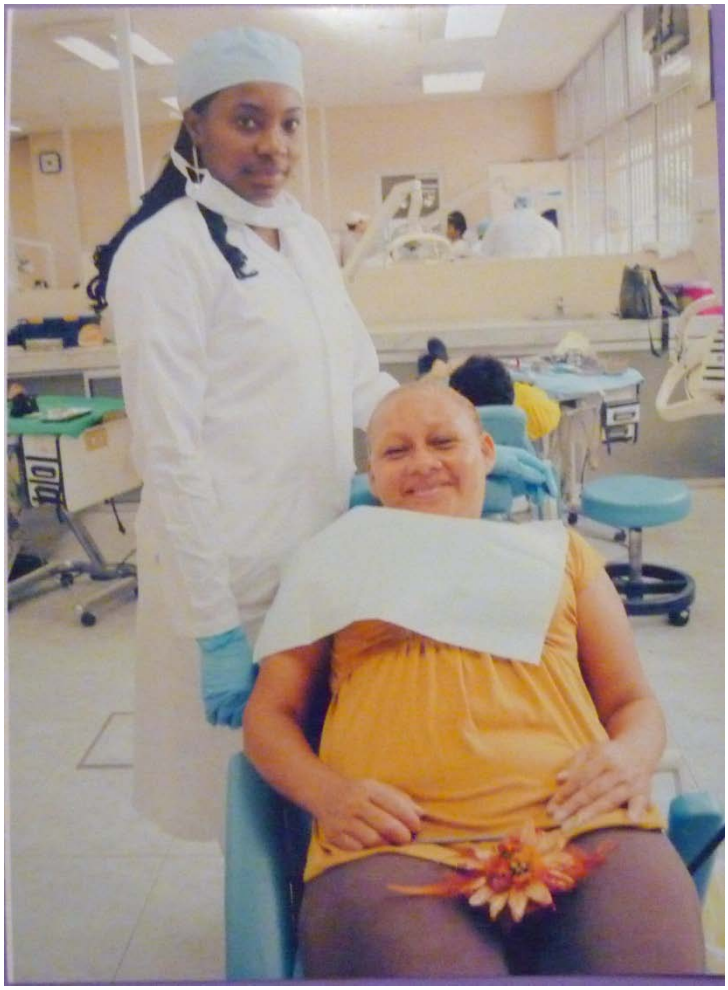

Paciente Operador .Clínica de Internado Facultad Piloto de Odontología.
Rosero
Mina María, 2011

Foto # 3

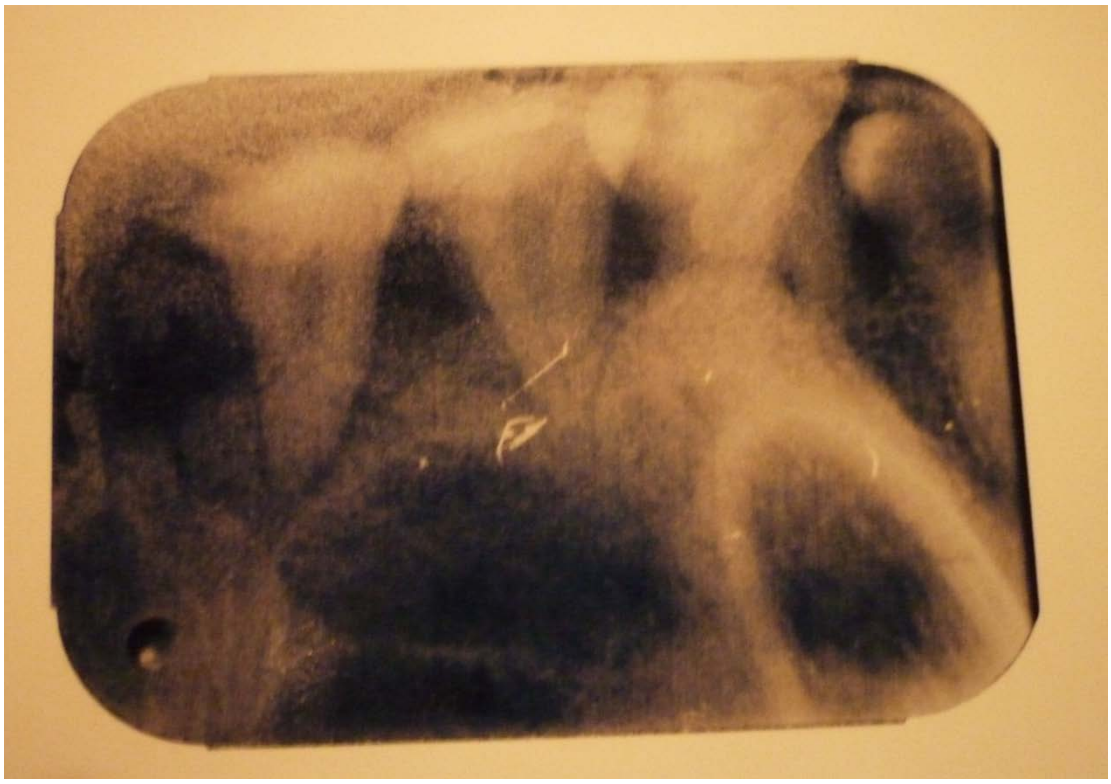

Radiografía de Diagnóstico .Clínica de Internado Facultad Piloto de Odontología. Rosero Mina María, 2011.

Foto # 4

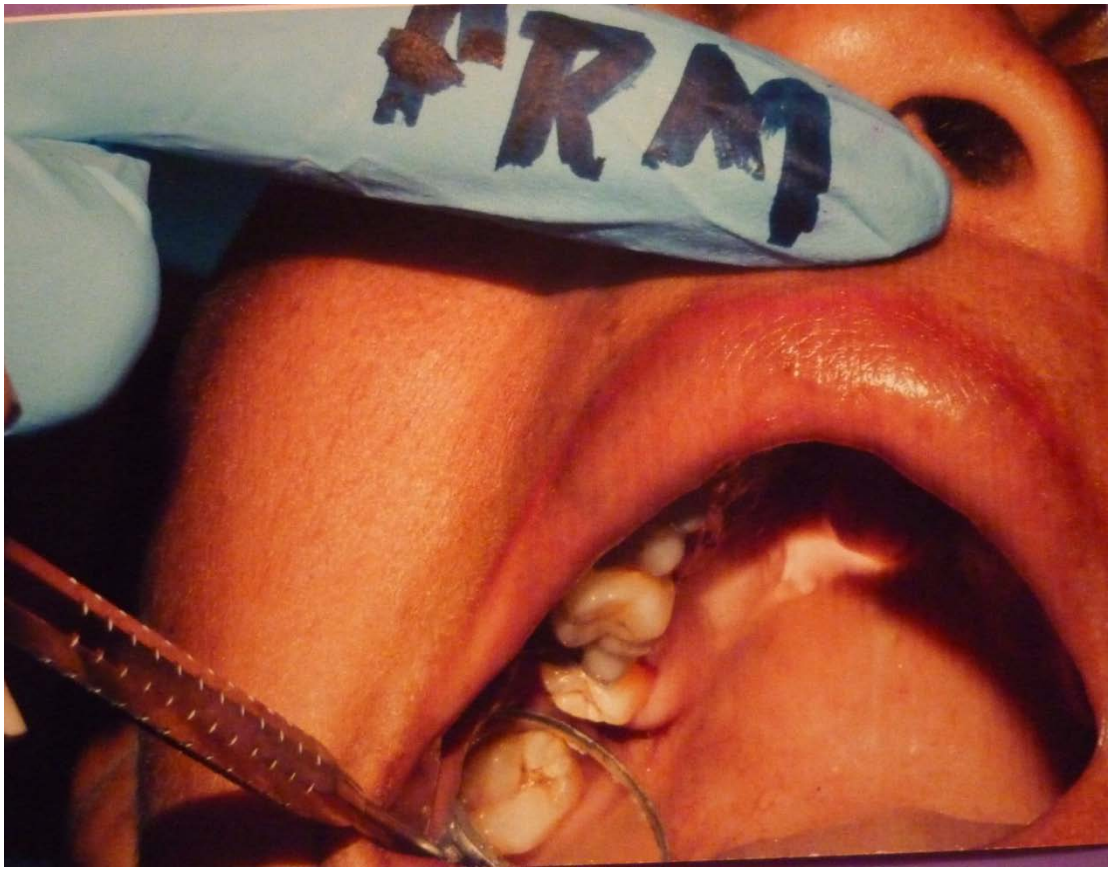

Presentación del caso. Cirugía de tercer molar .Clínica de Internado Facultad Piloto de Odontología. Rosero Mina María, 201

Foto # 5

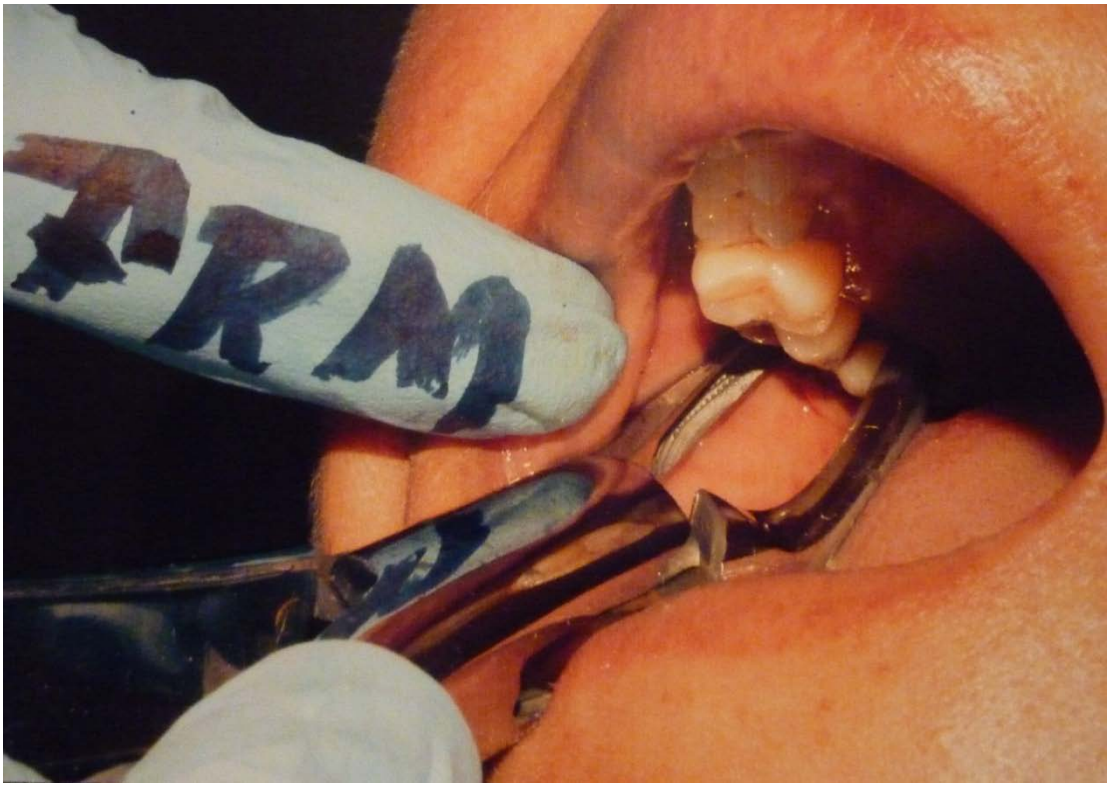

Durante la cirugía .Clínica de Internado Facultad Piloto de Odontología.
Rosero Mina María, 2011

Foto # 6

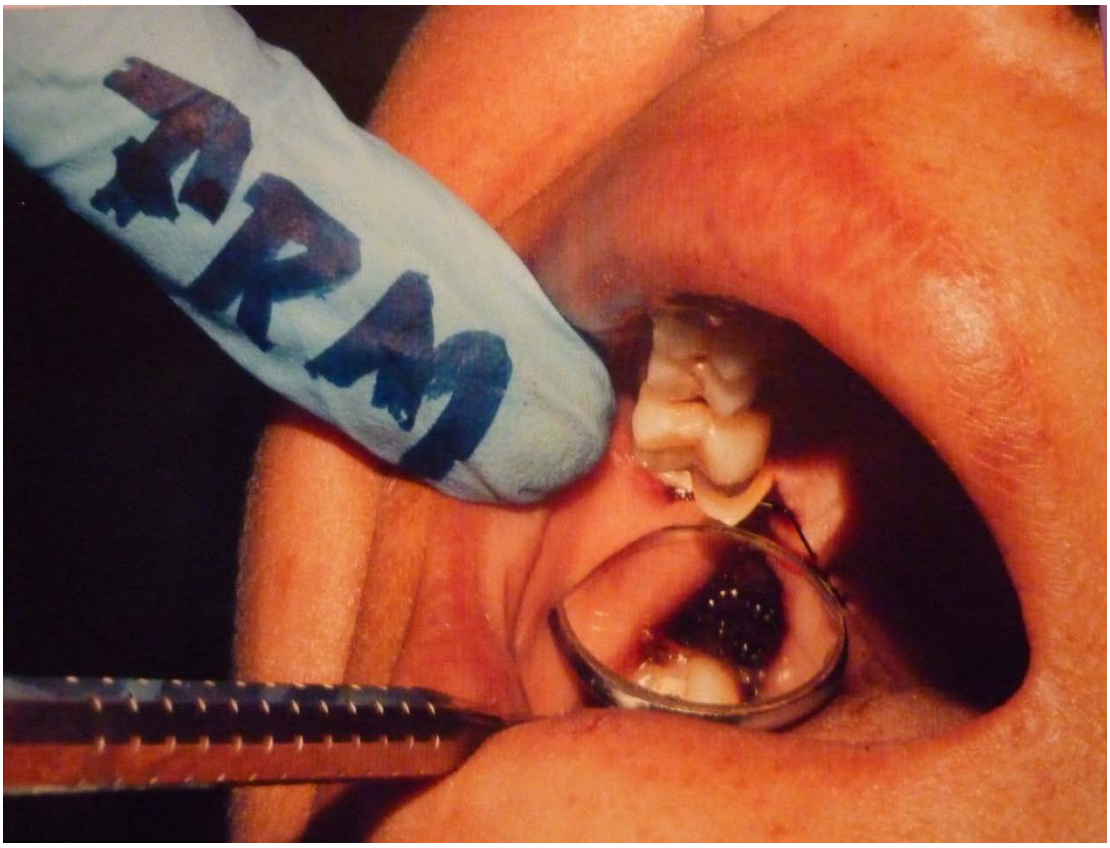

Postoperatorio con Sutura. Clínica de Internado Facultad Piloto de Odontología. Rosero Mina María, 2011

Foto #7

Pieza Extraída. Internado Facultad Piloto de Odontología. Rosero Mina María, 2011